1352

KING'S College LONDON

GUMPB RC681 BOU

Library

BOUILLAUD, JEAN
TRAITÉ CLINIQUE DES
MALADIES DU COEUR
1835

201000981 7

KING'S COLLEGE LONDON

Digitized by the Internet Archive
in 2015

https://archive.org/details/b21300446_0002

TRAITÉ CLINIQUE

DES

MALADIES DU CŒUR,

PRÉCÉDÉ DE

RECHERCHES NOUVELLES SUR L'ANATOMIE
ET LA PHYSIOLOGIE DE CET ORGANE;

PAR J. BOUILLAUD,
PROFESSEUR DE CLINIQUE MÉDICALE A LA FACULTÉ DE MÉDECINE DE PARIS.

—

AVEC DES PLANCHES GRAVÉES.

Scripsi illa, quæ sensuum testimonio inter labores et tædia iterùm iterùmque expertus sum.

(AVENBRUGGER.)

TOME SECOND.

Instituted 1771.

PARIS,
J.-B. BAILLIÈRE,
LIBRAIRE DE L'ACADÉMIE ROYALE DE MÉDECINE,
RUE DE L'ÉCOLE-DE-MÉDECINE, N. 13 BIS;
LONDRES, MÊME MAISON, 219, REGENT-STREET.

—

1835.

647182

TRAITÉ CLINIQUE

DES

MALADIES DU CŒUR.

SUITE DU

LIVRE PREMIER.

CHAPITRE II.

DE L'ENDOCARDITE, OU INFLAMMATION DE LA MEMBRANE INTERNE DU CŒUR ET DU TISSU FIBREUX DES VALVULES.

CONSIDÉRATIONS PRÉLIMINAIRES.

La maladie dont il s'agit de tracer ici l'histoire est si peu connue, qu'elle n'avait pas même encore reçu de nom particulier. Celui que je propose me paraît, sous tous les rapports, conforme aux principes de nomenclature généralement adoptés aujourd'hui.

En 1824 et en 1826, je possédais déjà un assez grand nombre de faits pour entrevoir toute l'importance de l'inflammation de la membrane interne du cœur et des gros vaisseaux. Mais ces faits ne me permettaient pas encore de traiter avec tous les développemens convenables cette riche et féconde matière; aussi les idées que je proposai furent-elles considérées par beaucoup de médecins d'une grande autorité comme purement systématiques. Les objections de ces médecins nous convainquirent d'autant moins

de notre prétendue erreur systématique, que la plupart d'entre elles portaient évidemment à faux. C'est ainsi, par exemple, que l'on nous accusa d'avoir admis que toutes les rougeurs de la membrane interne du cœur et des gros vaisseaux étaient le résultat exclusif de l'inflammation, tandis que nous avions déclaré, de la manière la plus expresse, que, parmi ces rougeurs, il en était de purement cadavériques, ou par imbibition sanguine après la mort (1). C'est encore ainsi qu'on nous avait accusé de rapporter toutes les altérations organiques du cœur et de l'aorte à l'inflammation, parce que nous avions mis au nombre des terminaisons de cette inflammation les productions fibro-celluleuses, fibro-cartilagineuses ou calcaires, comme l'avaient fait eux-mêmes, pour l'inflammation de la plèvre, les auteurs qui nous adressaient des reproches aussi peu fondés.

Depuis nos premières recherches, nous n'avons perdu aucune occasion de recueillir de nouveaux faits sur le sujet qui nous occupe. En 1828 et 1829, nous avons examiné la membrane interne du cœur et des vaisseaux chez plus d'une centaine de malades qui succombèrent dans les différens services de médecine et de chirurgie de l'hôpital de la Charité, et nous avons conservé des notes exactes sur cet examen. Ce travail nous a permis de déterminer avec plus de précision quels étaient les cas dans lesquels la rougeur de cette membrane pouvait être attribuée à un état inflammatoire, et quels étaient ceux, au contraire, où cette rougeur était le simple résultat d'une pure imbibition cadavérique.

Enfin, depuis trois ans passés que nous sommes chargé d'un enseignement clinique, nous avons recueilli sur l'inflammation du système sanguin en général, et spécialement sur l'endocardite aiguë, des observations au

(1) J'ai même rapporté, dans le *Traité des fièvres*, des exemples de rougeurs que j'avais produites en faisant *macérer* des artères dans du sang altéré.

moyen desquelles nous espérons pouvoir combler en partie une des grandes lacunes qui restaient encore dans la pathologie. Nous recommandons ce chapitre de notre ouvrage à l'impartiale attention de nos lecteurs, et nous les prions d'être surtout bien persuadés que dans tout ce que nous dirons de l'inflammation de l'endocarde, nous n'avons été guidé par aucune théorie préconçue, mais que, au contraire, la théorie n'est venue qu'à la suite des faits.

Avant d'entrer directement en matière, qu'il nous soit permis de rappeler en peu de mots ce que nous avons trouvé dans les ouvrages de nos prédécesseurs.

Corvisart n'a pas dit un seul mot de l'inflammation de la membrane interne du cœur, et ne paraît pas même en avoir soupçonné l'existence.

Mathieu Baillie dit avoir vu les *valvules veineuses* affectées d'une véritable inflammation, et couvertes de *lymphe plastique*. (Voy. son *Traité d'anat. path.*)

M. Burns (1) a trouvé à la surface interne de l'oreillette droite une couche de lymphe *floconneuse*. Le même observateur a vu l'oreillette gauche en partie ossifiée, *tapissée intérieurement par une couche membraniforme de lymphe plastique* (2).

On se tromperait beaucoup si l'on croyait que, sous le nom de *cardite polypeuse*, M. Kreisig a réellement décrit la véritable endocardite. Il est bien vrai que la coagulation du sang que contiennent les cavités du cœur, est un des accidens que l'endocardite peut entraîner à sa suite; mais

---

(1) Burns, *On diseases of the heart*. Edimbourg, 1809, in 8.

(2) « Dans un troisième cas, M. Burns a observé, un peu au-dessus de la valvule mitrale, une cloison tendineuse, ossifiée en quelques points, et percée à son centre d'une ouverture à bords ridés où l'on eût pu passer le petit doigt. Cette cloison, parallèle à la valvule mitrale, et qui partageait l'oreillette en deux portions, ne peut guère être considérée que comme le produit de l'organisation d'une fausse membrane inflammatoire. » (Laënnec, *op. cit.*, t. II, p. 608.)

cette coagulation a lieu aussi dans une foule de cas où la membrane interne du cœur n'est nullement enflammée. Laissons d'ailleurs à M. Laënnec le soin de discuter cette opinion : « M. Kreisig, dit-il, pense que les concrétions » polypiformes sont des produits et, par conséquent, des » preuves de l'inflammation. Si cette opinion est fondée, il » faut admettre que la membrane enflammée agit sur le » sang et le coagule, hypothèse tout-à-fait gratuite... ; ou » bien que le sang lui-même, comme le voulaient les an- » ciens, est susceptible d'inflammation... Mais telle n'est » pas ici évidemment la manière de voir de MM. Kreisig, » Burns, et des médecins qui ont répété la même assertion. » Leur opinion paraît se fonder principalement sur les cas » où il y a adhérence intime ou continuité de substance » entre les concrétions polypiformes et la membrane interne » des parois du cœur... A ce fait ainsi expliqué on peut » objecter que l'adhérence intime dont il s'agit ne s'observe » que rarement et sur les concrétions polypiformes les » plus parfaitement organisées ; que le très grand nombre » des concrétions qu'on trouve à l'ouverture des cadavres » sont libres à l'intérieur du cœur, ou simplement appli- » quées et intriquées dans ses colonnes charnues... ; que ce » n'est pas chez les sujets jeunes, pléthoriques, pleins de » vie, et éminemment disposés à l'orgasme inflammatoire, » que se forment tout-à-coup des concrétions polypeuses » dans le cœur; que ces accidens arrivent, au contraire, » dans l'agonie de presque toutes les maladies, et surtout » des maladies chroniques qui ont déterminé la cachexie, » le marasme, une débilité profonde, et qui ont été ac- » compagnées d'obstacle à la circulation; enfin que le sang » n'a pas besoin de l'action des organes sur lui pour se » concréter, et qu'il suffit de sa stase pour séparer la fi- » brine des autres parties... »

M. Laënnec ajoute que l'adhérence d'une concrétion polypiforme organisée peut être conçue : 1° par l'action irri-

tante du caillot lui-même sur les parois du cœur, qui peut déterminer l'exsudation d'une lymphe plastique; 2° par l'existence de la *vie* dans les concrétions polypeuses formées avant la mort. Il cherche ensuite à établir qu'il n'est peut-être pas suffisamment démontré que la production d'une lymphe plastique, susceptible de s'organiser et de se convertir en un tissu semblable à celui dans lequel elle se forme, suppose toujours nécessairement une inflammation. Pour preuve de cette assertion, il dit *que la réunion des plaies faites par un instrument très tranchant, lorsqu'on rapproche sur-le-champ les lèvres de la division, a lieu quelquefois sans signes appréciables d'inflammation.*

Enfin, M. Laënnec admet en dernière analyse :

1° Que la stase du sang, par suite d'un obstacle à son cours, suffit à elle seule pour en produire la concrétion, et déterminer la formation d'un coagulum de fibrine organisable;

2° Que la concrétion du sang paraît déterminer, dans quelques cas, une inflammation réelle et accompagnée de formation d'une fausse membrane, particulièrement dans les veines;

3° Qu'il paraît certain que quelquefois, et surtout dans les veines où la circulation est peu rapide, une inflammation pseudo-membraneuse de leur membrane interne peut être la cause première de la concrétion du sang, qui s'imbibe dans la fausse membrane, la gonfle, et tend à se coaguler autour d'elle par une sorte d'attraction;

4° Qu'enfin, le pus absorbé en grande quantité par une veine, peut devenir de plusieurs manières la cause d'un infarctus sanguin, en se mêlant au sang, le rendant moins liquide, le concrétant même par une action *chimico-vitale*, et en enflammant les parois des veines.

Au reste, M. Laënnec pense que :

« L'inflammation de la membrane interne du cœur et » des gros vaisseaux est une affection fort rare.

» Il lui semble que la rougeur des membranes internes » du cœur et des gros vaisseaux ne peut dans aucun cas, et » quelle qu'en soit la nuance, prouver seule l'inflamma- » tion, et qu'on peut affirmer que cette rougeur est un » phénomène cadavérique ou d'agonie, toutes les fois » qu'elle se trouve jointe aux circonstances suivantes : ago- » nie longue et accompagnée de suffocation, altération » manifeste du sang, décomposition déjà un peu marquée » du cadavre.

» On pourrait tout au plus soupçonner l'inflammation » dans le cas où la rougeur est accompagnée de gonflement, » d'épaississement, de boursouflement.

» La formation d'une couche pseudo-membraneuse de » lymphe plastique, plus ou moins adhérente à la surface » interne du cœur, est le signe le plus incontestable de » l'inflammation de cette *membrane*, et, avec l'ulcération, » le seul certain (1).

» La présence du pus liquide dans le cœur n'a guère été » constatée que dans des cas d'ulcération, et on ne l'a ja- » mais trouvé qu'en très petite quantité ; on conçoit même » difficilement que cela pût être autrement à raison de la » rapidité de la circulation dans cet organe, qui doit né- » cessairement entraîner le pus à mesure qu'il se forme. »

Dans le chapitre qu'il a consacré à *l'inflammation de l'intérieur du cœur et des artères*, M. le docteur Hope n'a presque rien ajouté à ce qui avait été déjà publié par nous sur ce sujet en 1824, et il a cru devoir se faire en quelque sorte l'écho de tout ce qu'avait dit M. Laënnec, contre l'intervention du

---

(1) « J'ai trouvé quelquefois, dit M. Laënnec, des fausses membranes peu » étendues, ordinairement teintes de sang par imbibition, fortement adhérentes » aux parois des oreillettes ou du cœur, chez des sujets attaqués d'autres maladies » de ces organes, et particulièrement des végétations qui paraissent être dues » elles-mêmes, dans quelques cas, à l'inflammation. » (*Op. cit.*, t. II, p. 608 et 609.)

travail inflammatoire préalable que nous avons admis comme point de départ d'un certain nombre de lésions dites *organiques* des valvules du cœur ou des parois de l'aorte. D'ailleurs, comme M. Laënnec, M. Hope ne nous apprend absolument rien, ni sur les causes, ni sur le diagnostic de l'inflammation de la membrane interne du cœur.

On voit par ce qui précède à quel état de pénurie, si j'ose m'exprimer ainsi, se trouvait réduite la médecine sur le point important qui nous occupe. Les nouveaux faits que j'ai recueillis depuis trois ans me permettent cependant d'affirmer que l'inflammation de la membrane interne du cœur est, contrairement à l'opinion de M. Laënnec, une maladie réellement très commune, et aussi fréquente que la péricardite elle-même. Cette assertion, je le sais, paraîtra nécessairement exagérée à ceux qui n'ont point encore appris à reconnaître l'endocardite. Elle m'eût paru telle à moi-même, il n'y a pas long-temps encore; mais le moment n'est peut-être pas éloigné où ceux qui doutent de la fréquence de cette maladie, changeront d'opinion à cet égard, ainsi que cela est arrivé aux personnes qui ont assidûment suivi le service clinique auquel nous sommes attaché.

Une circonstance qui, je l'avoue, s'oppose puissamment à ce que l'on reconnaisse généralement l'endocardite aiguë toutes les fois qu'elle existe sur le cadavre, c'est l'impossibilité où l'on est, dans l'immense majorité des cas, de constater la présence de la matière anormalement sécrétée sous l'influence de cette inflammation. Cette matière, en effet, soit qu'elle consiste en du véritable pus, soit qu'elle se compose d'une partie séreuse dans laquelle est contenue une matière pseudo-membraneuse, se trouve incessamment balayée par la colonne sanguine qui coule à travers les cavités du cœur, et la petite quantité qui, en raison de sa ténacité, peut rester dans les cavités du cœur, se mêlant, se confondant en quelque sorte avec le sang, n'offre plus les caractères

tranchés qu'on lui reconnaît dans les autres inflammations des membranes séreuses. Nous avons vu cependant plus haut que Baillie, Burns, et M. Laënnec lui-même, avaient constaté l'existence d'une production pseudo-membraneuse à la surface interne du cœur, production analogue à celle que nous avons rencontrée nous-même à la surface interne de l'aorte, dans un cas que nous avons recueilli en 1822 et qui a été publié dans le *Traité des maladies du cœur*.

Au reste, ce serait se faire une idée bien étroite de l'inflammation de la membrane interne du cœur, que de ne fonder son diagnostic que sur la présence d'un épanchement purulent ou pseudo-membraneux. La phlébite elle-même peut être reconnue d'une manière certaine dans des cas où les veines qui en ont été le siége ne nous offrent point d'épanchement de ce genre.

D'un autre côté, ce n'est pas uniquement dans l'anatomie pathologique qu'il faut rechercher les preuves de l'existence de l'inflammation en général, et de l'endocardite en particulier. Si les inflammations internes ne nous révélaient leur existence que de cette manière, la médecine serait la plus aveugle et la plus misérable de toutes les sciences. Mais il n'en est pas ainsi : c'est par l'étude des causes qui ont agi sur le malade, par l'analyse des signes *physiques* et des lésions fonctionnelles, par la considération de la marche de l'affection, de son mode de réaction sur le système de l'économie, que le médecin s'élève au diagnostic de la maladie, et l'anatomie pathologique n'est, pour ainsi dire, que le complément de nos connaissances.

Quoi qu'il en soit, je suivrai dans ce chapitre le même ordre que dans le précédent : en conséquence, je diviserai les observations particulières d'endocardite que je vais rapporter, en trois catégories, comme je l'ai fait pour les observations de péricardite.

Malheureusement, je le répète, les observations d'endocardite de la première catégorie ne nous offriront pas ces

caractères anatomiques incontestables que nous avons trouvés dans les observations correspondantes de péricardite (1). Mais les observations d'endocardite des deux autres catégories nous montreront des lésions essentiellement les mêmes que celles dont il a été question dans les observations de péricardite contenues dans les catégories analogues.

SECTION PREMIÈRE.

OBSERVATIONS PARTICULIÈRES SUR L'ENDOCARDITE.

PREMIÈRE CATÉGORIE.

OBSERVATIONS D'ENDOCARDITE PENDANT LA PÉRIODE DE CONGESTION SANGUINE, DE SUPPURATION ET D'ULCÉRATION COMMENÇANTE.

Les observations que contient cette catégorie sont au nombre de treize. Les observations 1re, 5e, 13e et 22e, que nous avons rapportées dans la première section du chapitre consacré à l'histoire de la péricardite, sont aussi des cas d'endocardite à la période qui fait l'objet de cette première catégorie.

OBSERVATION 38e.

Homme de 30 ans. — Pleuro-pneumonie heureusement combattue par les saignées. — Phlébite consécutive à une saignée. — Fièvre avec phénomènes typhoïdes. — Mort dans le premier septenaire après le diagnostic de la phlébite. — Rougeur très forte de la membrane interne des cavités droites du cœur, avec concrétions sanguines (point de rougeur des cavités gauches). — Rougeur, épaississement des veines enflammées, sans présence de pus dans leur cavité.

Un jardinier, âgé de 30 ans, fut admis à la Clinique, le

---

(1) Je m'étais proposé d'éclairer l'anatomie pathologique de l'endocardite aiguë au moyen d'expériences pratiquées sur les animaux. Mes occupations ne m'en ont pas jusqu'à présent laissé le loisir. Je suis bien loin cependant d'avoir renoncé à ce projet.

26 juin 1833. Il était affecté d'une pleuro-pneumonie aiguë, qui fut combattue heureusement par les saignées abondantes, et répétées coup sur coup. Le 2 juillet, le pouls était à 72, la respiration à 24, et le murmure vésiculaire était revenu presque à son état normal. Le malade prenait des bouillons, des potages et quelques cerises.

Cependant, le 3 juillet, nous observons un mouvement fébrile assez marqué, et le malade dit avoir éprouvé des frissons, suivis d'une forte chaleur.

4. Les frissons ont encore eu lieu, alternant avec des sueurs abondantes, *comme si le malade eût éprouvé un véritable accès de fièvre intermittente;* oppression, pouls à 108-112; soif considérable; visage altéré, grippé.

12 *grains de sulfate de kinine à la surface d'un vésicatoire.*

5. Visage plus altéré; plus jaune, air de stupeur. Ne trouvant aucun rapport entre l'état actuel du malade et sa pleuro-pneumonie, nous redoublons nos interrogations, et nous apprenons qu'à la suite de la dernière saignée, le bras est devenu douloureux, et qu'il s'est gonflé. Nous ne tardons pas à constater l'existence d'une phlébite, et tous les accidens nous sont alors expliqués. Il s'écoule à travers l'ouverture de la veine restée béante, du pus, ou de la sérosité grumeleuse; le membre est le siége d'un empâtement général, et médiocrement douloureux dans le trajet de ses veines, lesquelles ne sont pas cependant transformées en cordons rouges et saillans au-dessous de la peau.

Etat d'anxiété, accompagné d'un léger trouble des fonctions intellectuelles, parole brève, saccadée; chaleur vive, et aridité de la peau; langue sèche, grillée; haleine fétide, aigrelette, piquante; respiration précipitée; pouls à 100.

20 *sangsues à l'avant-bras, bains locaux; cataplasmes; limonade; lavemens; diète.*

Le malade succombe le même jour, à 9 heures du soir.

Autopsie cadavérique, le lendemain à huit heures du matin (onze heures seulement après la mort).

1° APPAREIL SANGUIN.—*Le cœur est volumineux, flasque, mou. Les cavités droites contiennent des caillots de sang, en partie noirâtres, en partie décolorés; les cavités gauches n'en contiennent pas. La membrane interne du cœur droit est très-rouge; celle du cœur gauche conserve sa teinte normale. Les valvules de l'artère pulmonaire et la membrane interne de ce vaisseau et de ses ramifications offrent une rougeur très prononcée (des caillots se rencontrent dans quelques unes des divisions de l'artère pulmonaire). L'aorte offre à l'intérieur une rougeur pointillée, moins foncée que celle de l'artère pulmonaire.* —

Les parois de la veine basilique sont épaissies; sa membrane interne présente une rougeur qui est uniforme dans ses ramifications, et distribuée par plaques en remontant vers l'aisselle; le sang qu'elle contient est liquide (on n'y trouve pas de véritable pus); la surface interne de la veine est ridée et comme chagrinée; l'épaississement des parois du vaisseau disparaît au-delà de l'aisselle, mais la rougeur se continue jusqu'au cœur. Les veines profondes du bras sont rouges intérieurement, mais non épaissies. Les veines du bras sain ne présentent point de rougeur, et leur surface interne est lisse et polie. — La membrane interne de la veine cave inférieure est fortement colorée en un rouge cuivreux, couleur qui s'étend jusque dans les veines iliaques et crurales.

2° *Org. respir.*—Les poumons sont encore chauds : le gauche est tapissé d'une fausse-membrane, fibro-celluleuse, superposée à la plèvre, qui est mince et transparente comme à l'état normal; il crépite très bien à sa partie antérieure; mais en arrière il est splénisé et gorgé de sérosité. Son tissu se déchire facilement, et la surface de la déchirure offre une couleur d'un rouge brun, et un aspect grenu. Le poumon droit est mou, souple, élastique, si ce n'est en arrière, où l'on observe une congestion séreuse. Bronches saines.

3° *Org. de l'innerv.* — La surface du cerveau est humectée de sérosité; pie-mère soulevée par quelques bulles

de gaz ; quelques euillerées de sérosité à la base du crâne et dans les ventricules. Substance cérébrale blanche, peu injectée, d'une bonne consistance.

RÉFLEXIONS.

Il serait bien difficile de nier la nature inflammatoire de la rougeur de la membrane interne du cœur droit, dans le cas que nous venons de rapporter. En effet, elle n'est en quelque sorte que la continuation d'une rougeur de veines manifestement enflammées ; et l'autopsie cadavérique a été faite à une époque si voisine de la mort, que l'imbibition cadavérique n'avait pas eu le temps de s'opérer. Notez d'ailleurs que la rougeur n'était point générale, et que son intensité était d'autant plus prononcée qu'on l'examinait dans des points plus rapprochés du foyer primitif de l'inflammation.

Ici nous ne disons pas qu'il y a eu inflammation parce que la membrane interne du système veineux est rouge, mais plutôt que cette rougeur est *inflammatoire*, parce que nous avions constaté tous les autres signes d'une inflammation veineuse.

Les caillots des cavités droites et de l'artère pulmonaire n'étaient probablement pas entièrement indépendans de la phlébo-endocardite.

OBSERVATION 39e.

Homme de 27 ans. — Inflammation traumatique du membre inférieur gauche, terminée par gangrène. — Fièvre violente, avec phénomènes dits ataxo-adynamiques.— Mort le cinquième jour. — Rougeur de la membrane interne du cœur, et surtout des valvules; même rougeur de la membrane interne du système veineux en général, mais spécialement des veines du membre inférieur gauche et de la veine-cave inférieure, dans lesquelles existe une sanie purulente. — Concrétion sanguine dans les cavités droites du cœur.

Un homme de 27 ans, d'une très forte constitution, carrier, fut apporté à l'hôpital Cochin, dans les premiers

jours de janvier 1825. Une énorme pierre venait de lui tomber sur le membre inférieur gauche : une plaie affreuse, avec attrition de toutes les parties molles, existait à la partie externe et postérieure de la jambe, et fournissait du sang en abondance; décollement de la peau dans une grande étendue; contusion violente et infiltration sanguine de la cuisse en plusieurs points; tumeur sanguine autour du genou. Une fièvre violente ne tarde pas à se déclarer; pouls dur, fréquent et fort, agitation, délire. Cependant la plaie et toutes les parties environnantes s'enflamment et tombent de suite en gangrène; la cuisse, tuméfiée à la fois par l'infiltration sanguine et la fluxion inflammatoire, devient aussi emphysémateuse et résonne comme un tambour quand on la frappe. Le malade tombe dans une prostration profonde, son ventre se météorise, et il succombe dans un état typhoïde et vraiment putride, le cinquième jour après son entrée.

L'ouverture du cadavre ne fut faite que 40 heures après la mort; mais, comme on était alors au mois de janvier, le cadavre était à peu près tel qu'au moment de la mort, et les altérations que nous allons indiquer étaient très probablement le résultat de la phlébo-endocardite, suite de l'inflammation gangréneuse externe.

Les veines des membres inférieurs et la veine cave ascendante, qui était distendue par des gaz, ne contenaient que quelques atomes d'un sang décomposé, sorte de *sanie puruleute, brune ou jaunâtre, grasse, grumeleuse, légèrement agglutinée à la membrane interne : celle-ci était d'un rouge brunâtre, même dans les veines qui ne contenaient pas de sang, la saphène, par exemple* (1). *La rougeur de la membrane interne des veines se prolongeait dans les cavités du cœur, surtout autour des valvules, ainsi que dans l'artère et les veines*

(1) La veine crurale, au contraire, contenait une certaine quantité de sang coagulé, analogue à de la lie de vin.

pulmonaires. La membrane interne de l'aorte et des artères qui en naissent était également rouge; mais sa rougeur était vive, écarlate et non brunâtre ou noirâtre, comme celle du système veineux. La membrane du système sanguin ainsi rougie se détachait avec une grande facilité.— Le cœur était ramolli et crépitait comme les poumons en raison de l'infiltration gazeuse dont il était le siége. Une concrétion sanguine se rencontrait dans les cavités droites du cœur; l'aorte était vide.

RÉFLEXIONS.

Si ce malade n'avait pas présenté pendant la vie les symptômes évidens d'une inflammation traumatique du système veineux, on pourrait, jusqu'à un certain point, rapporter la rougeur de la membrane interne du cœur à une imbibition purement cadavérique. J'ai observé un trop grand nombre de cas dans lesquels cette rougeur est due à cette dernière cause, pour attribuer, sans un mûr examen, une rougeur donnée du cœur à une inflammation de sa membrane interne. Au reste, je conviens que le cas précédent peut, à la rigueur, fournir matière à discussion. L'observation suivante a été recueillie par M. Ribes, qui jouit, à si juste titre, de la réputation d'observateur aussi profond que consciencieux.

OBSERVATION 40e.

Femme de 36 ans. — Inflammation des veines du bras. — Fièvre avec phénomènes typhoïdes. — Mort dix à quinze jours après le début. — Epaississement des parois des veines du bras, suppuration. — Les traces d'inflammation se continuent dans les cavités droites du cœur.

Une dame de 36 ans, sujette aux angelures des mains, en éprouva de si violentes au mois de décembre 1799, qu'elle se détermina à envoyer chercher M. Ribes. La main gauche était sur le point de tomber en gangrène. Les veines du membre étaient dilatées, tendues, et la douleur de cette partie était telle, que le moindre attouchement faisait jeter les hauts cris à la malade. Le traitement mis en usage

fut suivi de soulagement. Mais le 2 janvier, les accidens avaient reparu : agitation très grande ; fièvre avec frissons ; branches des veines basilique, médiane, cubitales antérieure et postérieure, rouges et enflammées jusqu'au tronc de la basilique. La circulation était arrêtée dans les branches de la veine céphalique, qui étaient saillantes et rougeâtres ; plusieurs phlyctènes se remarquaient à la partie externe et inférieure de l'avant-bras ; pouls très fréquent, intermittent (*quinquina, thériaque.*) — Les jours suivans, les phénomènes typhoïdes se déclarent (prostration, météorisme, langue, lèvres et gencives fuligineuses, délire), en même temps que l'inflammation gangréneuse de l'avant-bras fait des progrès. — La mort arrive, le 13, à six heures du matin.

Autopsie cadavérique, 27 heures après la mort.

Inflammation des veines basilique, médiane et cubitales; veines céphalique, médiane et radiale, dilatées par une matière purulente, qui, dans certains endroits, ressemble à de la lie de vin, tandis que dans d'autres elle n'est autre chose que du pus bien formé. Augmentation de l'épaisseur des parois de toutes ces veines, qui, coupées en travers, restent béantes comme des artères ; intérieur de ces vaisseaux inégal, parsemé d'enfoncemens ulcéreux, et couverts de villosités très apparentes, quand on fait flotter la veine dans l'eau; les ulcérations se propagent jusqu'au cinquième inférieur du tronc de la céphalique ; le reste de l'intérieur de ce vaisseau est lisse, rempli d'un pus sanguinolent. La veine axillaire contient du pus, et présente des traces d'inflammation qui se continuent dans la veine cave supérieure, et jusqu'à l'intérieur de l'oreillette et du ventricule droits (1). *Un peu de sérosité sanguinolente dans le péricarde, et dans la plèvre gauche, qui est légèrement enflammée. Le poumon droit paraît avoir été atteint par l'inflammation.*

---

(1) Il est fâcheux que les caractères anatomiques de cette inflammation du cœur ne soient pas exactement décrits.

OBSERVATION 41e.

Homme de 31 ans.—Douleurs dans les membres.—Plus tard, symptômes d'inflammation pulmonaire. — Mort assez rapide. — Rougeur de la membrane interne des oreillettes; et caillots fibrineux dans les cavités du cœur. — Pus dans les veines des membres. — Fausses membranes dans les divisions de l'artère pulmonaire. — Plusieurs foyers purulens dans les poumons, etc.

Un jeune homme de 31 ans, vigoureux, brun, était entré à l'hôpital de la Charité (service de M. Rullier) pour des douleurs dans les cuisses, qu'on prit d'abord pour une *névralgie*; cependant, comme il existait une fièvre très forte, une chaleur ardente de la peau et une soif très vive, on soupçonna quelque complication inflammatoire. Le malade fut soumis à un traitement antiphlogistique qui procura du soulagement. Les douleurs de cuisse disparurent à peu près complètement; mais il restait toujours un malaise général, une sorte d'irritation sourde. On accorde des alimens au malade qui les réclame avec instance; la fièvre se ranime, du dévoiement survient, les pieds deviennent douloureux, la douleur des cuisses reparaît, et une infiltration très marquée s'empare des membres inférieurs.

Tous ces symptômes vont en s'exaspérant; le visage s'altère, la langue se sèche et devient croûteuse; un point de côté se fait sentir, accompagné de toux, de matité et de râle crépitant à la partie inférieure du côté gauche de la poitrine. Le malade ne tarde pas à succomber (1).

Autopsie cadavérique, le 25 août 1828, vingt heures après la mort.

1° *Habit. extér.* — Cadavre d'un jeune homme fortement constitué, et conservant encore de l'embonpoint. Infiltration des membres inférieurs, mais surtout du droit (2).

---

(1) Ces détails, malheureusement un peu incomplets, me furent donnés pour la plupart par M. Thouret, alors interne dans le service de M. Rullier.

(2) A la vue de cette infiltration partielle, j'annonçai qu'on trouverait une oblitération veineuse.

2° *Org. circulat. et respirat.* — Cœur un peu contracté sur lui-même. Ses cavités contiennent des caillots fibrineux, dans lesquels on ne trouve point de pus. *Rougeur de la membrane interne des oreillettes, de celle de la gauche particulièrement.* État inégal et comme mamelonné de la membrane interne de l'origine de l'aorte, sans aucune trace de rougeur. Plusieurs divisions des veines pulmonaires sont remplies, *oblitérées* par des caillots de sang altéré, friable, grumeleux, analogue à de la lie de vin et comme mêlé de pus. En poursuivant quelques unes des veines ainsi oblitérées, on a trouvé dans leur cavité, là du véritable pus liquide, ici du pus concret, ailleurs une véritable fausse-membrane très adhérente à la paroi interne de la veine où elle se rencontrait : les parois veineuses étaient manifestement épaissies. Une des veines qui contenaient des fausses membranes semblait aboutir à un foyer de pus situé dans l'intérieur du poumon. En comprimant le tissu pulmonaire on voyait suinter des gouttelettes de pus, ou bien s'échapper de petits cylindres de fibrine altérée, par les extrémités des veines divisées. Les troncs des veines pulmonaires contenaient du sang liquide, et leur membrane interne offrait une rougeur analogue à celle de l'oreillette gauche, non accompagnée d'épaississement.

La veine cave inférieure paraît tendue, gonflée, jusque vers le point où elle reçoit la veine hépatique. Fendue longitudinalement, on la trouve gorgée de sang concret, altéré : à la surface de la concrétion qui la remplit, apparaît une matière semblable à de la lie de vin et que chacun des assistans reconnaît pour un mélange de sang et de pus. Sur la paroi interne de la veine, existe une véritable fausse membrane, plus ou moins adhérente, selon les régions où on l'examine; là d'un blanc jaunâtre, ailleurs rougie ou noircie par le sang, d'une consistance égale à celle des fausses membranes pleurétiques. La présence de cette fausse membrane était la principale cause de l'épaississe-

ment que présentaient les parois de la veine cave. De cette veine, les altérations que nous venons de décrire s'étendaient dans les veines iliaques et dans toutes les veines profondes du membre abdominal droit, dont plusieurs contiennent du véritable pus, *sans rougeur sensible de leur membrane interne qui paraît seulement moins transparente qu'à l'état normal.* Plusieurs petits foyers de pus existent autour des veines oblitérées et enflammées. Un foyer très considérable existe dans les muscles du mollet (les nerfs de la partie postérieure de la jambe semblent hypertrophiés). Les veines sous-cutanées sont libres. — Les veines du membre gauche, moins infiltré que le droit, sont perméables (la veine iliaque de ce côté participait à l'affection de la veine cave et des veines du membre du côté droit). La veine porte est saine.

Le côté gauche de la poitrine contenait une grande quantité d'une sérosité citrine, partout limpide, si ce n'est à la partie la plus déclive où se trouvent des flocons en abondance. Le poumon gauche, refoulé vers le rachis, atrophié jusqu'à un certain point par la compression, est parsemé de fausses-membranes fibrineuses, épaisses, adhérentes ou libres et flottantes, organisées en partie ou bien encore amorphes. Dans un pouce cube environ de la base de ce poumon, existe un foyer d'un pus lie-de-vin, assez semblable celui d'un phlegmon extérieur non encore *mûr*, ou mieux encore au bourbillon d'un anthrax : ce foyer n'exhale aucune odeur de gangrène, et tout autour existe une congestion sanguine très prononcée. — Les bronches et leurs ramifications ne présentent aucune lésion. — Il n'existe aucun épanchement dans le côté droit de la poitrine ; le poumon correspondant, généralement gorgé de sang, bien que crépitant, est parsemé, surtout vers son bord antérieur, de plaques rouges, d'indurations partielles, ou de véritables foyers de pus, parfaitement circonscrits, lésions qui rappellent exactement celles qu'il est si commun de

rencontrer chez les individus qui succombent aux grandes opérations chirurgicales. Disséquées attentivement, les parties du poumon, ainsi transformées en plaques ou noyaux indurés, offrent tous les caractères anatomiques de l'inflammation commençante : le tissu, devenu fragile, s'écrase comme dans l'hépatisation ; il semble, en le déchirant avec les doigts, qu'on sente des caillots fibrineux dans les vaisseaux d'un petit calibre. Dans quelques unes des masses indurées, on voit un commencement d'infiltration purulente ; un seul des foyers de pus était situé à une certaine profondeur du poumon. — Des adhérences organisées, d'ancienne date, existaient dans les scissures de ce poumon. — Les bronches de ce côté, comme celles de l'autre, sont à l'état normal.

3° *Org. dig. et annex.* — L'estomac et les intestins n'offrent aucune lésion notable. Le foie est sain. La rate est ramollie : sa substance, d'un gris rougeâtre, se réduit en bouillie, à une légère pression, comme si elle était infiltrée de pus et de sang. En comprimant les reins, il s'en écoule une urine évidemment purulente. Dans le tissu cellulaire qui environne la vessie, on rencontre de petits foyers de pus louable, lequel nous paraît provenir de quelques veines voisines divisées. La vessie, contractée, contient très peu d'urine. On n'est pas peu surpris d'y rencontrer un calcul de forme très alongée : on veut le retirer, et on s'aperçoit qu'il s'est développé autour d'une des extrémités d'une épingle à friser, qui, dans les trois quarts de son étendue, n'est recouverte d'aucune concrétion saline. Du volume d'une aveline, il est formé de couches irrégulières, disposées *comme la matière dont les hirondelles composent leur nid*, suivant la remarque de M. le docteur Hervez de Chégoin, présent à l'ouverture. La membrane interne de la vessie, fortement épaissie, parsemée de plaques d'un rouge foncé, d'admirables réseaux capillaires, était comme rugueuse, papilleuse, à sa face interne.

On scia avec précaution les fosses nasales dans le but d'examiner un polype *sarcomateux* qu'on avait cru reconnaître, et pour lequel M. Rullier avait fait appeler M. le professeur Boyer, durant la vie du malade. On fut fort étonné de rencontrer, au lieu d'un polype sarcomateux, une véritable concrétion calculeuse, analogue à celle de la vessie, enchâtonnée dans la membrane muqueuse épaissie et noirâtre. Cette concrétion avait dilaté la partie supérieure de la fosse nasale où elle était contenue.

L'attention avec laquelle nous examinâmes les nombreuses lésions qui viennent d'être décrites, nous fit oublier d'ouvrir les articulations où nous soupçonnions du pus (1).

RÉFLEXIONS.

Dans ce cas, l'inflammation de la membrane interne du cœur paraît encore n'avoir été qu'une sorte d'extension, de propagation d'une inflammation du système veineux. Les douleurs que le malade éprouvait dans les membres inférieurs, lorsqu'il fut admis à l'hôpital, étaient-elles *rhumatismales,* et n'est-ce que plus tard que les veines de ces parties s'enflammèrent? N'ayant point observé le malade à cette époque, je ne puis répondre d'une manière positive à la question dont il s'agit; mais, dans l'observation suivante, qui a été publiée par M. Van de Keere, dans le *journal universel des sciences médicales* (tom. 39, 1825), nous verrons un exemple remarquable d'une inflammation de la membrane interne du cœur et des vaisseaux, chez un individu affecté de rhumatisme articulaire aigu.

---

(1) Parmi les nombreuses personnes qui assistaient ainsi que nous à cette intéressante autopsie cadavérique, se trouvaient MM. Rullier, Thourel (interne de M. Rullier), Hervez de Chégoin, Dalmas, Reynaud, Littré, etc.

OBSERVATION 42e.

Homme de 30 ans.— Rhumatisme articulaire aigu. — Fièvre très violente, anxiété. — Mort le dixième jour après le début du rhumatisme. — Rougeur presque générale de la membrane interne du cœur, surtout aux valvules ; caillots fibrineux et albumineux dans les cavités du cœur. — Rougeur et épaississement de la veine saphène interne. — Pus dans les articulations.

Un soldat, âgé d'environ 30 ans, fut admis à l'hôpital de La Garde, le 30 juillet 1825, pour une maladie fébrile, dont il fut assez promptement guéri.

Ce soldat mangeait les trois quarts de la portion, lorsque le 16 du mois d'août, journée très humide, après s'être endormi dans la cour, sur un banc de pierre, il fut pris d'un mouvement fébrile.

17. Douleurs vives dans les articulations et spécialement dans les genoux ; fièvre très intense, peau brûlante (*sangsues aux genoux; diète; boissons délay.*).

18, 19, 20. Persistance de la fluxion rhumatismale et de la fièvre (*large saignée; sangs. et vent. scarif. aux genoux*).

21. Fièvre violente encore (couenne sur le sang).

On pratique une nouvelle saignée, qui fournit une couenne plus épaisse encore que celle de la veille.

M. Regnault, médecin en chef de l'hôpital, diagnostique, outre le rhumatisme articulaire aigu, une *inflammation des vaisseaux*.

22 et 23. Peu de changement (*nouvelle saignée*).

24 et 25. Pouls aussi plein et dur que les jours précédens, peau toujours chaude; membres inférieurs étendus et immobiles; teinte ictérique très prononcée (*nouvelle saignée*).

Le 25, à 4 heures, l'anxiété du malade augmente ; il existe une fluctuation manifeste dans le genou gauche ; le sang de la dernière saignée est couvert d'une couenne teinte en jaune (*nouvelle saignée*).

26. Exaspération de tous les symptômes (*nouvelle saignée*). — Mort dans la nuit.

Autopsie cadavérique, le 28, à 9 heures du matin.

1° *Système circulatoire.* — A l'extérieur, le cœur est d'un jaune pâle. *La membrane interne, dans sa presque totalité, offre une rougeur foncée, qui s'étend aux valvules gauches. Cette rougeur règne également, mais à un moindre degré, sur la membrane interne de l'aorte. Caillots fibrineux et* ALBUMINEUX *dans les cavités du cœur.*

Rougeur intense de la veine-porte et de ses ramifications.

Membrane interne de l'artère crurale d'un rouge intense.

Saphène interne ouverte dans l'étendue de trois pouces, à la partie moyenne de la jambe, *d'un rouge pourpre, épaissie, enflammée dans toute son épaisseur.*

2° *Articulations.* — Une grande quantité d'un pus jaune et bien lié, dans la capsule des articulations fémoro-tibiales. Rougeur et épaississement de la synoviale.

3° *Org. respir.* — Adhérences celluleuses dans les deux côtés de la poitrine. Engorgement séro-sanguin de la partie postérieure de chaque poumon.

4° *Org. digest.* — Rien de bien notable.

5° *Org. de l'innerv.* — Cerveau sain; injection des méninges.

RÉFLEXIONS.

Voilà encore un cas d'inflammation du tissu séro-fibreux du cœur, chez un individu affecté de rhumatisme articulaire aigu Mais dans ce cas, les veines et les artères ont été enflammées en même temps que le cœur, et peut-être avant lui. Les exemples de pareilles inflammations de la membrane interne du cœur ou des vaisseaux coïncidant avec une affection rhumatismale aiguë, sont bien moins rares qu'on ne l'avait pensé jusqu'ici. J'en ai vu tout récemment encore trois nouveaux, l'un chez un jeune homme

de 14 ans, auprès duquel M. le docteur Sarlandière nous fit appeler en consultation, MM. les professeurs Broussais, Marjolin et moi; l'autre chez une nourrice, couchée au n° 4 de la salle Ste-Madeleine (1), le troisième, chez une jeune fille, couchée au n° 6 de la même salle.

OBSERVATION 43e.

Jeune homme de 20 ans.—Endo-péricardite aiguë chez un sujet atteint d'épaississement des valvules gauches, et d'une hypertrophie du cœur.—Voussure de la région précordiale, bruit de scie diffus et bruit de soufflet, frémissement vibratoire. —Tendance à l'assoupissement.—Accès convulsif, avec perte de connaissance.— Mort quatre ou cinq jours après les premiers symptômes de l'endocardite aiguë. — Fausses membranes rugueuses, granulées, sur le péricarde ; concrétions sanguines formées avant la mort dans les cavités gauches et droites du cœur; concrétion pseudo-membraneuse dans l'oreillette gauche, etc.

Un élève de l'école d'Alfort, âgé de 20 ans, d'un tempérament lymphatique, d'un caractère apathique, fut admis à la Clinique, le 2 décembre 1834. Ce jeune homme dit avoir eu, il y a deux ans, une maladie caractérisée par de la toux avec expectoration et de la douleur dans la poitrine; il ne se rappelle pas si ses crachats étaient sanguinolens et si la douleur était plus forte à droite qu'à gauche, en avant qu'en arrière. On le saigna une ou deux fois et on lui fit des frictions avec la pommade stibiée sur le devant de la poitrine. A cette même époque, il eut une anasarque générale qui se dissipa au bout de quelque temps. Il ressentit, il y a trois mois, des maux de tête assez violens, à la suite desquels survint une bouffissure du visage avec enflure des jambes le soir ; la respiration devint de plus en plus gênée, et lorsqu'il marchait vite ou qu'il montait, il éprouvait un

(1) Dans ces deux cas, après des douleurs plus ou moins vives de plusieurs articulations, et des symptômes d'inflammation interne du cœur, une douleur s'est fait sentir dans l'un des membres inférieurs, *surtout au mollet ;* ce membre s'est infiltré, les veines se sont développées, et le tronc de la saphène s'est transformé en un cordon dur, avec douleur à la pression, etc.

essoufflement considérable, ainsi que des battemens du cœur.

Etat à l'entrée. Peau décolorée, pâleur et bouffissure générale de la face, avec légère teinte violacée des lèvres; œdème autour des malléoles; le malade accuse une douleur vague dans la poitrine.

Voussure très manifeste dans la région précordiale; *matité* de 4 pouces 8 lignes transversalement et de 4 pouces 6 lignes verticalement; frémissement vibratoire obscur dans toute la région précordiale; bruit de frottement superficiel, diffus isochrone aux mouvemens du cœur, accompagné d'un bruit de soufflet distinct, pendant la contraction des ventricules, ayant son maximum d'intensité au niveau de l'orifice auriculo-ventriculaire gauche. La main sent les battemens du cœur dans toute l'étendue de la matité; la pointe de cet organe est fortement déviée à gauche; les mouvemens du cœur ne sont pas sensibles à l'inspection.

Résonnance bonne de la poitrine; la respiration se fait bien; pouls à 80, petit, intermittent; point de toux ni de crachats; langue couverte d'un enduit jaune, légèrement rosée sur ses bords et à sa pointe. (*Orge et chiend. gom.* 3 *p.; lav. huileux*).

3. L'enflure des extrémités n'existe plus; même bouffissure de la face; les réponses sont plus lentes; léger état de somnolence. (*Orge et chiend. nitré; 2 goutt. de crot. tigl.*

4. Le malade n'a été qu'une fois à la selle.

5 et 6. Douleurs sourdes dans toute la poitrine, augmentant un peu pendant de fortes inspirations; battemens du cœur réguliers, toujours accompagnés d'un bruit de frottement très marqué, sec, superficiel, analogue au bruit qu'on produit en sciant du bois, coïncidant toujours aussi avec un bruit de soufflet profond, imitant par intervalles une sorte de piaulement; l'oppression est plus manifeste que les jours passés; la langue se sèche; la peau s'échauffe;

l'assoupissement augmente; le malade, comme à l'ordinaire, répond à peine aux questions qui lui sont adressées. Je fais remarquer aux élèves la ressemblance qui existe entre l'état de ce malade et celui du sujet de l'observation 1re.

Diagnostic. — *Endo-péricardite aiguë, greffée sur une ancienne lésion des valvules gauches, suivie d'hypertrophie générale du cœur.*

7 et 8. L'état fébrile qui, les jours précédens, était nul ou presque nul, est maintenant très marqué : soif vive; langue sèche, rugueuse, lèvres et dents croûteuses; pouls petit, régulier, à 88-92; respiration accélérée; chaleur et sécheresse de la peau; pressentiment d'une fin prochaine. Le malade n'accuse point de douleur dans la région précordiale, même pendant la percussion. Le bruit de scie dans toute la région indiquée persiste avec une grande intensité, et on l'entend même en éloignant un peu l'oreille de la poitrine : il est double comme les mouvemens du cœur, et nous paraît évidemment produit par le frottement réciproque des deux feuillets du péricarde, recouverts de fausses membranes inégales et rugueuses. Le bruit de *piaulement* a disparu; le frémissement vibratoire persiste; les battemens du cœur se font sentir dans une grande surface, mais ne sont pas bien détachés; un peu de délire alternant avec un assoupissement plus profond.

A peine la visite était-elle achevée, que le malade perd tout-à-coup connaissance : écume à la bouche; renversement de la tête à droite; figure colorée; veines jugulaires gonflées; légers mouvemens convulsifs des yeux; pupilles dilatées, se contractant sous l'influence de la lumière; respiration stertoreuse; frémissement vibratoire des lèvres à chaque mouvement d'expiration; membres dans une résolution complète. Les battemens du cœur sont remplacés par des palpitations tellement fortes, qu'elles frappent les parois pectorales à l'instar de véritables coups de marteau;

bruit de scie considérablement augmenté (1). (*Vésicat. aux jambes ; sinapismes ; lav. ; diète.*)

9. Le malade est revenu de l'état violent de la veille, et il a un souvenir confus de ce qui s'est passé ; il a éprouvé un léger épistaxis (2); pouls à 96-100. (*Sinap. ; lav. ; diète.*)

10. Assoupissement plus profond ; respiration gênée, pouls à 72 pulsations, régulier, très petit; mêmes bruits du cœur. (*Même tisane; large vésic. à la nuque; sinap. aux cuisses; lav. purg. ; diète.*)

L'assoupissement va croissant. Mort, à onze heures du soir.

Autopsie cadavérique, 32 heures après la mort.

1° *Habit. extér.* — Décoloration générale du sujet.

2° *Organ. circul. et respirat.* — Le péricarde contient quatre bonnes cuillerées de sérosité de couleur d'acajou. Le feuillet pariétal paraît être épaissi, et présente des arborisations très manifestes, qui ont lieu dans le tissu cellulaire sous-séreux; sa surface, libre, est généralement lisse et polie. Le feuillet cardiaque est couvert sur toute sa face antérieure de fausses membranes, minces, molles, d'une récente formation. En tirant à gauche, on voit une lanière de fausse membrane, récente et molle, réunir les deux feuillets.

Après avoir enlevé ces fausses membranes, on aperçoit la surface du feuillet viscéral, qui est polie; quelques arborisations se remarquent dans le tissu cellulaire sous-séreux du cœur.

La partie du feuillet qui recouvre la face postérieure du cœur est tapissée de fausses membranes d'une assez grande consistance, s'enlevant par larges lambeaux, ayant exacte-

---

(1) Ces accidens sont un nouveau trait de ressemblance entre ce malade et celui de l'observation 1re.

(2) Encore un trait de ressemblance entre ce malade et celui de l'observation 1re.

ment l'aspect de la *membrane muqueuse de la langue d'un herbivore*. Tout-à-fait à droite, en tirant vers la face antérieure de l'oreillette droite, on aperçoit encore une lanière de fausse membrane qui réunit les deux feuillets opposés du péricarde. Les fausses membranes de la face postérieure montent jusqu'à la base des gros vaisseaux. Dans certains points, le feuillet viscéral du péricarde a près d'une ligne d'épaisseur.

Le cœur, rempli de caillots, a 5 pouc. de hauteur. Son diamètre transversal est de 4 pouc. et demi; son diamètre antéro-postérieur, de 3 p.

Le poids du cœur est de 557 gram.

Le ventricule droit est généralement hypertrophié; ses parois ont dans certains points 4 lig. d'épaisseur, et 3 lig. vers la pointe. La valvule tricuspide est un peu épaissie; l'oreillette ne présente rien de remarquable. Un caillot décoloré et d'une formation antérieure à la mort passe par l'orifice auriculo-ventriculaire droit, et se contourne autour de la valvule pour se rendre à l'artère pulmonaire. Cette concrétion, molle, élastique en quelques points, ressemble assez à une fausse membrane, ou bien à la *couenne* inflammatoire du sang.

Les valvules aortiques ferment assez exactement leur orifice, mais elles sont fortement épaissies à leur bord libre. Un caillot décoloré, d'une bonne consistance, comme pseudo-membraneux, passe par l'orifice auriculo-ventriculaire gauche, se réfléchit sur un tendon de la valvule mitrale et flotte librement dans la cavité du ventricule gauche. Les parois de ce ventricule ont à peu près 1 pouc. d'épaisseur, et sa cavité est à peu près normale. Le tissu charnu du cœur est ferme et plus vermeil qu'à l'état normal.

La valvule bicuspide, très épaissie, fongueuse, rougeâtre, présente des inégalités, des aspérités d'ancienne date. Les deux colones charnues, ou muscles tenseurs de la valvule, sont énormément hypertrophiés; il en est ainsi de leurs

tendons. Les filets tendineux de la lame postérieure de la valvule sont comme mêlés ensemble, raccourcis, et cette lame est en partie adhérente à la paroi ventriculaire, soit par suite du raccourcissement de ses filets tendineux, soit peut-être aussi par suite de productions cellulo-fibreuses accidentelles. En raison de cette disposition, cette lame de la valvule ne pouvait jouer dans toute sa liberté.

La membrane interne de l'oreillette gauche est tapissée d'une fausse membrane, qui lui adhère partout avec assez de force. Cette membrane est comme plissée, froncée à l'instar de la membrane interne du vagin, ou mieux de la membrane interne des veines dans certains cas de phlébite.

Engouement considérable dans la partie déclive des deux poumons. Des adhérences anciennes unissent le poumon droit aux parois pectorales. De semblables adhérences existent à gauche, entre le péricarde et la plèvre pulmonaire voisine.

3° *Org. digest. et annex.* — Un peu de sérosité dans le péritoine. Ramollissement de la membrane muqueuse gastrique en certains points.

Le foie, volumineux, est fortement congestionné.

La rate est légèrement hypertrophiée, mais elle ne dépasse pas les fausses côtes.

4° *Org. de l'innerv.* — A l'ouverture du crâne, il s'écoule un peu de sérosité. Les fosses occipitales contiennent deux à trois cuillerées d'un liquide rougeâtre. L'arachnoïde est généralement injectée, et principalement sur le lobe antérieur gauche, où elle est manifestement épaissie. La substance cérébrale est sablée de sang, surtout à gauche.

Les ventricules contiennent un peu de sérosité.

RÉFLEXIONS.

La complication de l'endocardite avec la péricardite, dans le cas précédent, est une circonstance qui rend diffi-

cile la détermination précise des signes propres à la première de ces phlegmasies. Il me semble probable que les phénomènes observés au moment de l'entrée du malade dépendaient exclusivement de l'ancienne maladie du cœur, et que les symptômes de la péricardite et de l'endocardite aiguës ne remontent que vers les 5 ou 6 décembre. L'assoupissement, la perte de connaissance, les légers mouvemens convulsifs, nous paraissent avoir coïncidé avec la formation des concrétions sanguines dans les cavités du cœur.

L'endocardite compliquée est une maladie, j'oserai le dire, fort commune; mais il n'en est malheureusement pas ainsi de l'endocardite pure, simple, dégagée de toute complication. Je dis malheureusement, car rien ne serait plus propre à éclairer le diagnostic de cette phlegmasie que des cas de ce dernier genre.

L'observation suivante me paraît être un cas d'endocardite suraiguë, simulant, sous plusieurs rapports, une pleuro-péricardite.

OBSERVATION 44e.

Femme d'environ 20 ans. — Tuberculisation des poumons, surtout du gauche. — Tout-à-coup, sentiment de douleur et d'anxiété dans la région du sein gauche, oppression extrême, palpitement du cœur, bruits valvulaires obscurs, remplacés par un bruit de froissement léger; pouls petit, misérable; pâleur et lividité du visage. — Mort le quatrième jour après les accidens. — Traces d'une ancienne péricardite (adhérences fibreuses très résistantes). — Traces d'une ancienne endocardite valvulaire. — Concrétions récentes, comme pseudo-membraneuses, dans les cavités du cœur. — Rougeur des valvules aortiques. — Tubercules disséminés et excavations tuberculeuses dans les poumons.

Une jeune femme, d'une vingtaine d'années, était entrée dans le service clinique pour une tuberculisation pulmonaire au troisième degré. Elle était dans un état de demi-marasme. Elle ne paraissait pas encore arrivée vers le terme fatal, lorsque, dans les derniers jours de décembre

1834, elle fut prise tout-à-coup d'un étouffement et d'une anxiété extrêmes, avec sentiment de douleur et d'oppression dans la région précordiale et au-dessus du sein (c'est du côté gauche que nous avions constaté la principale caverne, vers la région axillaire).

La respiration était à 60 par minute; le pouls petit, misérable, à 120-130. Il existait une matité très étendue dans la région précordiale, matité qui se confondait en haut avec celle due à la tuberculisation pulmonaire.

L'exploration des bruits du cœur était difficile, en raison de la fréquence de la respiration, dont le murmure se mêlait à ces bruits (le besoin de respirer était tel, que la malade ne pouvait retenir sa respiration pendant quelques secondes). Nous constatâmes cependant que les bruits du cœur étaient très obscurs, *étouffés*, et comme remplacés par une sorte de murmure de faible froissement. L'impulsion du cœur était médiocre, malgré l'état de palpitement continuel; ses battemens étaient réguliers comme ceux du pouls.

Face pâle, livide, profondément altérée.

Nous fîmes appliquer des ventouses scarifiées, puis un vésicatoire. Tout fut inutile, et la malade succomba le quatrième jour après le début des accidens surajoutés aux symptômes de la tuberculisation (30 décembre). L'auscultation pratiquée chaque jour nous fournit les mêmes résultats : le pouls resta petit et misérable, le visage toujours anxié, pâle, blême; les lèvres un peu violacées.

Autopsie cadavérique, 12 heures environ après la mort.

Cœur énorme pour une phthisique, double du poing du sujet. Le volume du cœur tenait à la fois à la distension de cet organe par une grande quantité de sang coagulé, et à l'hypertrophie. A gauche, le péricarde adhérait étroitement à la plèvre pulmonaire, et celle-ci, à la plèvre costale. Ces adhérences étaient anciennes, plutôt fibreuses

que celluleuses. Aucune trace de pleurésie ou de péricardite aiguës (1).

La portion du cœur non recouverte par les poumons avait la largeur de la paume de la main. Dans la région externe et postérieure des cavités gauches, le péricarde cardiaque adhérait par un tissu fibreux très résistant au péricarde pariétal. Sur les cavités droites, le péricarde était libre, parsemé de taches laiteuses, fausses membranes qui s'enlevaient facilement avec la pince. Il y avait peu de sérosité dans cette portion du péricarde.

Le sang contenu dans les cavités droites consistait en un énorme caillot blanc, évidemment formé avant la mort, tout-à-fait semblable à de la chair décolorée, à la couenne dite inflammatoire, ou bien encore aux lames du coagulum d'un sac anévrismal. Il distendait le ventricule et l'oreillette, et se prolongeait dans l'artère pulmonaire et la veine cave. Des portions du caillot étaient intriquées dans les colonnes charnues et dans les tendons valvulaires : là, il formait de petites concrétions arrondies, friables, et un peu moins pâles qu'ailleurs. Nulle rougeur de la membrane interne des cavités droites.

Les trois lames de la valvule tricuspide sont très notablement hypertrophiées, et, à leur bord libre, existent plusieurs petites granulations fibro-cartilagineuses, criant sous le scalpel (2). Hypertrophie médiocre du ventricule droit, qui est dilaté.

Le sang contenu dans les cavités gauches était aussi concrété et décoloré ; les caillots ne remplissaient pas complètement ces cavités, et paraissaient moins anciens que ceux des cavités droites. La valvule bicuspide était

---

(1) Pendant la vie de la malade, nous avions pensé qu'il fallait attribuer, en partie du moins, les derniers et brusques accidens qu'elle avait éprouvés, à une pleuro-péricardite aiguë intercurrente.

(2) La valvule n'était pas déformée, et pouvait fermer son orifice.

hypertrophiée et fibro-cartilaginisée à son bord libre, comme la tricuspide (1). — Hypertrophie médiocre du ventricule gauche avec dilatation.

Valvules aortiques un peu épaissies, mais bien conformées, *rouges*. Point de rougeur de la membrane interne des cavités gauches ni de celle de l'aorte.

Tubercules disséminés, cavernes dans les poumons, et surtout à gauche.

RÉFLEXIONS.

Dans ce cas, comme dans le précédent, nous voyons une affection aiguë du cœur entée sur une affection ancienne : savoir l'épaississement des valvules, l'adhérence fibreuse du péricarde, etc.

Nous avons cru devoir désigner sous le titre d'endocardite, l'affection aiguë qui a précipité la fin de cette malade. En effet, les accidens survenus tout-à-coup dans les derniers jours, ne pouvaient réellement être attribués qu'à une pleuro-péricardite, ou à une endocardite aiguë. Or, nous n'avons trouvé aucun indice, aucun vestige de pleurésie ni de péricardite récente. Ce n'est donc qu'à l'endocardite que nous pouvons rattacher les accidens dont il s'agit. La formation d'énormes concrétions adhérentes, entortillées autour des tendons et des lames valvulaires, le prolongement de ces concrétions dans les gros vaisseaux, voilà une circonstance qui nous explique plusieurs des phénomènes observés, tels que la petitesse extrême du pouls, la pâleur, la tendance aux lypothymies, à la suffocation et l'anxiété.

Dira-t-on que les concrétions du cœur n'étaient pas l'effet d'une endocardite? je me suis fait bien souvent

(1) Cette valvule n'était pas non plus déformée, et pouvait fermer son orifice.

moi-même cette objection, soit à l'occasion de ce fait, soit à l'occasion de faits analogues. Or, après avoir examiné avec toute l'attention dont je suis capable cette grave objection, j'ai pensé qu'elle était plus spécieuse que solide. Sans doute, il est un grand nombre de cas dans lesquels des concrétions sanguines sont indépendantes d'une endocardite; mais, lorsque chez un individu qui a présenté des symptômes tels que ceux éprouvés par cette malade, on rencontre dans le cœur des concrétions évidemment formées avant la mort, décolorées, à demi organisées, adhérentes, analogues à de fausses membranes pelotonnées, ou à la couenne *inflammatoire*, il est infiniment probable qu'elles ont été la suite d'une endocardite.

OBSERVATION 45e.

Homme de 35 ans. — Pleuro-pneumonie et endo-péricardite aiguës. — Battemens violens du cœur, avec bruit de soufflet et matité de la région précordiale. — Récrudescence. — Mort vers le vingt-et-unième jour après le début de la première attaque de pleuro-pneumonie. — Rougeur des valvules aortiques et bicuspide, et de la surface interne de l'oreillette gauche; épaississement, boursouflement des valvules indiquées, avec concrétions comme pseudo-membraneuses. — Concrétions sanguines blanches, adhérentes dans les cavités gauches et dans l'aorte, etc.

Un potier de terre, âgé de 35 ans, d'une assez bonne constitution, mais triste et mélancolique, fut admis à la Clinique, le 10 juin 1834. Le 7 du même mois, il fut pris d'une douleur de côté, qui l'empêchait de respirer et de tousser, et de frissons suivis de fièvre.

Voici quel était son état, le 10 et le 11.

Face d'un jaune livide, abattue, triste; peau chaude; pouls fort, vibrant, à 100 puls. par minute; 28 à 32 inspirations par minute.

La partie antérieure du côté droit de la poitrine rend un

son clair; cependant la respiration est obscure en tirant vers la région externe. La partie postérieure résonne mal; souffle et bronchophonie dans les fosses sus et sous-épineuses; respiration obscure, avec crépitement à la région inférieure.

Crachats visqueux, aérés, d'une belle teinte rouillée; douleur vive dans le côté droit.

Les battemens du cœur sont forts et très étendus. La matité de la région précordiale est de 5 p. en travers, et de 3 p. verticalement. Si le malade reste assis dans son lit, la matité descend de 1 p. à 13 lignes plus bas, et on trouve de la résonnance dans une étendue égale en haut, là où existait de la matité pendant le décubitus sur le dos.

Il existe un double bruit de soufflet ou de frottement assez âpre dans la région précordiale; toutefois ce phénomène est beaucoup plus marqué pendant la contraction ventriculaire, que pendant la diastole. Le bruit est aussi plus sourd, plus âpre, plus étouffé vers la pointe du cœur que vers sa base, à peu près également distinct et dans la région des cavités droites, et dans celle des cavités gauches. A 2 pouc. et demi au-dessous et un peu en dehors du mamelon, vient frapper la pointe du cœur, en soulevant fortement la région pectorale. La main appliquée dans les autres points de la région précordiale, ne sent pas distinctement les battemens du cœur.

Le malade dit n'éprouver aucune douleur dans le côté gauche.

Les battemens des artères carotides et sous-clavières sont très-forts, étendus et accompagnés d'un gros bruit de soufflet, et d'un frémissement vibratoire des plus distincts.

Langue humide, ventre un peu ballonné et gargouillement dans la fosse iléo-cœcale.

Diagnostic. *Pleuro-pneumonie à droite, surtout au sommet. — Endo-péricardite.*

PRESCRIPTION. *Trois saignées du bras, et 30 sangsues sur la région précordiale, dans les journées des 10 et 11; boiss. émoll.; catapl.; lavem.; diète.*

12. Une couenne jaune, dense, très ferme, recouvre le caillot des trois saignées, qui est lui-même très ferme, élastique comme du gluten.

Les crachats sont moins rouillés; pouls à 84, moins dur et moins tendu; respiration à 24-28; peau moins chaude; visage meilleur; matité, souffle et bronchophonie dans la moitié supérieure de la face postérieure du côté droit.

Nous constatons par l'inspection et la mensuration une légère voussure de la région précordiale; la matité a cependant diminué de 1 pouc. transversalement, et de 4 lig. de haut en bas.

La main sent les battemens du cœur dans une plus grande étendue qu'hier; ils sont un peu moins forts et soulèvent encore le 5e espace intercostal; le bruit de frottement est plus sourd, diffus, superficiel, et imite assez bien le bruit qu'on produit en *grattant une étoffe avec le bout du doigt;* il masque presque complètement le double claquement valvulaire.

Battemens des artères carotides, moins violens et moins bruyans.

Une saignée; deux vent. scarif. en arrière à droite.

13. Le malade a passé une meilleure nuit, et a un peu sué; crachats à peine rouillés; douce moiteur de la peau; pouls à 80-84.

Les battemens du cœur sont beaucoup moins forts et soulèvent à peine le 5e espace intercostal; on les sent maintenant au palper dans toute la région précordiale. La matité est de 2 p. 8 l. de haut en bas, et 4 p. 1 l. transversalement. Le bruit de frottement est bien moins prononcé; il n'accompagne même distinctement que la systole, le second bruit du cœur reprend sa clarté; dans la région correspondante à l'orifice auriculo-ventriculaire gauche,

existe, outre le bruit de frôlement diffus et superficiel, un vrai bruit de soufflet.

Looch bl.; thrid. gr. x; viol. gum.; diète.

14. La matité précordiale n'est plus que de 3 p. 3 l. transversalement, et de 2 p. 6 l. de haut en bas. Le double bruit du cœur se fait entendre distinctement à travers le bruit de frottement, qui a beaucoup diminué.

Peau sudorale, d'une chaleur presque normale; pouls souple, à 80; respiration facile.

15 et 16. Visage altéré; tristesse profonde; réponses lentes, prononcées d'un air hébété et indifférent; cependant l'état du cœur et des poumons est de plus en plus satisfaisant; le pouls est à 72; la respiration à 24; il y a toujours du retentissement de la voix, et peu de résonnance à la région supérieure de la partie postérieure du côté droit, mais le murmure vésiculaire revient à la région inférieure. — Le bruit de frottement du cœur diminue sensiblement chaque jour.

Large vésicat. en arrière à droite; eau de poulet.

Les jours suivans, la tristesse continue; le malade témoigne un vif désir de revoir son département (Ille-et-Vilaine). Nous nous efforçons vainement de le consoler; dans cet état de nostalgie, il oublie même ses besoins les plus pressans, et plusieurs fois on a été obligé de le sonder. (On élève graduellement la dose de ses alimens).

Le malade se lève nu, se promène; contracte du dévoiement; puis survient une récrudescence de la pneumonie; le pouls, qui était tombé à 60 pulsations, et avait perdu sa vibrance, s'élève à 128, et redevient vibrant; des saignemens de nez se manifestent à plusieurs reprises; la langue est sèche, croûteuse; l'haleine fétide; les crachats prennent un aspect *cendré*, purulent; et la mort arrive le 29 juin. Dès le 24, la matité précordiale n'existait plus que vers l'extrémité inférieure du sternum, et il ne restait plus qu'un très léger bruit de souffle.

Autopsie cadavérique, 22 heures après la mort. (La tempéra-

ture de l'air n'a pas été très chaude depuis la mort du malade.)

1° *Habit. extér.* — Demi-marasme; décoloration de la peau; pâleur jaunâtre du visage; nulle trace de décomposition du cadavre.

2° *Org. circul. et respir.* — Le péricarde contient environ deux cuillerées d'une sérosité limpide, un peu jaune. Sa surface interne offre une teinte opaline; dans la portion du péricarde qui se réfléchit autour de l'origine des gros vaisseaux, on rencontre quelques granulations du volume d'un petit grain de chènevis, se détachant facilement de la membrane séreuse, qui est intacte au-dessous d'elle. Distendu par du sang coagulé, le cœur est d'un quart environ plus gros qu'à l'état normal. Les caillots contenus dans les cavités droites, en grande partie décolorés, fibrineux, adhèrent aux colonnes charnues ainsi qu'aux valvules. La valvule tricuspide est mince et transparente. Vers l'origine de l'artère pulmonaire, l'endocarde offre une plaque d'une teinte opaline et comme laiteuse. Les valvules et la membrane interne de l'artère pulmonaire sont parsemées de plaques d'un rouge vif et vermeil. L'épaisseur des parois de l'oreillette et du ventricule droits est sensiblement normale. La portion du ventricule gauche, la plus voisine de l'orifice auriculaire, contient un caillot fibrineux, ferme, qui se prolonge dans l'aorte en s'amincissant : il est fortement adhérent aux colonnes charnues, ainsi qu'à la valvule bicuspide, autour de laquelle il est comme entortillé. *La portion de l'endocarde qui recouvre cette valvule et les valvules aortiques est d'un rouge plus prononcé et plus vif encore que la portion qui revêt les valvules de l'artère pulmonaire. Les deux lames de la valvule bicuspide et leurs tendons sont épaissis, hypertrophiés; l'épaississement est encore plus marqué aux valvules aortiques, surtout à leur bord libre, qui est boursouflé. Toutes ces valvules sont d'ailleurs bien conformées, et peuvent fermer exactement les orifices gauches. Leur*

tissu crie légèrement sous l'instrument qui les divise. La rougeur valvulaire s'étend sur la membrane interne de l'oreillette gauche, où elle est disséminée par plaques. Cette membrane s'enlève par larges lambeaux, et nous a paru notablement épaissie. Au-dessous d'elle, le tissu musculaire est parfaitement sain. *Même après un lavage réitéré, il est resté quelques petits caillots fibrineux adhérens au bord libre de la valvule bicuspide, et entrelacés avec ses filets tendineux* (ces concrétions ressemblent assez à de petites masses pseudo-membraneuses). La surface interne du ventricule gauche est plutôt pâle que vermeille. L'épaisseur de ses parois, à la base, est de 7 lignes; sa cavité est un peu grande.

L'aorte contient, dans toute sa longueur, du sang en partie coagulé; elle présente une rougeur partielle, distribuée par plaques ou par petits rubans, plus prononcée vers la crosse de l'aorte et les artères qui en naissent, que partout ailleurs; elle s'affaiblit dans l'aorte thoracique, et disparaît presque entièrement dans l'aorte ventrale. Les plaques rouges ne sont pas plus nombreuses dans les régions déclives de l'aorte que dans les autres régions. La membrane interne de l'aorte se détache facilement de la membrane moyenne, qui est tout-à-fait saine.

La veine cave inférieure est en partie remplie par du sang coagulé, et conserve sa blancheur normale.

Le côté gauche de la poitrine contient un verre environ de sérosité sanguinolente. Les lobes supérieur et moyen du poumon droit sont adhérens en haut et en arrière et dans un état d'hépatisation grise. La surface des déchirures de leur tissu offre un aspect grenu, et il en ruisselle par la pression un liquide tout-à-fait purulent. Le ramollissement est tel, qu'il suffit d'appuyer légèrement les doigts pour les enfoncer dans la substance pulmonaire... Le poumon gauche, encore assez crépitant, offre à sa partie postérieure un engouement plus séreux que sanguin...

3° *Org. dig. et annex.* — Rougeur foncée dans la région

splénique et pylorique de l'estomac, avec ramollissement léger ; ailleurs, teinte un peu ardoisée. Développement des follicules isolés du duodénum et de la fin de l'intestin grêle, où existe une teinte ardoisée de la muqueuse. Rougeur foncée, vineuse, de la membrane interne du gros intestin, avec développement considérable des follicules. On trouve dans cet intestin quelques matières fécales, à demi solides et à demi liquides.—Foie un peu développé, présentant vers son bord inférieur un kyste rempli d'une matière melliforme. La vésicule, du volume d'une grosse poire, contient une bile très claire, un peu jaune.

4° *Org. de l'innerv.* — Le cerveau est abreuvé d'une grande quantité de sérosité limpide ; le réseau de la pie-mère est infiltré de ce liquide ; on en trouve environ un quart de verre à la base du crâne; les ventricules latéraux en contiennent une bonne quantité, et sont plus amples qu'à l'état normal. Leurs parois n'offrent point de ramollissement. La substance des hémisphères cérébraux, du cervelet et de la moëlle alongée, est d'une bonne consistance, plutôt pâle que rouge ou injectée.

RÉFLEXIONS.

Cette observation mérite de fixer toute notre attention. Les phénomènes que présentait le malade au moment de l'entrée, ne permettaient pas de méconnaître une pleuro-pneumonie, compliquée d'une inflammation des enveloppes du cœur : revenons sur les signes de cette dernière. Notons d'abord qu'avant la maladie aiguë pour laquelle le malade est entré à l'hôpital, il n'avait rien éprouvé qui pût faire soupçonner l'existence d'une ancienne affection du cœur. Analysons maintenant les signes fournis par l'exploration du centre circulatoire et des fonctions de la circulation. Voici ces signes : battemens du cœur forts, étendus, accompagnés d'un pouls large, plein et vibrant; matité de la ré-

gion précordiale dans 5 p. d'étendue transversalement, et dans 3 p. verticalement; matité dont le niveau varie selon la position du malade; double bruit de scie, de râpe ou de soufflet dans la région du cœur. Or, je le demande, quelle est l'affection aiguë du cœur, sinon une endo-péricardite, qui ait pu donner lieu aux phénomènes ci-dessus exposés? On dira peut-être qu'il suffisait d'une péricardite pour les produire. Ce fut aussi notre première pensée; mais, considérant que le bruit anormal que nous entendions dans la région précordiale paraissait se passer, au moins en partie, à l'intérieur du cœur, et que l'épanchement dans le péricarde devait être peu considérable, puisqu'il n'empêchait pas complètement de distinguer, à la vue et à la main, de forts battemens du cœur; sachant d'ailleurs combien il est commun de rencontrer une endocardite générale, ou simplement valvulaire, dans les cas de violente péricardite, nous crûmes devoir admettre l'existence simultanée de la péricardite et de l'endocardite. Au reste, la marche de la maladie et l'ouverture du cadavre confirmèrent notre diagnostic.

Je dis d'abord que la marche de la maladie a prouvé l'existence de l'endocardite; en effet, le bruit de soufflet ou de scie a persisté à une époque où il n'existait plus dans le péricarde aucune lésion à laquelle on pût le rattacher. Il ne pouvait alors être attribué à autre chose qu'aux lésions produites par l'endocardite.

Je dis, en second lieu, que l'ouverture du cadavre a déposé en faveur de notre diagnostic. En effet, ce n'est véritablement qu'à une endocardite que l'on peut rapporter les lésions que nous avons rencontrées dans la membrane interne du cœur, et spécialement dans les valvules; savoir, la rougeur par plaques, le boursouflement fongueux du bord libre des valvules aortiques, les concrétions fibrineuses, ou plutôt pseudo-membraneuses, adhérentes au bord libre de la valvule bicuspide, enfin l'épaississement de la membrane interne de l'oreillette gauche.

Sous l'influence des émissions sanguines à haute dose, l'état du malade s'améliora rapidement. Dès le cinquième jour, la matité précordiale avait diminué de deux pouces transversalement, et d'un demi-pouce de haut en bas. Le mouvement fébrile était presque nul, la respiration libre; mais la nostalgie et la récrudescence de la pneumonie nous firent perdre le fruit de nos soins, et le malade succomba. Le poumon droit avait passé rapidement à l'état d'hépatisation grise ou de suppuration. Ce n'est pas le seul cas où nous ayons vu une récrudescence de pneumonie entraîner ainsi rapidement la suppuration; mais cette circonstance étant étrangère à notre sujet, il nous suffira de l'avoir signalée ici.

OBSERVATION 46e.

Homme de 27 ans. — Pleuro-pneumonie au troisième degré (suppuration). — Phénomènes typhoïdes. — Mort quinze à vingt jours après le début de la pleuro-pneumonie. — Rougeur de la membrane interne du cœur, avec épaississement ou boursouflement fongueux de la valvule bicuspide (point de lésions semblables dans les cavités droites). — Concrétions sanguines dans les cavités du cœur (celle de l'oreillette gauche est adhérente). — Ramollissement gris, infiltration purulente du poumon droit.

Un maçon, âgé de 27 ans, fut admis à la clinique le 26 mai 1834. Il était atteint d'une pleuro-pneumonie dont le début remontait à une huitaine de jours, et qui était compliquée de phénomènes bilieux ou gastriques.

Crachats légèrement rouillés, matité, souffle bronchique, bronchophonie à la partie postérieure du côté droit, toux assez fréquente, oppression; peau sèche, aride, brûlante; pouls à 120, peu développé; langue rouge à la pointe, sèche, râpeuse, fendillée; tension de l'épigastre, gargouillement dans la région iléo-cœcale, céphalalgie, agitation, insomnie.

Saign. de 3 *pal.; boiss. gomm.; diète.*

Le lendemain 27, peu de changement: appareil typhoïde

plus marqué; 48 inspirations; couenne inflammatoire sur le caillot de la saignée d'hier.

Une doubl. saign.; vent. scarif. à droite.

28. Soulagement : pouls à 108, respiration à 28-32; crachats moins rouillés qu'hier; sueurs dans la nuit.

Une saignée.

29 et 30. Délire par intervalles, avec vociférations et cris aigus.

Saign.; vésicat.

31. Le malade est tranquille; les crachats ne sont pas rouillés.

1er juin. Crachats un peu rouillés, puriformes; un peu de trouble dans les idées.

2. Gémissemens continuels; un peu de délire le soir; odeur fétide; langue sèche, brunâtre; peau sèche et chaude; pouls à 116; 32 inspirations.

3. La stupeur est très prononcée; somnolence. — Mort à 3 heures 1/2.

Autopsie cadavérique, 18 heures après la mort.

Org. respir. et circulat. — Le poumon droit est *hépatisé* dans toute son étendue, et recouvert de fausses membranes minces. La pression fait ruisseler, à la surface des incisions pratiquées dans le tissu pulmonaire, un liquide grisâtre, boueux, véritablement purulent. Engouement et splénisation de la partie postérieure du lobe inférieur du poumon gauche...

Le volume du cœur est à peu près normal. Cet organe contient une grande quantité de sang, en caillots décolorés dans les oreillettes et le ventricule droits, liquide dans le ventricule gauche. Le caillot de l'oreillette gauche est légèrement adhérent. Un caillot existe à l'origine de l'aorte, dont les valvules épaissies offrent une rougeur qui résiste au lavage. Cette rougeur est plus prononcée encore dans la valvule bicuspide, qui est épaissie et boursouflée vers son bord libre. Les valvules des cavités droites sont, au contraire, pâles, décolorées. La

membrane interne de l'aorte offre un fond jaune-nankin, sur lequel tranchent quelques rubans rosés. Le caillot rencontré à l'origine du vaisseau s'étend jusqu'à la naissance des artères iliaques, où il se termine en pointe. On rencontre çà et là quelques taches jaunes, anciennes.

Nous croyons pouvoir nous abstenir de rapporter ici ce que nous observâmes dans les centres nerveux et l'appareil digestif.

RÉFLEXIONS.

Dans cette observation, comme dans les précédentes, on voit que les caractères anatomiques de l'endocardite existent à leur maximum d'intensité sur les valvules. Il est des cas où ces valvules portent seules les traces de cette inflammation, comme dans la seconde observation de ce chapitre (1).

---

(1) En voici deux autres exemples assez remarquables.

Obs. 47e. — Le 28 avril 1829, j'assistai à l'ouverture d'un jeune homme vigoureux, mort d'une pleuro-pneumonie compliquée de péricardite (service de M. Lerminier). Hépatisation des poumons, fausses membranes pleurétiques, etc. Epanchement purulent et fausses membranes dans le péricarde...

Substance charnue du cœur saine.

Rougeur et léger épaississement des valvules du cœur. La membrane interne du cœur, là où elle ne recouvre pas les valvules; celle de l'aorte, de l'artère et des veines pulmonaires, n'offrent aucune trace de rougeur, bien que ces vaisseaux contiennent du sang, en partie liquide, en partie à demi coagulé.

Dans l'observation suivante l'endocardite valvulaire a duré plus long-temps, et a laissé à sa suite non seulement de la rougeur et un léger épaississement, mais un véritable état fongueux de la valvule affectée.

Obs. 48e.—Vers la fin de novembre 1834, nous ouvrîmes une fille de 20 ans, généralement infiltrée et *ascitique*, à la suite d'un érysipèle phlegmoneux de la cuisse. Visage un peu violet, oppression. La mort fut hâtée par la gangrène, survenue consécutivement à des mouchetures pratiquées sur les membres infiltrés.

Point de décomposition notable du cadavre.

Cœur atrophié (gros comme un petit œuf), ridé, brun. La cavité du ventricule droit contient à peine le doigt indicateur; la cavité du ventricule gauche est plus petite encore. Membrane interne des cavités droites et valvules correspondantes saines. *Valvule mitrale épaissie, boursouflée, fongueuse, partout d'un rouge foncé.* D'ailleurs, point de rougeur dans les gros vaisseaux veineux ou artériels, bien qu'ils contiennent du sang liquide (la veine-cave surtout).

Nous allons terminer l'exposition de cette première catégorie d'observations par le récit de deux autres cas, dans lesquels l'endocardite aiguë est en quelque sorte greffée sur des tissus qui portent l'empreinte d'une ancienne affection de même nature. Le second de ces cas est en outre digne d'intérêt, en ce qu'il nous offre un exemple d'ulcérations superficielles des valvules. Ces cas nous conduisent, par une transition naturelle, à ceux de notre seconde catégorie.

OBSERVATION 49e.

Homme de 50 ans. — Foyer de suppuration dans les parois abdominales. — Fièvre avec phénomènes typhoïdes. — Mort au bout d'une quinzaine de jours. Rougeur de la membrane interne du cœur, avec épaississement des valvules; rougeurs des veines pulmonaires, etc.

Un homme âgé d'environ une cinquantaine d'années, ancien compagnon d'armes du maréchal Marmont (1), brun, fortement constitué, ayant depuis long-temps la respiration un peu courte (il dit être habituellement *catarrheux* ou *asthmatique*), se livrant à des travaux pénibles, entra dans le service clinique de la Charité, au mois d'août 1832, atteint alors d'une double pneumonie au premier degré. De larges saignées, puis les révulsifs triomphèrent assez promptement de cette grave inflammation.

A sa sortie, le malade conservait seulement encore cette facilité d'essoufflement, cette teinte un peu violette de la face qui se rencontrent chez les individus porteurs de lésions chroniques des principaux organes de la circulation.

Dans le courant du mois d'octobre, cet homme revint dans nos salles, offrant un état d'oppression et d'étouffement tel, qu'à chaque instant il était sur le point de

(1) Il porte une blessure qu'il reçut dans un duel avec le maréchal, alors simple soldat ou sergent.

suffoquer. Ses crachats étaient ensanglantés; le côté droit douloureux. Du râle crépitant se faisait entendre dans tous les points du thorax correspondant aux lobes supérieur et moyen du poumon droit (en quelques points la respiration était presque nulle); il y avait de la bronchophonie; la percussion fournissait un son moins clair qu'à l'état normal.

Une nouvelle pneumonie chez un homme qui nous paraissait atteint de lésions anciennes du cœur et des gros vaisseaux, et accompagnée d'une imminente suffocation, était au-dessus de nos ressources.

Toutefois, rien ne fut négligé pour soulager le malade. Trois larges saignées, des sangsues et un vésicatoire sur le côté malade, diminuèrent de la manière la plus notable l'oppression, et un commencement de résolution semblait s'opérer. Mais la persistance de la prostration, une certaine lividité de la face, la chaleur de la peau, la fréquence du pouls (sans irrégularité ni inégalité), symptômes auxquels vinrent se joindre de la diarrhée, de la sécheresse de la langue, de la fuliginosité de la bouche, nous firent persister dans le fâcheux pronostic que nous avions porté.

L'expectoration devint de plus en plus difficile; la prostration telle, qu'on ne pouvait presque faire exécuter aucun mouvement au malade. Les symptômes *typhoïdes* firent des progrès; le visage *s'hippocratisa* complètement; il survint un peu de désordre dans les idées, et le malade, auquel depuis quelques jours nous n'avions pas cru devoir refuser un peu de vin (son état étant évidemment désespéré), succomba le 5 novembre dans la soirée.

Autopsie cadavérique, le 6, à huit heures du matin (12 à 14 heures après la mort).

1° *Habit. extér.* — Il n'existe pas la moindre trace de putréfaction.

Cadavre d'un homme fortement constitué, conservant encore de l'embonpoint.

En incisant les parois addominales, on rencontre *une infiltration purulente assez récente de la région du flanc, dans une étendue supérieure à celle de la paume de la main*; suppuration que rien n'avait fait soupçonner pendant la vie. — Pas d'infiltration séreuse des membres.

2° *Org. digest. et annex.* — Sérosité dans les parties latérales de l'abdomen (une pinte environ); intestins lavés; foie granuleux à la surface (*cirrhose par* hypertrophie des granulations jaunes), ratatiné, dense, moins volumineux que dans l'état normal. (L'élément rouge paraît presque complètement atrophié.) Peu de sang dans le système de la veine-porte, qui offre intérieurement une teinte un peu rouge.

Vésicule contenant de la bile verdâtre, un peu claire. Membrane muqueuse de l'estomac un peu brune, très mince et détruite en quelques points du grand cul-de-sac. Pâleur générale de la muqueuse de l'intestin grêle, qui paraît sous tous les rapports intacte; teinte ardoisée de la muqueuse du cœcum et du commencement du colon; couleur grisâtre de tout le reste du gros intestin; point d'ulcérations ni de granulations. — Rate un peu volumineuse, un peu molle; granulations vers son sommet. — Reins et vessie sans notable lésion.

3° *Org. respirat. et circulat.* — Poumon droit adhérent aux parois pectorales par un tissu celluleux, dense et bien organisé; engorgement de tout le lobe supérieur et d'une portion du lobe moyen de ce poumon, qui crépite à peine; le liquide qui l'engoue est plus séreux que sanguin et purulent : il en ruisselle par la pression; le tissu se déchire plus facilement que dans l'état normal; en quelques points de la surface de ce poumon, teinte rouge produite par une sorte d'ecchymose superficielle. Rougeur foncée et épaississement de la muqueuse bronchique. Mucosités et écume abondante dans les rameaux et ramifications bronchiques. — Le poumon gauche est léger, souple.

Les divisions des veines pulmonaires sont d'un rouge un peu brun à l'intérieur, plus dans le poumon gauche que dans l'autre.

Le cœur est un peu plus volumineux que dans l'état normal (plus gros que le poing); sa largeur surtout est augmentée. Il est un peu flasque (pas de sérosité dans le péricarde). Les oreillettes sont très amples, à parois un peu épaissies; *leur membrane interne est rouge comme celle des veines pulmonaires, et se détache assez facilement; les orifices sont dilatés notablement; les valvules sont rouges en divers points; la mitrale est épaissie et parsemée de quelques plaques blanches ou jaunâtres; de semblables plaques existent à la base des valvules aortiques.* L'aorte, dans toute son étendue, est hérissée de plaques de même nature, inégales, et une matière athéromateuse existe vers la convexité de sa crosse, au-dessous de la membrane interne; celle-ci est parsemée de bandes rouges dans toute son étendue, séparées par quelques lignes blanches (en quelques points, la rougeur est continue); cette rougeur est assez vive, vermeille dans l'aorte abdominale, où elle ne paraît pas affecter de préférence la partie déclive. Toutes ces lésions se prolongent en s'affaiblissant dans les divisions de l'aorte supérieure et de l'aorte inférieure.

La membrane interne de la veine cave est également rouge; mais d'un rouge plus foncé, moins vermeil (1).

---

(1) Il n'existait pas la moindre trace de putréfaction; la température était froide, et l'ouverture a été faite 12 heures seulement après la mort.

C'est un cas où l'on peut nier difficilement la nature inflammatoire de la rougeur du système sanguin.

Le foyer de suppuration, dont nous n'avions pas reconnu la présence pendant la vie, a sans doute exercé une influence considérable dans le développement des phénomènes fébriles et typhoïdes.

OBSERVATION 50e.

Femme de 64 ans. — Pleuro-pneumonie avec réaction fébrile très forte. — Mort assez rapide. — Inflammation des deux poumons. — Rougeur, ulcérations superficielles des valvules aortiques ; état fongueux et adhérences de la valvule tricuspide. — Rougeur générale de l'endocarde.

Antoinette Lamongeois, âgée de 64 ans, fut admise à l'hôpital Cochin, le 14 avril 1822. Elle était affectée d'une violente pleuro-pneumonie aiguë, à laquelle elle succomba le quatrième jour après son entrée. La réaction fébrile était très considérable.

Autopsie cadavérique 36 heures après la mort (1).

On constata l'existence d'une double péripneumonie : le poumon gauche était plus enflammé que le droit.

Le péricarde contenait deux ou trois cuillerées d'un liquide sanguinolent et était injecté, surtout à gauche.

La membrane interne du cœur était rouge, *enflammée* (2) ; la rougeur était foncée sur les valvules mitrale et tricuspide : cette dernière était comme *fongueuse* et en partie fixée aux parois ventriculaires, par des adhérences tendineuses. L'origine de l'aorte et ses valvules étaient rouges et *parsemées de petites ulcérations superficielles*. On y voyait aussi quelques plaques terreuses ou fibro-cartilagineuses.

---

(1) Je regrette que l'autopsie cadavérique n'ait pas été pratiquée à une époque moins éloignée de la mort. Toutefois, comme la chaleur n'était pas encore considérable, et que le cadavre n'offrait pas de traces de décomposition, il est probable que la rougeur dont nous parlerons plus bas n'était pas cadavérique.

(2) Je conserve ici le mot *enflammée*, qui se trouve dans mes notes ; mais je n'ignore pas que cette expression n'a de valeur qu'autant que l'on trouve dans l'histoire de l'observation des preuves de l'état morbide qu'elle désigne.

DEUXIÈME CATÉGORIE.

OBSERVATIONS D'ENDOCARDITE PENDANT LA PÉRIODE D'ÉPAISSISSEMENT HYPERTROPHIQUE DES TISSUS ENFLAMMÉS, ET DE DÉVELOPPEMENT D'ADHÉRENCES, DE PLAQUES MEMBRANEUSES CELLULO-FIBREUSES, OU FIBREUSES, ET DE VÉGÉTATIONS OU DE GRANULEUSES.

Cette catégorie comprend onze observations. Les quatre premières nous offriront des exemples d'*adhérences* des valvules du cœur à la surface interne de cet organe, mode de lésion qui n'avait pas encore été décrit par les auteurs de Traités sur les maladies du cœur, et qui établit un nouveau rapport entre l'endocardite et les autres inflammations des membranes séreuses. Après les quatre observations d'*adhérence* des valvules, viennent trois cas de fausses membranes plus ou moins étendues, organisées à la surface des cavités du cœur, et dont quelques unes seront désignées par nous sous le nom de *taies* de l'*endocarde*, parce qu'elles sont réellement pour cette membrane ce que sont pour la *cornée* les lésions qui portent spécialement le nom de *taies* (ces taies de l'endocarde ressemblent exactement aussi aux plaques laiteuses du péricarde). Enfin, les quatre dernières observations de cette catégorie sont relatives aux granulations ou végétations des valvules du cœur (1).

(1) Parmi les observations précédemment rapportées, il en est deux qui appartiennent à l'espèce de celles dont il s'agit ici. (Voy. les observ. 13e et 44e.)

§ Ier.

OBSERVATION 51e.

Jeune fille de 18 ans. — Symptômes de maladie organique du cœur, à la suite d'un rhumatisme articulaire aigu. — Matité très considérable dans la région précordiale, qui est un peu bombée. — Battemens violens et étendus du cœur, bruit de soufflet pendant la systole ventriculaire, léger frémissement vibratoire dans la région précordiale.... Mort trois ans après le rhumatisme.... Épaississement de l'endocarde, surtout dans l'oreillette gauche, où l'on trouve une fausse membrane fibreuse. — Hypertrophie et induration des valvules tricuspide, bicuspide et aortiques, avec QUELQUES ADHÉRENCES : INSUFFISANCE de la lame postérieure de la valvule bicuspide. — Plaques fibreuses sur le péricarde. — Hypertrophie générale du cœur avec dilatation des cavités et des orifices auriculo-ventriculaires.

Schatz (Julie-Sophie), âgée de 18 ans, sans profession, née à Strasbourg, d'une constitution lymphatico-nerveuse, d'une santé habituellement délicate, non encore réglée, sujette à des flueurs blanches et à du dévoiement, fut admise à la Clinique (n° 5, salle Sainte-Madeleine), le 25 août 1834. Elle était malade depuis trois ans, mais surtout depuis six mois, que ses jambes et son ventre commencèrent à s'enfler; à la même époque, les palpitations, l'oppression, les étourdissemens qu'elle éprouvait depuis trois ans, avaient beaucoup augmenté.

Sachant combien il est fréquent de voir les *maladies du cœur* survenir à la suite d'un rhumatisme articulaire, nous demandâmes à cette jeune fille si elle n'avait jamais éprouvé de maladie de ce genre, et elle nous apprit que la maladie qu'elle avait eue, il y a trois ans, était précisément un rhumatisme articulaire aigu, pour lequel on l'avait saignée et on lui avait mis des ventouses.

Voici quel était son état dans les premiers jours de son admission à l'hôpital.

Décubitus assis, visage pâle, lèvres violacées, expression de tristesse et d'anxiété; pâleur générale de la peau; ventre encore un peu développé avec matité et fluctuation

dans la région des flancs ; peu d'infiltration des membres inférieurs dans l'état de repos.

Depuis une huitaine de jours, une légère bronchite avec crachats glaireux, s'est jointe aux phénomènes dyspnéïques habituels. La poitrine résonne assez bien en avant, et la respiration s'y fait avec un souffle assez fort ; matité et respiration obscure à la partie inférieure de la région postérieure du thorax ; 24 inspirations par minute ; sentiment de serrement vers la gorge.

La région précordiale est fortement ébranlée par les battemens violens du cœur ; cet ébranlement se propage en s'affaiblissant dans presque toute l'étendue de la poitrine. La région précordiale offre une voussure très manifeste. Il existe aussi un léger frémissement vibratoire dans cette région (il n'en existe pas dans les artères carotides et sous-clavières).

La matité précordiale est de 3 pouces 11 lignes verticalement, et de 4 pouces 7 lignes transversalement ; dans toute l'étendue de la matité, la main sent l'impulsion du cœur, qui est très forte, et l'œil la distingue parfaitement.

Au dessous et en dehors du sein, dans la région correspondante à l'orifice auriculo-ventriculaire gauche, le premier bruit du cœur est remplacé par un bruit de soufflet très fort et très sec : ce bruit s'entend aussi, mais à un moindre degré, dans d'autres points de la région précordiale et même jusqu'à la partie postérieure de la poitrine. Le second bruit du cœur est un peu âpre, rauque, mais sans souffle bien caractérisé. Le bruit de soufflet est isochrone aux pulsations artérielles.

A un pouce, un pouce et demi au-dessus et en dedans du point où le bruit de soufflet existe à son *maximum* d'intensité, il est remplacé par un bruit seulement un peu plus sec qu'à l'état normal, et là, le second bruit du cœur, clair, éclatant, imite un véritable claquement de

soupape (il semble qu'on entende les valvules aortiques se redresser pendant ce bruit, qui est brusque et très court).

La différence qui existe ainsi dans les bruits des cavités gauches, selon qu'on les ausculte dans l'un ou l'autre des points que nous venons d'indiquer, fut constatée par un grand nombre d'élèves, et par M. le docteur Gaultier de Claubry qui se trouvait à la visite, un jour où cette malade fut explorée avec le plus grand soin.

Dans la région des cavités droites, les bruits qu'on entendait ne différaient pas beaucoup de ceux qui existaient au-dessus et un peu en dedans du sein gauche.

En dernière analyse, le bruit de soufflet ou de scie n'avait lieu, à un très haut degré, que dans la région correspondante à l'orifice auriculo-ventriculaire gauche.

Pouls à 64 par minute, irrégulier, médiocrement développé.

Fonctions digestives en assez bon état.

Diagnostic. *Induration de la valvule bicuspide avec reflux du sang dans l'oreillette gauche pendant la systole ventriculaire* (1) *; hypertrophie énorme et dilatation du cœur.*

Prescription — *Infus. guim. viol. sir. de gom; pot. avec poudre de digit. VI gr. — Bouillon, potage, lait.*

Tous les jours, depuis celui de l'entrée, jusqu'à celui de la mort, les battemens et les bruits du cœur furent explorés, et, à chaque exploration, nous nous assurâmes de l'exactitude de ce qui a été signalé plus haut : quelquefois seulement, le premier bruit du cœur était double, comme si le ventricule se fût contracté à deux reprises pour se débarrasser du sang qu'il contenait. En appliquant le doigt sur la région où la pointe du cœur venait frapper, on per-

(1) C'est surtout à ce reflux du sang que nous attribuâmes le bruit de soufflet isochrone au pouls, bruit dont le maximum d'intensité se trouvait au-dessous et en dehors du sein.

cevait assez distinctement un mouvement de *dilatation* succédant au choc du cœur. Le frémissement vibratoire devint plus manifeste que les premiers jours; le pouls, quoique assez peu développé, était vibrant. Dans les derniers jours de la vie, le pouls de l'artère radiale disparut complètement, puis reparut, mais si faible qu'il échappait facilement au doigt. Les jambes s'infiltrèrent, le visage devint bouffi; le ventre était douloureux à la pression, fluctuant dans toute son étendue; du dévoiement se déclara.

Le 23 septembre, trois jours avant la mort, le bruit de soufflet était légèrement sibilant, au niveau du mamelon.

Mort, le 25 septembre (à 2 heures du matin), dans un état de dyspnée et d'anxiété extrêmes.

Autopsie cadavérique sept heures après la mort.

1° *Habit. extérieure et cavités pectorale et abdominale.* Les membres inférieurs, les parois abdominales, et les grandes lèvres sont infitrés; le visage est bouffi; les lèvres violettes. La partie externe des cuisses et la région de la hanche sont plissées et ridées comme la peau du ventre après un accouchement (ces plis sont dus à une ancienne hydropisie).

L'abdomen contient une grande quantité de sérosité roussâtre. Une sérosité moins foncée en couleur, citrine, limpide, s'écoule de chaque côté du thorax, dont elle occupe la partie la plus déclive.

La matité de la région précordiale est verticalement et transversalement de 3 p. 10 l.

2° *Org. respirat. et circulat.* — La portion du cœur non recouverte par les poumons, mesurée immédiatement après l'ouverture du thorax, offre exactement les mêmes dimensions que celles fournies par la percussion de la région précordiale; c'est-à-dire 3 p. 10 lig. verticalement et en travers.

La partie antérieure de la face interne du poumon droit

adhère avec le péricarde, par du tissu cellulaire, formant une lame ou un repli analogue à un *épiploon*.

La partie moyenne de la face interne du poumon gauche adhère par un tissu cellulaire semblable avec le péricarde, dans la région de l'oreillette gauche. Les deux poumons, lavés par la sérosité, offrent une teinte légèrement pâle sur laquelle tranchent un grand nombre de taches d'un rouge violet.

Ils sont tous deux plus pesans qu'à l'état normal, gorgés d'un liquide séro-sanguinolent surtout vers leur bord postérieur. Ce liquide, légèrement spumeux, s'écoule à la pression sans beaucoup de crépitation. Les incisions pratiquées dans les poumons présentent à leur surface les taches indiquées plus haut. Le tissu pulmonaire se déchire avec facilité. Le poumon gauche, d'un tiers moins volumineux que le droit, était comme affaissé et comprimé à sa partie inférieure, ce qui tenait à ce qu'il avait été refoulé en haut par le cœur hypertrophié.

Le péricarde contient une petite quantité de sérosité citrine. Il s'est énormément dilaté pour contenir le cœur hypertrophié. Celui-ci est gorgé de sang, en partie liquide, en partie coagulé. Vidé, il est encore presque double du poing du sujet. Sa surface extérieure présente, surtout dans la région du ventricule et de l'oreillette gauches, de nombreuses taches d'un rouge vif, analogues au pointillé qu'on remarque quelquefois sur les muqueuses enflammées. A droite, on voit quelques petites taches blanchâtres, arrondies (à la partie supérieure, une plaque blanche avait la largeur de l'ongle du doigt auriculaire).

Circonférence du cœur	9 pouces.
Diamètre vertical	4 p. 2 l.
— transversal	4 p. 8 l.

La cavité du ventricule droit pourrait contenir un petit œuf de poule. Sa surface interne est lisse et paraît assez

vermeille. La membrane interne de l'artère pulmonaire est parfaitement blanche. Les valvules de cette artère sont aussi minces qu'une feuille de papier joseph.

La circonférence de l'orifice ventriculo-pulmonaire est de 2 pouc. 10 lig.

Celle de l'orifice auriculo-ventriculaire droit, dilaté, est de 3 p. 10 lig.

La valvule tricuspide, un peu déformée, surtout à son bord libre, est sensiblement épaissie. Les tendons qui viennent s'y attacher sont pour la plupart plus volumineux et plus forts qu'à l'état normal. Elle se trouve fixée en quelques points si près de la paroi voisine du cœur, que ses mouvemens ont dû en être gênés. Des adhérences accidentelles existent même en quelques points entre cette valvule et la paroi ventriculaire. Le maximum de la hauteur de la valvule est de 8 lignes. Le tissu de cette valvule crie sous l'instrument qui le divise, ce qui dépend d'un commencement de fibro-cartilaginification.

L'oreillette droite est dilatée dans la même proportion que le ventricule ; généralement épaissie, elle a trois lignes d'épaisseur vers son appendice, épaisseur qui est aussi celle des parois du ventricule correspondant. Le tissu musculaire des cavités droites est d'un rouge un peu plus vermeil qu'à l'état ordinaire, et offre une consistance plus que normale.

Les valvules aortiques ferment l'orifice du même nom assez exactement (l'eau qu'on verse dans l'aorte ne pénètre pas dans la cavité ventriculaire).

La circonférence de l'orifice ventriculo-aortique est de 1 p. 10 lig. Cet orifice contient à peine le bout du doigt annulaire. (Il est, par conséquent, très étroit, comparativement à l'ampleur de la cavité du ventricule correspondant, lequel contiendrait un œuf de grosseur ordinaire.)

Les valvules sigmoïdes sont rougeâtres et plus épaisses

que celles de l'artère pulmonaire : elles offrent sur la face qui répond au ventricule des espèces de végétations rougeâtres, dures, résistantes, d'une consistance semi-cartilagineuse. Elles ont à peu près 6 lignes d'étendue en hauteur. Toute la longueur de l'aorte ascendante et descendante offre un très petit calibre sans épaississement ni aucune autre altération : la membrane interne est d'un blanc à peine jaunâtre. Dans le voisinage de l'orifice aortique, la membrane interne du ventricule gauche offre une teinte d'un blanc mat et est évidemment épaissie : on l'enlève par lambeaux étendus, et au-dessous d'elle reste une couche de tissu cellulaire à l'état normal; l'épaisseur de la membrane va en diminuant de la base au sommet de ce ventricule. L'épaisseur de ses parois est de 7 lignes; cette épaisseur est presque la même partout, si ce n'est à la pointe, où elle diminue sensiblement.

L'orifice auriculo-ventriculaire gauche fait communiquer largement l'oreillette droite avec le ventricule correspondant; il est presque double de l'orifice aortique. La valvule bicuspide est très forte, hypertrophiée, comme *parcheminée;* les tendons qui se fixent à son bord libre sont très forts, très fermes, et forment une sorte de réseau ou de *filet* inextricable.

La circonférence de l'orifice auriculo-ventriculaire gauche a 5 pouces d'étendue.

La lame antérieure de la valvule bicuspide a 16 lignes de hauteur. Sa lame postérieure, au contraire, offre à peine 3 à 4 lignes de hauteur, et forme une espèce de ruban qui n'est pas seulement hypertrophié, mais converti en tissu cartilagineux, criant sous le scalpel, et d'une demi-ligne à une ligne d'épaisseur. (Il est évident que cette lame ne pouvait jouer convenablement pour clore et ouvrir alternativement l'orifice auriculo-ventriculaire.)

La membrane interne de l'oreillette gauche, surtout

dans la partie correspondante aux adhérences extérieures (plaques du péricarde), est rugueuse, chagrinée, inégale et comme raboteuse : elle est tellement épaissie qu'elle ressemble moins à une membrane séreuse qu'à une véritable membrane fibreuse. On ne peut la détacher que difficilement de la couche musculeuse sous-jacente. Après en avoir détaché un lambeau d'un pouce d'étendue, on voit qu'elle est effectivement fibreuse, presque opaque comme la dure-mère; au-dessous d'elle il reste une couche de tissu cellulaire serré ; en quelques points, on la sépare en deux couches : on dirait que la partie la plus rugueuse n'est réellement autre chose qu'une fausse membrane organisée à la surface de la membrane interne de l'oreillette.

Le tissu musculaire des cavités gauches présente une teinte d'un rouge un peu plus vif que celui des cavités droites. L'oreillette gauche, généralement moins épaisse que la droite, a 2 lignes d'épaisseur.

Le cœur, vidé et bien lavé, pèse 338 grammes.

3° *Organ. dig. et annex.* — Le foie est volumineux et dépasse le rebord cartilagineux des fausses côtes. Il est légèrement inégal à sa surface : son tissu présente une teinte jaune très marquée. Une grande quantité de sang s'écoule des veines de cet organe. — La vésicule contient une quantité médiocre d'un liquide brun.

La rate est ratatinée et d'un volume au-dessous du normal; son tissu rappelle *celui d'un saucisson.* — Les intestins grêles sont blancs et lavés par la sérosité.

L'estomac est distendu par des gaz ; sa membrane interne est légèrement rosée, du reste saine. (Elle exhale une odeur acide assez forte).

Le gros intestin contient quelques matières jaunes ; il est plissé, ridé, et offre quelques taches légèrement rosées, surtout à sa partie inférieure. Au-dessus de sa jonction au cœcum, l'iléon présente une rougeur très marquée qui se prolonge en s'affaiblissant dans l'étendue d'environ

deux pieds, sans développement anormal des follicules isolés ni des plaques de peyer (1).

OBSERVATION 52e.

Femme de 34 ans. — Douleur dans le côté gauche, palpitations, oppression. — Plus tard, infiltration, bruit de soufflet dans la région précordiale, etc. — Mort subite, plusieurs mois après le début des premiers accidens. — Hypertrophie et induration de la valvule mitrale avec ADHÉRENCE d'une de ses lames à la paroi ventriculaire correspondante, et partant INSUFFISANCE de cette valvule. — Hypertrophie générale du cœur. — Concrétions polypiformes très abondantes dans les cavités du cœur.

Madame Masselin, âgée de 34 ans, d'une constitution à la fois lymphatique et nerveuse, fut admise à la Clinique, (n° 4, salle Sainte-Madeleine), le 12 avril 1833. Elle avait éprouvé de longs et violens chagrins. Mère de cinq enfans, sa dernière couche avait été très laborieuse, et elle s'était livrée depuis long temps à des fatigues au-dessus de ses forces. Depuis sa dernière couche, qui eut lieu au mois d'août 1832, ses règles ne sont revenues qu'une seule fois, et en petite quantité. Elle attribua à cette suppression une petite toux sèche dont elle fut plus tard atteinte, avec oppression, douleur dans la région du cœur et palpitations. La douleur de côté étant devenue très vive, trois jours après son apparition, un médecin fut appelé : il prescrivit une saignée et un vésicatoire à la région épigastrique. A la suite d'un soulagement passager, tous les symptômes reprirent une nouvelle intensité ; la malade ne fit point alors venir le médecin, et se contenta de l'application de quelques topiques, dont elle n'a pu nous indiquer ni le nom ni la nature.

---

(1) L'artère axillaire, vers l'origine de l'artère humérale, contient un caillot qui en oblitère la cavité, ainsi que celle des artères qui en naissent. Celles-ci sont transformées en cordons aplatis ; la membrane interne présente des taches rouges multipliées, sur lesquelles on observe une injection arborescente. L'altération ci-dessus indiquée nous donne la raison de l'absence du pouls dans l'artère radiale pendant les derniers jours de la malade.

Cependant, la dyspnée prenant de jour en jour un caractère plus inquiétant, un second médecin fut appelé dans le cours du mois dernier (mars); il reconnut un épanchement dans la plèvre, et fit appliquer successivement vingt sangsues, deux ventouses et cinq à six vésicatoires.

Le 26 ou le 27 mars, madame Masselin s'aperçut que ses jambes et son ventre enflaient, symptôme qui chaque jour fit de nouveaux progrès; la toux et la dyspnée continuaient; les palpitations étaient plus rares.

13 et 14 avril. Une exploration attentive nous fit reconnaître les symptômes suivans :

La face était bouffie, un peu terne et livide; les lèvres d'un violet légèrement bleuâtre; le ventre était volumineux et fluctuant; les malléoles œdématiées.

Il existait une matité très étendue dans la région précordiale; les battemens du cœur étaient réguliers, fréquens, profonds, à peine sensibles à la main; le bruit en était moins clair que dans l'état normal, surtout vers la pointe des ventricules; on entendait en outre un bruit de soufflet très prononcé.

Son mat et absence de la respiration dans le côté gauche, jusque vers la pointe de l'omoplate, où l'on entendait une égophonie modèle (voix de polichinelle).

Le pouls *petit, mince, filiforme*, régulier, battait cent seize fois; les veines jugulaires étaient dilatées.

Il existait une anxiété extrême, surtout le soir et la nuit; de l'orthopnée, des défaillances, des palpitations au moindre mouvement, de l'insomnie. La physionomie exprimait la douleur, la tristesse et le découragement.

Diagnostic. *Induration des valvules gauches du cœur avec hypertrophie anévrismale. — Epanchement dans la plèvre gauche.*

Prescription. *Une petite saignée* (2 *pal.*); *looch avec teint. digit.; org. et chiend. sir. des cinq racin.*; 3 *bouill.*, 2 *potag.*

Sous l'influence de ce traitement, il survint une améliora-

tion sensible; les urines coulèrent en abondance, l'abdomen commença à se détendre, les jambes à dégonfler, le sommeil revint un peu, les mouvemens furent moins gênés, la face se ranima.

Il survint, le 17, des palpitations qui furent, à deux reprises, suivies d'éblouissemens ; mais peu à peu ces symptômes s'évanouirent et la malade reprit quelques forces; le pouls, d'abord à peine sensible, se développa ; l'égophonie diminua légèrement. Enfin, le 25, voici ce que M. Jules Pelletan écrivait sur le registre d'observations : L'amélioration continue, l'abdomen est presque entièrement revenu à son état naturel ; la matité du côté gauche de la poitrine est moindre, l'égophonie s'affaiblit peu à peu. La malade demande à manger, et on lui accorde le quart.

Elle alla ainsi assez bien quelques jours encore; mais le 30 elle commença à avoir du dévoiement ; le ventre devint plus tendu; l'oppression augmenta. Le 2 mai, elle allait encore moins bien que les jours précédens Une demi-heure après la visite, elle venait de prendre une crème de riz, et avait eu une légère querelle avec ses voisines, lorsqu'elle expira tout-à-coup sans mouvement convulsif et sans avoir appelé du secours.

Autopsie cadavérique, 24 heures après la mort.

1° *Org. respir. et circulat.*—Une ponction ayant été pratiquée à la partie postérieure du côté gauche du thorax, il s'en est écoulé une assez grande quantité d'une sérosité citrine, transparente. Comprimé par l'épanchement, le poumon gauche avait perdu beaucoup de son volume (il pèse 9 onces de moins que le droit). Son tissu, dense, coriace, crépite peu. La membrane muqueuse des bronches gauches est d'un rouge violacé. Le poumon droit, plus crépitant que le gauche, est gorgé de sang et de sérosité à son bord postérieur ; son tissu est d'un gris mêlé de points noirs. Il n'existe aucune trace d'emphysème. — La membrane muqueuse des bronches droites est blanche.

Le péricarde contient une médiocre quantité de sérosité.

Le cœur, énormément distendu par des caillots de sang, pèse	1 liv. 9 onc.
Débarrassé de ses caillots et lavé, il pèse	1 liv.
Diamètre transversal,	5 pouc.
Diamètre vertical,	4 p. 6 l.
Circonférence,	13 p.

Le ventricule droit est énormément dilaté et en même temps hypertrophié (ses parois ont 2 à 3 l. d'épaisseur, et ses colonnes charnues sont très robustes).

Circonférence de l'orifice auriculo-ventriculaire droit, dilaté, 5 p. 6 l.

Les lames de la valvule tricuspide sont épaissies, chagrinées.

L'oreillette droite a le double de sa capacité normale, et ses parois sont épaissies.

La cavité du ventricule gauche est de moitié environ moindre que celle du droit : ses parois ont dix lignes d'épaisseur à la base. Son tissu est rouge et vermeil, ainsi que celui du ventricule droit.

L'orifice aortique est sensiblement à l'état normal.

L'orifice auriculo-ventriculaire gauche, beaucoup moins large que le droit, n'est cependant pas rétréci d'une manière notable (sa circonférence est de 3 pouc.).

La valvule bicuspide est épaissie et indurée : sa lame postérieure, ratatinée, comme repliée sur elle-même, est fixée à la paroi correspondante du ventricule par ses filets tendineux raccourcis, et peut-être aussi par des productions cellulo-fibreuses *accidentelles*. En raison de cette adhérence et de ce *ratatinement*, cette lame ne pouvait pas jouer librement et *suffire* à l'occlusion de l'orifice auriculo-ventriculaire gauche, au moment de la systole.

L'oreillette gauche est de moitié moins ample que la droite, et ses parois ont une ligne et demie à deux lignes d'épaisseur.

La surface interne de l'aorte est blanche, parsemée seulement de quelques plaques jaunâtres.

2° *Org. digest. et annex.* Un demi-seau environ de sérosité limpide dans le péritoine.

L'estomac contient le potage que la malade venait de prendre au moment de sa mort. Il existe peu de rougeur dans le grand cul-de-sac. — Foie et rate, gorgés de sang, d'un rouge foncé.

3° *Org. de l'innerv.* — Le cerveau est pâle, flasque, mou. Les méninges sont abreuvées de sérosité. — Les ventricules latéraux sont très amples; trois cuillerées de sérosité à la base du crâne.

OBSERVATION 53e.

44 ans. — Matité considérable, voussure de la région précordiale, bruit de soufflet ou de râpe; palpitations violentes et anciennes, étouffement, hydropisie. —Mort plusieurs années après le début. (La mort a lieu presque subitement avec symptômes de congestion séreuse dans la cavité du crâne). — Induration, épaississement, ADHÉRENCE, INSUFFISANCE de la valvule bicuspide; induration sans déformation des valvules aortiques et tricuspide. — Dilatation et hypertrophie du cœur; concrétions sanguines très abondantes dans les cavités de cet organe. — Plaques pseudo-membraneuses anciennes sur le péricarde. — Sérosité abondante à la base du crâne et dans la pie-mère.

Mademoiselle Scherniska, âgée de 44 ans, née à Constantinople, de parens grecs, d'une constitution délicate, nerveuse, d'un caractère vif et irritable, habitant Paris depuis vingt ans, exerçant la profession de couturière, fut admise à la Clinique, le 21 mai 1832. Elle nous présenta les symptômes d'une lésion *organique* des valvules du cœur avec énorme hypertrophie du même organe. Quelques petites saignées, la digitale, les diurétiques, le repos et un régime convenable, apportèrent un soulagement considérable, et la malade sortit de l'hôpital le 9 juillet 1832. Elle rentra dans notre service le 24 février 1834 (1).

(1) Cette malade me fut adressée par M. le docteur Yvan fils qui lui avait donné des soins chez elle. Cet honorable confrère eut la complaisance de me

État au moment de l'entrée. — Visage pâle, teinte d'un jaune pâle de tout le reste du corps, lèvres minces et décolorées, maigreur très prononcée (les membres inférieurs n'étaient plus infiltrés, mais il existait une ascite assez considérable ; veines jugulaires gonflées).

Pouls très irrégulier, intermittent, peu développé, battant 120 à 130 fois par minute; oppression, étouffement (32 inspirations par minute).

La région précordiale présente une voussure très marquée. Elle est fortement soulevée dans une grande étendue par les battemens du cœur. L'impulsion de cet organe se

---

donner sur les antécédens de mademoiselle Scherniska une note dont j'extrairai les détails suivans :

« La mère de cette malade est encore vivante, et présente elle-même, depuis longues années, les signes d'une maladie *organique* du cœur (elle est âgée de 62 » ans). Mademoiselle Scherniska est sujette, depuis un très grand nombre d'an- » nées, à des palpitations. Quoique d'un tempérament faible, et assez mal réglée, » elle a eu six enfans et une fausse couche. Elle s'est livrée avec une passion ef- » frénée aux plaisirs vénériens. A la suite de ses deux dernières couches (la der- » nière date de décembre 1831), qui furent laborieuses, il survint une infiltra- » tion des membres inférieurs, et une ascite, dont elle ne se rétablit que très » lentement. Pendant la dernière grossesse, les palpitations augmentaient, et » des évanouissemens avaient lieu de temps en temps. Plusieurs saignées furent » pratiquées, et fournirent un sang très séreux. Après l'accouchement, il se ma- » nifesta des picotemens et des élancemens dans la région précordiale. (*Une » nouvelle saignée, digit. intér. et extér., camphre et assa-fœtida.*) Une amélio- » ration sensible eut lieu; mais la malade s'étant livrée à de nouveaux excès véné- » riens, les palpitations reparurent avec tant de violence, qu'elles déterminèrent » un crachement de sang. M. Yvan pratiqua une nouvelle saignée, et se propo- » sait de recourir aux autres moyens qui avaient déjà procuré du soulagement, » lorsqu'un autre médecin, appelé en l'absence de M. Yvan, blâma cette méthode, » et conseilla l'usage du coït comme l'une des bases fondamentales du traitement. » M. Yvan ne revit la malade qu'en 1832. C'est dans le cours de cette année » qu'elle fut admise pour la première fois à la Clinique, éprouvant alors des » palpitations violentes, de l'étouffement, et ayant les membres inférieurs infil- » trés et l'abdomen rempli de sérosité.

» En 1834, elle eut encore recours aux soins de M. le docteur Yvan. Mais » comme elle ne voulut point suivre le régime qu'il lui conseilla, elle prit le parti » de rentrer à la Clinique.

fait sentir jusque dans le deuxième espace intercostal. La main appuyée sur la région précordiale perçoit un frémissement vibratoire très distinct.

La matité de cette région a 6 pouces verticalement et 6 pouces et demi transversalement.

Les battemens tumultueux du cœur sont accompagnés d'un double bruit de soufflet : celui qui a lieu pendant la systole est plus fort et plus prolongé que celui dont la diastole est accompagnée. On distingue en même temps un très fort tintement métallique pendant la percussion du cœur contre la paroi pectorale.

Le sentiment d'anxiété auquel la malade est en proie ne lui laisse presque aucun instant de sommeil.

Les fonctions digestives sont en assez bon état. — Le foie déborde les fausses côtes. La fluctuation abdominale est des plus évidentes.

Diagnostic. — *Induration des valvules gauches; hypertrophie considérable et dilatation du cœur.*

Prescription. — *Infus. till. et feuill. d'orang.; julep avec poudre de digit.* x *gr. Bouill., pot., lait.*

Jusqu'au 1er mars, peu de changement. Le pouls tombe à 64 pulsations par minute, se développe et devient vibrant. L'impulsion du cœur se fait toujours sentir dans une grande étendue : ce n'est pas seulement la pointe, mais toute la masse de cet organe qui soulève la région précordiale. Le maximum d'intensité du bruit de soufflet existe dans la région des cavités gauches; il est aussi très fort dans la région sous-claviculaire, et on l'entend même à la partie postérieure de la poitrine; il est si gros qu'il imite le bruit d'un soufflet de forge.

Vésicat. rég. précord. et pansem. avec poudre de digit.; le reste ut suprà.

Le 11 mars, le pouls est à 52-56, toujours irrégulier, *vibrant.* Le bruit de soufflet ou de râpe n'existe actuellement que pendant le soulèvement de la région précordiale,

c'est-à-dire pendant la systole ventriculaire : il est moins fort dans la région sous-claviculaire. (*On ajoute aux moyens déjà indiqués le sirop de pointes d'asperges.*)

Rien de nouveau jusqu'au 16. On mesure de nouveau la matité de la région précordiale : elle est de 6 pouces 3 lignes verticalement, et de 6 pouces transversalement. Dans toute l'étendue de la matité, on sent à la main et on distingue à la vue les battemens du cœur.

Le sommeil de la malade est toujours très court et très agité.

17, 18, 19. Nausées, inappétence, vomissemens, céphalalgie. (*Suspension de la digitale à l'intérieur.*)

20, 21. 60 pulsations ; 28 inspirations.

22. Insomnie continuelle, oppression plus forte, battemens du cœur plus tumultueux. (*On reprend l'usage de la digitale.*)

23, 24. Les palpitations continuent; le ventre se tuméfie de plus en plus.

25. Dans la nuit du 25 au 26, la malade est prise d'une suffocation subite; elle perd connaissance, et, le 26 à la visite, le râle de l'agonie se fait entendre. Le visage est cadavérique; cependant les battemens du cœur sont très forts, toujours tumultueux et accompagnés de bruit de soufflet ou de râpe. — A neuf heures du matin, la malade avait cessé de vivre.

Autopsie cadavérique, 24 heures après la mort.

1° *Habit extér.* — Rigidité cadavérique médiocre. Lèvres violettes, pas d'infiltration des membres inférieurs.

On pratique de nouveau la percussion de la rég on précordiale, et on trouve de la matité dans l'étendue de 6 pouces verticalement et de 5 pouces transversalement.

2° *Org. circul. et respirat.* — La portion du cœur non recouverte par les poumons, a 5 pouc. transversalement et 6 pouc. verticalement, mesure exacte de l'étendue de la matité de la région précordiale.

La pointe du cœur répond au huitième espace intercostal (en comptant de haut en bas), tandis que la base répond au second espace intercostal. Le cœur, vraiment énorme, remplit assez exactement le péricarde; cependant on voit en bas, à travers cette enveloppe, un demi-verre environ de sérosité citrine. Le péricarde offre une teinte légèrement opaline : il n'est pas injecté. La partie qui revêt l'origine de l'aorte et de l'artère pulmonaire, est recouverte de plaques d'un blanc laiteux très adhérentes; on en trouve aussi quelques unes sur le ventricule et l'oreillette droits.

La pointe du cœur, mousse, arrondie, est dirigée presque transversalement à gauche. Cet organe remplit les trois quarts du côté gauche de la poitrine. Le poumon gauche, refoulé par le cœur en dehors et au sommet, est réduit à une espèce de gâteau, d'un pouce environ d'épaisseur vers son milieu et en haut, plus mince en bas. Il ne recouvre que le bord gauche du ventricule gauche.

Le cœur a un volume au moins triple de celui du poing du sujet. De grosses veines sillonnent sa surface, surtout en bas. Toutes ses cavités, dilatées et hypertrophiées, sont distendues par beaucoup de sang, surtout à droite.

Poids du cœur, avec ses caillots et l'origine des gros vaisseaux	748 gramm.
Poids du cœur vidé et lavé (alors flasque, affaissé)	420 gramm.
Diamètre transversal	5 pouc.
— longitudinal du ventricule gauche	4 p.
— — — droit	5 p.
Circonférence	11 p (1).
Diamètre antéro-postérieur	1 p. 9 lig.
Epaisseur des parois du ventricule gauche (à la base)	9 lig.
— — (à la pointe)	6 lig.
— de l'oreillette gauche	2 lig.

(1) La circonférence du cœur était presque la moitié de celle de la cavité thoracique (la circonférence de cette cavité était de 24 pouces).

Epaisseur des parois du ventricule droit		3 lig. 1/4
— de l'oreillette droite		1 lig.
— de la cloison interventriculaire		6 lig.
Circonférence de l'ouverture aortique	3 pouc.	2 lig.
— de l'orifice auriculo-ventriculaire gauche	5 p.	
Hauteur de la valvule mitrale (à son *maximum*)		6 lig.
Circonférence de l'orifice de l'artère pulmonaire	4 p.	
— auriculo-ventriculaire droit	4 p.	10 lig.

D'énormes caillots remplissent les quatre cavités du cœur, surtout les droites : quelques concrétions adhèrent à l'intérieur de ces cavités. Le ventricule droit ouvert, on voit que la cloison interventriculaire fait une saillie dans sa cavité et paraît en occuper toute la moitié gauche. La cavité du ventricule droit pourrait cependant contenir un œuf de poule. Les valvules de l'artère pulmonaire sont très amples, d'un bon tiers plus étendues qu'à l'état normal, ce qui fait qu'elles peuvent exactement fermer l'orifice de l'artère. Les colonnes charnues du ventricule droit sont multipliées, d'un aspect plus rosé qu'à l'ordinaire. La valvule tricuspide, développée, épaissie, est plus rouge qu'à l'état normal, surtout à son bord libre. La membrane interne de l'oreillette et du ventricule n'est ni colorée, ni épaissie d'une manière anormale; elle se détache assez facilementdu tissu musculaire, qui est plus épais et plus terne qu'à l'état normal. Les colonnes charnues de l'auricule sont très fortes et embarrassées de concrétions sanguines.

Les valvules aortiques ferment bien l'orifice. Le ventricule gauche dilaté pourrait contenir un petit œuf d'oie. Les colonnes charnues de la valvule bicuspide sont très volumineuses (presque doubles de l'état normal).

La membrane interne du cœur est légèrement inégale vers les valvules sigmoïdes, qui ont conservé leur forme; ces valvules sont rouges, d'une épaisseur double de la normale, rugueuses à leur surface, et fibro-cartilagineuses vers les tubercules d'Arantius. L'aorte, *dans le point correspondant, présente des incrustations jaunâtres, terreuses.*

Cette artère ne présente, d'ailleurs, aucune rougeur; les parois sont épaissies, sans incrustations. — La veine cave et les autres veines sont médiocrement distendues de sang.

L'orifice auriculo-ventriculaire gauche fait communiquer librement le ventricule et l'oreillette. Du côté de l'oreillette, on voit des froncemens épais, imitant les plis de l'anus. *La valvule bicuspide a triplé d'épaisseur; elle est plissée partout, rougeâtre et transformée en tissu fibro-cartilagineux qui crie sous l'instrument. La portion la plus épaisse répond à l'orifice aortique. Sa lame postérieure, courte, adhère en quelques points à la paroi ventriculaire.* Les tendons valvulaires participent à l'hypertrophie des colonnes charnues. L'oreillette gauche est un peu moins dilatée que la droite. Sa membrane interne est comme *chagrinée* et *offre une teinte opaline*, plus marquée dans certains points que dans d'autres. *Cette disposition paraît tenir à la formation d'une fausse membrane qui, détachée, laisse voir sous elle la membrane propre plus épaisse qu'à l'état normal.* La couche musculaire mise à nu est composée de faisceaux serrés et vigoureux.

Le poumon droit crépite peu, a perdu son élasticité; et par les sections qu'on y pratique, ruisselle un liquide spumeux, rougeâtre. Son tissu est granuleux et splénisé à sa partie supérieure. La rougeur est moins marquée dans le lobe moyen et inférieur, où la crépitation est aussi plus sensible. Les bronches sont remplies d'une sérosité écumeuse et présentent une injection arborisée.

Le poumon gauche contient, au sommet, de la sérosité spumeuse; il est moins rouge que le droit. Les bronches présentent la même injection que celles du côté droit.

3° *Organ. dig. et annex.*—L'abdomen contient une grande quantité de sérosité citrine, qui a *lavé et blanchi* la surface des viscères abdominaux en général et celle des intestins en particulier. On observe des adhérences entre la face convexe du foie et le diaphragme : ces adhérences ont dans quel-

ques points une consistance fibro-cartilagineuse. Au-dessous d'elles, le péritoine conserve sa transparence et sa finesse ordinaires.

Le foie dépasse de trois pouces le rebord cartilagineux des fausses côtes; son bord inférieur est mousse, arrondi, très épais. Dans sa moitié inférieure, la face convexe du foie offre une teinte d'un blanc laiteux. — La vessie contient une petite quantité d'urine foncée, et ne présente d'ailleurs aucune lésion.

La muqueuse de l'estomac est colorée en jaune verdâtre; elle est ridée, légèrement injectée vers sa partie moyenne: sa consistance est assez bonne. — Le duodénum offre une teinte d'un rouge lilas. Il contient une matière chymeuse. La partie inférieure de l'intestin grêle est colorée par une bile en partie concrète. Nulle part on ne voit de plaques de Peyer.—Le cœcum et le reste du gros intestin ne présentent rien de particulier.

La rate, un peu atrophiée, présente à sa surface les mêmes plaques que le foie; son tissu est induré, exsangue, *sec.*

Les reins sont à l'état normal.

Un kyste existe dans l'ovaire droit : il est gros à peu près comme un œuf de perdrix; il en sort un liquide visqueux, gélatiniforme.

L'utérus ne présente rien à noter.

4° *Org. de l'innerv.* — Il existe une quantité assez considérable de sérosité dans la pie-mère, à la surface du cerveau, et dans les fosses occipitales. Les méninges sont médiocrement injectées, si ce n'est à la partie inférieure du cerveau. Le tissu cérébral, humide, d'une consistance un peu moindre qu'à l'état normal, ne présente pas d'injection. Peu de sérosité dans les ventricules.

REFLEXIONS.

J'ai vainement cherché dans les traités classiques sur les

maladies du cœur quelque exemple de l'espèce de lésion que nous avons voulu signaler dans les trois observations précédentes, et dans quelques unes des observations que contient la première section du chapitre premier. Mais le hasard m'en a fait découvrir un dans les Bulletins de la faculté de Médecine. Ce cas a été communiqué par M. Lesauvage sous le titre suivant : *Adhérence* CONGÉNIALE *des valvules auriculo-ventriculaires droites.— Rétrécissement de l'orifice auriculo-ventriculaire gauche. — Dilatation des deux oreillettes*. Je vais le rapporter textuellement.

OBSERVATION 54e.

Femme de 39 ans. — Depuis un an, symptômes d'obstacle à la circulation du sang à travers le cœur. — Mort presque subite à la suite d'une congestion apoplectique. — Adhérences de la valvule auriculo ventriculaire droite avec les colonnes charnues. — Dilatation énorme des oreillettes. — Induration cartilagineuse de la valvule mitrale, avec rétrécissement de l'orifice auquel elle est adaptée. — Dilatation de l'orifice auriculo-ventriculaire droit, de la veine cave et des veines pulmonaires.

Une femme de 39 ans, qui avait toujours joui d'une bonne santé, éprouvait depuis un an environ, à la suite de chagrins prolongés, des palpitations, de la dyspnée, accompagnées d'un commencement d'anasarque. Tout-à-coup, il survient une hémiplégie du côté gauche, et la malade, en proie à une anxiété extrême, avec mouvemens forts et tumultueux du cœur, expire une heure après l'arrivée de M. Lesauvage.

Le cerveau, le cervelet et les méninges étaient gorgés de sang ; mais il n'existait point d'hémorrhagie ; il existait seulement de la sérosité dans les ventricules.

Poumons sains.

Les deux oreillettes ont un volume énorme. La droite est épaissie et garnie de colonnes très nombreuses. Orifice auriculo-ventriculaire droit tellement étendu qu'il semblait ne former qu'une seule et même cavité avec l'oreillette correspondante. Deux valvules seulement étaient

distinctes : l'une, située du côté droit, était appliquée contre la paroi correspondante du ventricule, et tellement intriquée avec les colonnes charnues de celui-ci, qu'elle ne pouvait jouir d'aucune mobilité. L'autre valvule offrait à peu près la même disposition, si ce n'est qu'elle était libre à son sommet dans l'étendue de trois à quatre lignes, et qu'elle permettait encore, par ce moyen, assez de mouvement pour démasquer en partie l'ouverture de l'artère pulmonaire. L'oreillette gauche était encore plus dilatée que la droite, mais ses parois n'étaient pas épaissies. Les veines pulmonaires et les veines-caves étaient très dilatées. L'orifice auriculo-ventriculaire gauche, au contraire, était très rétréci, et pouvait admettre à peine l'extrémité du petit doigt ; le bord des valvules mitrales était cartilagineux. Le ventricule aortique n'offrait rien de particulier. L'aorte était d'un petit calibre.

RÉFLEXIONS.

C'est à tort, ce me semble, que M. Lesauvage regarde comme congéniale l'adhérence de la valvule auriculo-ventriculaire droite. Mais c'est à juste titre qu'il attribue l'énorme dilatation de l'oreillette droite à cette adhérence, puisque, par suite de l'obstacle qu'elle apportait à l'occlusion de l'orifice auriculo-ventriculaire droit, le sang contenu dans le ventricule correspondant refluait nécessairement dans l'oreillette. Ajoutons toutefois à cette cause de dilatation, la difficulté qu'éprouvait la colonne sanguine venant des poumons à traverser l'orifice auriculo-ventriculaire gauche rétréci. C'est avec raison que M. Lesauvage fait jouer un rôle important à l'obstacle qu'éprouvait la circulation veineuse dans le développement de la congestion apoplectique à laquelle a succombé la malade (1).

(1) Nous ferons remarquer seulement que M. Lesauvage ne s'est pas exprimé exactement en disant que la congestion apoplectique avait été le résultat de l'ané-

§ II.

OBSERVATION 55e.

Homme de 35 ans. — Pleuro-pneumonie datant de quinze jours au moment de l'entrée à l'hôpital. — Pouls petit, faible, déprimé. — Visage pâle, blême; lèvres violacées. — Mort le lendemain de l'entrée. — Enormes caillots blancs, élastiques, adhérens, formés avant la mort, dans les cavités du cœur. — Hypertrophie des valvules en général, et des gauches en particulier. — Taies ou plaques laiteuses à la surface interne du ventricule gauche. — Infiltration purulente du poumon droit, etc.

Un homme de 35 ans, afficheur, fut couché, le 11 novembre 1833, au n° 13 de la salle St-Jean-de-Dieu. Lorsque nous l'examinâmes, à la visite du lendemain, il nous dit qu'il était malade depuis une quinzaine de jours, à la suite d'une chute sur le côté droit, où il éprouvait une douleur qui occupait surtout la région lombaire. Il n'existait alors aucune trace de contusion. Depuis le début de sa maladie, cet homme ne s'était point, disait-il, encore alité, avant son arrivée à l'hôpital : pour tout traitement, il avait pris du *vulnéraire*, s'était appliqué quelque sangsues sur le côté et avait bu du bouillon, et de temps en temps un peu de *liqueur*. Il répondait à la manière d'un homme doué de très peu d'intelligence. Il était affecté d'une *fente du voile du palais* qui rendait, d'ailleurs, l'articulation des sons difficile et confuse.

Comme la respiration était haute, difficile, fréquente, (32 à 36 inspirations par minute), nous interrogeâmes le malade avec un nouveau soin. Il nous *assura* qu'il ne toussait pas, qu'il ne crachait pas. (Il n'y avait, en effet, aucun crachat dans son crachoir.)

La région précordiale rendait partout un son clair, si ce n'est à l'extrémité du sternum, où il existait de la matité

---

vrisme des oreillettes. Cette congestion a été l'effet direct de l'obstacle à la circulation du sang à travers les orifices du cœur. Quant à la dilatation des oreillettes, elle était elle-même l'effet de l'obstacle dont il s'agit, ainsi que nous l'avons dit plus haut.

dans l'étendue d'un pouce carré environ. Le bruit respiratoire était si fort dans la région des cavités gauches, qu'il masquait presque complètement les bruits du cœur.

A la percussion du côté droit de la poitrine, le malade témoigna de la douleur : la moitié inférieure de ce côté ne rendait presque aucun son, tandis que le côté opposé résonnait parfaitement. L'expansion vésiculaire était presque nulle dans toute la moitié inférieure du côté droit de la poitrine ; on entendait en arrière quelques bulles de râle crépitant ; souffle bronchique et bronchophonie. Un peu de râle muqueux très fin, à la base du côté gauche.

Ces signes ne nous permettaient pas de méconnaître l'existence d'une pleuro-pneumonie droite. Nous pensâmes que l'absence de crachats pouvait tenir à ce que la division du voile du palais s'opposait à l'expectoration.

La peau était plutôt froide que chaude, le pouls était médiocrement fréquent (84 à 88), mais faible, petit, fuyant sous le doigt ; le visage était blême, les lèvres bleuâtres.

Ces circonstances jointes à la violence de la dyspnée et à l'époque avancée de la maladie, nous firent porter un pronostic funeste.

On pratiqua vainement deux saignées du bras et une application de vingt-cinq sangsues : le malade succomba dans la nuit du 12, sans avoir rendu un seul crachat.

Autopsie cadavérique, le 13 au matin.

1° *Habit. extér.* — Point de marasme ; cadavre d'un sujet assez fortement constitué.

2° *Organ. circul. et respir.* — Le cœur était recouvert en grande partie par le poumon gauche : l'espèce de parallélogramme que représentait la portion *découverte* avait un pouce d'étendue en travers, et un pouce et demi verticalement.

Le cœur, entouré de beaucoup de graisse, volumineux, était distendu par d'énormes caillots de sang, plus abon-

dans dans les cavités droites. Ces caillots, formés pour la plupart avant la mort, étaient blancs, semblables à de la chair lavée, élastiques, adhérens, entortillés autour des colonnes charnues et des valvules; ils jetaient des racines dans les grosses veines qui se rendent à l'oreillette droite (les caillots des cavités gauches nous parurent plus récens que ceux des cavités droites).

Toutes les valvules, mais surtout les gauches, étaient plus épaisses qu'à l'état normal, *hypertrophiées;* elles étaient, d'ailleurs bien conformées, et conservaient toute leur mobilité.

A l'intérieur du ventricule gauche, on observait trois taches ou plaques blanches, laiteuses, analogues à certaines taies de la cornée, et ayant environ la grandeur de l'ongle. Une de ces taches pénétrait profondément dans l'épaisseur d'une grosse colonne charnue, se détachait difficilement et en emportant avec elle un peu de la substance musculaire, laquelle était friable et plus flasque qu'à l'état normal. — La membrane interne de l'aorte, de l'artère pulmonaire et de leurs divisions était polie, égale, et d'un blanc normal.

Le poumon droit, à l'exception de son sommet, était *hépatisé* dans toute son étendue. Un demi verre de sérosité floconneuse, à la partie inférieure et postérieure de cet organe, et partout ailleurs des adhérences d'un tissu cellulaire assez dense. Le tissu pulmonaire était *fragile,* infiltré d'un pus véritable, *louable*, qui en ruisselait à la pression : en quelques points, il formait des collections du volume d'une noisette. Quelques rameaux bronchiques, voisins de la surface du poumon, étaient également pleins de pus. — Poumon gauche, souple, élastique, parfaitement sain; point de pus, ni de mucus dans les rameaux bronchiques de ce poumon.

3° *Organ. digest. et annex.* — L'estomac est contracté. Sa membrane interne, d'une teinte à peine rosée, offre des rides assez multipliées, et se trouve en contact avec un peu

de bile verte. Il existait dans la partie inférieure de l'intestin grêle une matière analogue à du *méconium*. La membrane muqueuse de cet intestin était d'une blancheur remarquable et tout-à-fait saine.

Large plaque fibro-cartilagineuse à la surface de la rate. — Foie volumineux, un peu granulé à sa surface, plus dur qu'à l'état normal. — Reins volumineux, d'un tissu jaunâtre.

Nous avons noté que chez cet individu tous les organes en général étaient un peu pâles et décolorés.

RÉFLEXIONS.

Je regarde comme très probable que les concrétions sanguines du cœur étaient en partie formées au moment où nous vîmes le malade pour la première fois, et qu'elles étaient pour beaucoup dans les phénomènes d'embarras à la circulation que nous observâmes.

Il est à peu près certain que si le malade fût entré à l'hôpital, dans les premiers jours de sa pneumonie, nous en aurions obtenu la guérison.

Il est très probable que les plaques blanches ou *taies* de l'endocarde étaient *contemporaines* de ces adhérences cellulo-fibreuses qui furent trouvées dans la plèvre. L'expérience journalière prouve combien il est commun de rencontrer à la fois une pleuro-pneumonie aiguë et une péricardite ou une endocardite (1).

---

(1) Voici deux autres cas de fausses membranes organisées à la surface interne du cœur.

Obs. 56e. — Chez une femme de 30 ans, dont nous rapporterons l'observation dans la catégorie de celles relatives à l'induration des valvules, avec rétrécissement des orifices du cœur, *la membrane interne de l'oreillette gauche offrait un épaississement dû à la présence d'une fausse membrane organisée, épaisse, fibreuse, et d'un aspect aréolé.* Il existait en même temps des adhérences anciennes, bien organisées, entre les feuillets opposés du péricarde.

Le sujet de cette observation, comme il sera dit plus loin, avait été affecté

§ III.

OBSERVATION 58e.

Jeune homme de 25 à 30 ans.— Ancienne pleuro-pneumonie.— Palpitations, bruit de soufflet, oppression. — Phlébite et abcès à la suite d'une saignée. — Mort rapide, après l'explosion de phénomènes cérébraux, environ deux ans après la pleuro-pneumonie. — Plaques laiteuses sur le péricarde, traces d'une ancienne péricardite. — Induration fibro-cartilagineuse des valvules gauches, avec végétations sur les valvules aortiques. — Epaississement de la membrane interne de l'oreillette gauche. — Hypertrophie du cœur. — Plaques jaunes, fibreuses, dans l'aorte et les troncs qui en naissent, etc.

Un jeune homme, âgé de 25 à 30 ans, avait été admis dans le service de M. Lerminier, pour y être traité d'une

---

d'un *rhumatisme goutteux*. Encore un exemple d'une endo-péricardite coïncidant avec un rhumatisme articulaire aigu.

Obs. 57e. — Vaclin (René), âgé de 60 ans, fruitier, d'une constitution vigoureuse, est entré à la Charité le 5 septembre 1828. Battemens du cœur forts, réguliers, durs, accompagnés de bruits sourds, étouffés, mais sans souffle distinct; pouls également fort, dur et régulier; teint blafard, pâle; infiltration médiocre des membres; ascite; oppression; demi-orthopnée.—Mort le 24 octobre 1828.

Autopsie cadavérique, 24 heures après la mort.

Membres inférieurs très légèrement infiltrés; l'abdomen contient une grande quantité de sérosité citrine. Viscères abdominaux comme lavés. Congestion sanguine dans tous ces viscères. Veine-porte dilatée. Sérosité jaunâtre, claire, dans chaque côté de la poitrine, mais principalement à gauche.

Cœur très volumineux, ce qui dépend en partie de la présence d'énormes caillots dans ses cavités, dans les oreillettes surtout. Vidé de ces caillots, il offre une forme plus pointue que cela n'a lieu ordinairement dans l'hypertrophie. Le ventricule gauche est très peu ou pas dilaté; il est hypertrophié, d'une consistance ferme. *Sa membrane interne semble généralement un peu épaissie, opaque; on y voit diverses petites plaques d'un blanc nacré ou argenté. L'une d'elles, de la grandeur d'une pièce de dix sous, est parfaitement semblable aux plaques dites* LAITEUSES *du péricarde. Une colonne charnue est entourée d'une production semblable à cette plaque. Vers la base des valvules aortiques, l'épaississement est plus considérable; on y trouve des plaques fibro-cartilagineuses et calcaires; les valvules elles-mêmes sont un peu épaissies, mais l'orifice aortique est libre et bien conformé.*

Aucune rougeur dans les cavités du cœur. Les parois des oreillettes sont sensiblement épaissies.

pleuro-pneumonie (1). Il en sortit dans un état de guérison en apparence complète. Au bout de deux ans, il rentra dans le même service, se plaignant alors de palpitations et d'oppression.

Les battemens du cœur étaient très forts et très étendus; ils étaient accompagnés d'un bruit de soufflet, que l'on entendait aussi dans les principales artères, telles que l'aorte, les carotides, les iliaques externes; le visage était bouffi et les membres inférieurs commençaient à s'infiltrer.

A la suite d'une saignée du bras, ce membre s'enflamme, de petits abcès s'y manifestent; des symptômes cérébraux se déclarent, et le malade succombe.

Autopsie cadavérique, le 22 septembre 1828.

Visage bouffi; une certaine quantité de sérosité dans le tissu cellulaire des membres inférieurs et du tronc; ascite légère.

La surface du cœur est parsemée de plaques, blanchâtres, laiteuses, indice d'une ancienne péricardite. Les cavités du cœur sont remplies de caillots de sang d'un jaune d'ambre.

Le cœur est très volumineux, double du poing du sujet. Son tissu musculaire est ferme et rosé. Le ventricule gauche, arrondi, comme dodu, pour ainsi dire, est à la fois hypertrophié et dilaté : sa cavité est d'un bon tiers plus grande qu'à l'état normal et ses parois ont au moins six lignes d'épaisseur à la base.

Le ventricule droit est également un peu hypertrophié et dilaté. — L'oreillette gauche n'est pas sensiblement dilatée, mais ses parois sont considérablement hypertrophiées; sa membrane interne est *épaissie*; *opaque*, un peu *rugueuse*, comme il arrive à la suite d'une inflammation

---

(1) M. le docteur Reynaud, alors interne dans le service de M. Lerminier, examina plusieurs fois le malade. Il est probable que la pleuro-pneumonie fut accompagnée d'une péricardite, dont nous indiquerons plus tard les suites.

chronique. Elle n'offre point de rougeur, non plus que la portion qui tapisse les autres cavités du cœur.

Les valvules aortiques sont incrustées de plaques fibro-cartilagineuses et hérissées de végétations verruqueuses, analogues aux végétations vénériennes. Ces végétations sont très multipliées sur le bord libre des valvules, assez rares à la base de celles-ci, où elles occupent la partie la plus voisine de l'orifice ventriculaire. Quelques-unes sont composées d'une matière demi-transparente, gélatiniforme ; d'autres, d'une matière blanchâtre, friable, s'écrasant facilement sous le doigt en plusieurs fragmens de consistance caséeuse ou tuberculeuse. En général, ces productions ressemblent exactement à certaines granulations pseudo membraneuses qui se développent sur les membranes séreuses chroniquement enflammées. Les valvules sont d'ailleurs épaissies, surtout celle qui avoisine le plus l'orifice auriculo-ventriculaire gauche (cette dernière est triplée d'épaisseur); elles sont dures, comme fibro-cartilagineuses, un peu ratatinées, mais pas notablement déformées. L'orifice aortique est un peu rétréci.

La valvule biscupide est également épaissie, indurée, surtout dans sa lame supérieure ou aortique, qui est comme cartilagineuse.

La surface interne de l'aorte, des carotides primitives, des iliaques primitives et des troncs qui en naissent, inégalement rosée ou rouge, surtout à la partie la plus déclive, était parsemée de plaques plus ou moins épaisses, irrégulières, les unes très petites, les autres plus étendues (de la grandeur d'une pièce de dix sous, par exemple) ; en quelques points, au lieu de plaques, on rencontrait une matière furfuracée ou analogue à des grumeaux de lait caillé, s'enlevant par le raclement, à l'instar des fausses membranes encore assez récentes (1). Il n'existait nulle part de lames

(1) Il est probable que le bruit de soufflet des artères était dû à la présence

osseuses ou calcaires. Les parois artérielles étaient généralement un peu hypertrophiées.

Le foie et les poumons étaient gorgés de sang et de sérosité.

Le cerveau offrait une bonne consistance.

On ne trouva pas de traces d'inflammation dans les veines du membre où s'étaient formés des abcès.

OBSERVATION 59e.

Femme de 41 ans. — A la suite de douleurs dans les membres inférieurs, palpitations et oppression, infiltration. — Bruit de râpe, frémissement cataire dans la région du cœur. — Fluctuation dans les veines jugulaires, etc. — Mort cinq ans environ après les premiers accidens. — Plaques laiteuses à la surface extérieure du cœur. – Induration et déformation des valvules tricuspide, aortiques et bicuspide; granulations en forme de choux-fleurs sur l'une des lèvres de cette dernière, qui est transformée en un anneau fibro-cartilagineux ou osseux, dont l'ouverture admet à peine le bout du petit doigt. — Hypertrophie et dilatation du cœur, etc.

Bruand (Julienne), âgée de 41 ans, giletière, mariée, réglée à 17 ans (elle a cessé de l'être depuis 3 mois), d'une assez bonne constitution, née d'une mère qui paraît avoir succombé à une maladie du cœur (étouffement, œdème des membres inférieurs, etc.), fut admise dans le service clinique, le 27 avril 1833. Il y avait cinq ans qu'à la suite d'une course, elle fut prise d'une maladie qu'elle appelle une *courbature des membres inférieurs* (1). Les symptômes se calmèrent sous l'influence du repos et de la belle saison, mais reparurent l'hiver suivant, pour se dissiper de nou-

---

des plaques ci-dessus, lesquelles avaient pour effet d'augmenter le frottement que la colonne sanguine exerce normalement contre les parois artérielles. Le frottement devait être d'autant plus considérable dans ce cas, qu'il existait une hypertrophie du ventricule aortique.

(1) Depuis que de très nombreuses observations nous ont appris combien il est fréquent de voir les maladies du cœur coïncider avec le rhumatisme, nous sommes disposé à croire que cette prétendue courbature des membres inférieurs pouvait bien être un véritable rhumatisme.

veau à la belle saison. Depuis deux ans, la maladie de cette femme a fait des progrès continuels. Il y a un an qu'elle fut placée à l'Hôtel-Dieu, où on lui fit une application de sangsues. Les principaux symptômes qu'elle dit avoir éprouvés sont de l'oppression, des palpitations, de l'œdème des membres inférieurs, de l'insomnie avec des réveils en sursaut et des rêves bizarres.

Etat au moment de l'entrée :

Pendant le repos au lit, les battemens du cœur sont assez modérés; néanmoins, la main appliquée sur la région précordiale est repoussée par une masse volumineuse et résistante, et éprouve la sensation d'un léger frémissement vibratoire. La matité est peu étendue, ce qui tient à la présence d'une lame du poumon qui recouvre le cœur. Dans toute la région précordiale, et même plus loin, le double claquement du cœur est remplacé par un bruit de râpe qui semble continu. Au-dessus de la région précordiale, on entend un peu le second claquement valvulaire, bien qu'il soit mêlé au bruit de râpe ou de frottement. Les bruits du cœur se font entendre à la partie postérieure de la poitrine, où ils paraissent sourds et lointains; on distingue aussi le bruit de râpe ou de scie, surtout pendant la systole.

Les veines jugulaires offrent une fluctuation très prononcée : elles se dilatent considérablement pendant les fortes expirations, et s'affaissent pendant l'inspiration.

Le pouls est mince, petit, assez régulier, à 80 pulsations par minute. Infiltration légère des membres inférieurs avec refroidissement des extrémités. Lèvres violettes, visage exprimant l'anxiété; tendance aux défaillances.

La poitrine résonne assez bien, et la respiration se fait entendre partout; 24 inspirations par minute.

Ventre souple, un peu de dévoiement. Le foie ne dépasse pas le rebord cartilagineux des fausses côtes.

DIAGNOSTIC. — *Induration des valvules gauches du cœur avec rétrécissement d'un orifice. — Hypertrophie du cœur.*

PRESCRIPTION. — *Une saignée de trois palettes ; till. orang. édulc. ; jul. gomm. teint. digit.* x *g.* ; 2 *bouill.* ; 3 *potag.*

29. Le sang fourni par la saignée est très séreux et ne présente pas de couenne.

Le 14 mai, une nouvelle saignée fut pratiquée. Après un soulagement momentané, la malade retombe dans le même état dyspnéïque. Le 19, son visage est plus altéré et il prend un aspect cholérique (œil enfoncé, teint terne, livide) ; elle expectore des crachats d'un rouge brique, paraissant presque entièrement formés d'un sang altéré. — Elle succombe, le 22, à 7 heures du soir. La veille de sa mort, comme les jours précédens, on avait ausculté la région du cœur et les deux bruits étaient toujours remplacés par le bruit de râpe ou de scie. A 1 pouce et 1/2 ou 2 pouces au-dessous de la clavicule gauche, le claquement valvulaire se faisait entendre assez distinctement, bien qu'un peu mêlé de souffle.

Autopsie cadavérique, 38 heures après la mort.

1° *Habit. extér.* — Cadavre dans un demi-marasme. Les membres inférieurs sont simplement empâtés.

2° *Org. respir. et circulat.* — Deux verres de sérosité sanguinolente dans le côté droit de la poitrine. La partie inférieure du poumon droit est rouge, injectée, et adhère avec le péricarde par de fausses membranes récentes. Cette partie du poumon, surtout antérieurement, ne crépite pas et a perdu son élasticité : elle est *hépatisée*, infiltrée de sang et de pus. La membrane muqueuse des bronches est violette et épaissie.

Il existe aussi un peu de sérosité à gauche. Le poumon de ce côté est dans l'état normal. Il y a une légère congestion en arrière.

Le cœur, d'un volume double du poing du sujet, remonte vers les deux tiers supérieurs du sternum, et n'est éloigné

que de 2 à 3 p. de la clavicule gauche. *Il est recouvert dans ses deux tiers gauches par une épaisse lame du poumon, ce qui explique pourquoi la matité était moins étendue qu'elle n'aurait dû l'être d'après le volume du cœur.* Sa pointe, tournée plus à gauche que dans l'état normal, est mousse, épaisse, arrondie. Le péricarde contient très peu de sérosité.

Le cœur pèse avec les caillots qu'il contient, 630 grammes.

Sur la partie antérieure et moyenne du ventricule droit, il existe une plaque fibreuse, laiteuse, de la largeur d'une pièce de 1 fr. à peu près. Cette fausse membrane, trace d'une ancienne péricardite, se détache assez facilement de la séreuse, qui est saine. — L'oreillette droite présente aussi dans la moitié de son contour des fausses membranes analogues à la précédente. Il existe en outre quelques pétéchies (et sur les cavités gauches quelques véritables ecchymoses). L'oreillette droite est gorgée de beaucoup de sang coagulé, très noir. Le ventricule droit contient des caillots dont quelques uns sont décolorés. L'orifice auriculo-ventriculaire droit n'est pas sensiblement rétréci ; *mais la valvule est déformée, très épaisse, chagrinée, et crie sous le scalpel. Les valvules aortiques sont épaissies à leur bord libre, ratatinées et transformées en un tissu fibro-cartilagineux. L'orifice aortique n'est pas sensiblement rétréci. La valvule mitrale est déformée : ses principaux tendons sont énormément hypertrophiés, et ressemblent à de grosses cordes.* Les lames de cette valvule sont *indurées, pétrifiées, et l'orifice ressemble à une fente bordée de deux replis saillans, qui imitent le museau de tanche. Sur la lèvre inférieure de cet orifice, il existe des granulations arrondies, friables, groupées en forme de choux-fleurs, du volume d'une tête d'épingle, et d'une couleur rouge. Vu du côté du ventricule, l'orifice ressemble à une fente infundibuliforme; les deux lames de la valvule qui bordent cette fente sont considérablement épaissies et transformées en un tissu fibro-cartilagineux. C'est vers son bord adhérent, qui fait saillie*

du côté de l'oreillette, que la valvule est pétrifiée. On peut à peine introduire le petit doigt dans l'orifice auriculo-ventriculaire gauche. L'oreillette gauche, d'un bon tiers plus développée que dans l'état normal, est notablement épaissie (les parois ont 1 l. et demie à 2 l. d'épaisseur). *Le ventricule gauche a une capacité qui est aussi d'un quart plus considérable que dans l'état normal. Ses parois ont* 8 *à* 9 *l. d'épaisseur. — La cavité du ventricule droit est un peu plus considérable que celle du gauche; ses parois ont* 3 *l. et demie d'épaisseur. Ses colonnes charnues sont très multipliées. L'oreillette droite est dilatée, épaissie, et les colonnes de l'auricule sont très développées.*

Le tissu du cœur est généralement rouge et ferme, surtout vers le point où existait la fausse membrane du péricarde. La membrane interne du cœur est un peu rouge.

L'origine de l'aorte présente quelques plaques blanchâtres, qui se rencontrent aussi dans le reste de son étendue; une légère ligne rouge existe à sa partie la plus déclivée.

3° *Org. dig. et annex.* — Le foie, gorgé de sang, est d'un brun noirâtre; il est plus dense que dans l'état normal. *La rate adhère avec la portion correspondante du diaphragme; elle est atrophiée et réduite au quart de son volume. Son tissu est dur, contracté, et contient peu de sang.* — Les reins sont petits, décolorés. — L'estomac est très ample, d'un rouge foncé, pointillé (en quelques points, la rougeur est vive). La membrane muqueuse est ramollie, surtout dans le grand cul-de-sac. — Les intestins sont aussi fortement injectés vers la fin; dans le commencement ils présentent leur blancheur accoutumée. — Il n'existe aucun développement des follicules.

OBSERVATION 60e.

Femme de 54 ans. — Affection aiguë de poitrine, dont la malade ne se rétablit pas complètement. — Etouffement, infiltration, palpitations, bruit de râpe dans la région du cœur ; frémissement cataire dans cette région, ainsi que dans les carotides; pouls veineux. — Mort trois ans après l'affection de poitrine. — Traces d'une ancienne pleurésie et d'une ancienne péricardite. — Epaississement partiel de la membrane interne du cœur. — Induration, épaississement, végétations des valvules gauches et de la valvule tricuspide. — Hypertrophie et dilatation du cœur en général (la dilatation affecte surtout l'orifice auriculo-ventriculaire droit, et l'oreillette correspondante). — Plaques et épaississement de l'aorte. — Dilatation des grosses veines.

Clotilde Caron, âgée de 54 ans, femme de ménage, d'une constitution grêle, mariée, ayant mené une vie pénible et éprouvé beaucoup de chagrins, fut admise *à la Clinique* le 16 avril 1834. Elle s'était assez bien portée jusqu'au moment de la cessation de ses règles, il y a 12 ans. Mais depuis lors, elle a, dit-elle, toujours *traîné*. En 1831, elle fut prise tout-à-coup d'une grave affection de poitrine, pour laquelle elle passa 29 jours dans le service de M. Récamier. On lui appliqua des sangsues au creux de l'estomac et un vésicatoire sur le côté. Depuis ce temps, elle est restée sujette à des palpitations et à des étouffemens (elle n'était pas entièrement rétablie, quand elle reprit ses occupations).

Elle est rentrée un an après à la Pitié, où elle est restée 36 jours (chez M. Serres). En sortant, elle a pris un ouvrage moins pénible. 7 à 8 mois après, elle est entrée à Necker, où elle est restée 22 jours.

Elle a été admise, le 7 janvier 1834, chez M. Dalmas à la Charité, où on lui a fait, dit-elle, 5 ou 6 saignées assez rapprochées, des applications de sangsues, de glace, des frictions de digitale; on lui a donné aussi des potions de digitale. Elle en est sortie le 12 mars, et est restée chez elle jusqu'au 16 avril.

État au moment de l'entrée dans la salle de clinique.

Amaigrissement, teinte jaunâtre de la face qui est souffrante, *anxiée*, yeux cernés, lèvres d'un pâle violet; jambes enflées depuis une quinzaine de jours; décubitus assis, orthopnée.

Poitrine bombée, offrant deux saillies assez considérables au niveau de l'articulation des deux premières pièces du sternum.

Douleur dans la région précordiale, s'exaspérant par la toux, la percussion. Pouls comme fluctuant, égal dans les deux bras, assez fort et dur, à 100 - 112 par minute. Veines jugulaires très gonflées.

Résonnance à gauche jusqu'à la 4e côte, où le son commence à diminuer; et de là, jusqu'à la 7e côte, matité : cette matité est de 4 pouc. et demi transversalement, et de 4 pouc. et demi de haut en bas. Les battemens du cœur, durs et secs, ne se font pas sentir jusqu'à la limite inférieure de la matité. Frémissement cataire dans le 5e espace intercostal, où les battemens frappent la main avec plus de force; dans le même point, bruit de scie continu qui absorbe le bruit du cœur, et dont le *maximum* d'intensité occupe la région des orifices gauches, la partie moyenne-gauche du sternum. Là, les bruits du cœur sont si forts qu'ils imitent une sorte de tictac de moulin qu'on entend de loin. Ces bruits se font entendre à gauche et à droite sous les clavicules, et on les distingue même à la partie postérieure du thorax.

Insomnie, spasmes et étouffement, surtout la nuit.

Urines très rares.

Diagnostic. — *Hypertrophie et dilatation générale du cœur, — Induration des valvules gauches, sans notable rétrécissement des orifices.*

Prescription. — *Till. orang.; vésic. rég. précord. avec poud. digit.* xij *gr. pour pansem.; 2 bouill., 2 tasses de lait.*

Les jours suivans, les phénomènes persistent. Un fré-

missement vibratoire très prononcé se fait sentir dans la région des carotides et des sous-clavières : un double bruit de râpe accompagne le claquement valvulaire sans l'effacer complètement. Le pouls tombe à 76 pulsations, et conserve assez de largeur. Il existe dans les veines jugulaires une pulsation isochrone à la systole ventriculaire (pouls veineux), ce qui nous fait présumer une *insuffisance* de la valvule tricuspide.

On continue la digitale par la méthode endermique, et on la donne aussi à l'intérieur, ainsi que le sirop de pointes d'asperges.

Cependant l'état de la malade ne s'améliore point, le dévoiement s'ajoute aux autres accidens, et les traits se décomposent. Le bruit de râpe ou de scie est très fort et à peu près égal pendant les deux mouvemens du cœur. Les battemens de cet organe ne sont pas accompagnés d'une impulsion bien forte; ils conservent leur régularité, ainsi que le pouls (celui-ci est un peu vibrant); l'infiltration gagne les membres supérieurs.

Le 23 mai, cinq semaines après l'entrée, la malade, épuisée par l'étouffement et l'insomnie, expire dans un état semi-comateux (à dix heures du matin).

Autopsie cadavérique, 23 heures après la mort.

1° *Habit. extér.* — Infiltration considérable des membres inférieurs, avec peau tendue, luisante. Infiltration des mains et des avant-bras. (Il existe une ascite légère.)

Saillie peu considérable de la région mammaire gauche.

Infiltration du tissu cellulaire du tronc sur les parties postérieures et latérales.

Dilatation des veines jugulaires externes, qui contiennent un sang noir. (Les veines jugulaires internes égalent en volume la veine cave supér. à son état normal.)

2° *Org. circul. et respir.* — Un peu de sérosité dans la cavité du thorax, surtout à droite.

Mesure de la portion du cœur non recouverte par le poumon :

Verticalement	3 p. 9 lig.
Transversalement	5 p. 6 lig.

Le cœur, encore contenu dans le péricade, remplit à peu près les deux tiers de la cavité pectorale gauche.

Il y a deux cuillerées de sérosité roussâtre dans le péricarde, que pourrait contenir la tête d'un enfant de 3 à 4 mois. Malgré sa distension, le péricarde n'est pas aminci ; son feuillet pariétal est poli et injecté comme à l'état normal.

Le cœur, presque aussi gros que celui d'un veau, est entouré de graisse, à droite surtout.

Vers l'union du tiers supérieur avec le tiers moyen du ventricule droit, existe une large plaque laiteuse, véritable fausse membrane fibreuse ; il en existe de semblables dans la portion de l'aorte sur laquelle se réfléchit le péricarde, ainsi que sur l'oreillette droite. Les plaques étant enlevées, on voit au dessous d'elles le feuillet viscéral sain, et la graisse qui recouvre le cœur.

Les oreillettes et les ventricules sont gorgés de sang.

La pointe du cœur regarde presque transversalement à gauche.

Diamètre transversal	8 p. 6 lig.
De l'insertion de l'aorte à la pointe du cœur	5 p.
Circonférence à la base du cœur	11 p.

Tous les vaisseaux qui partent du cœur et ceux qui s'y rendent ont un volume presque double de l'état normal.

Poids du cœur, non vidé du sang qu'il contient, et avec l'origine des gros vaisseaux	950 gram.

L'hypertrophie du cœur occupe toutes les cavités ; elle est plus marquée dans les cavités droites.

Le ventricule droit contient un caillot entortillé autour

des colonnes charnues ; ce caillot est décoloré, adhérent, et se prolonge dans l'oreillette droite qu'il distend. Il est entouré de caillots noirâtres, de formation plus récente.

Les cavités gauches contiennent un peu de sang noir coagulé.

Poids du cœur, lavé, vidé, avec l'origine des gros vaisseaux	688 gram.

Cavité du ventricule droit, d'un bon tiers plus considérable qu'à l'état normal.

Circonférence de l'artère pulmonaire	3 p. 4 lig.

Valvules de l'artère pulmonaire, grandes, larges, transparentes, d'une épaisseur à peu près normale.

Épaisseur des parois du ventricule droit	4 lig.
Circonférence de l'orifice auriculo-ventriculaire droit	4 p. 11 lig.

La valvule tricuspide est très développée ; ses trois lames sont bien séparées, mais épaissies et transformées en tissu fibro-cartilagineux.

Oreillette droite plus dilatée que le ventricule, d'une capacité double de la normale ; ses parois sont généralement hypertrophiées.

L'épaisseur des parois de son auricule est de	3 lig. 1/2

La substance charnue de l'oreillette droite est d'un rose assez marqué ; sa membrane interne conserve son poli et sa transparence ordinaires.

Les valvules de l'aorte, considérablement épaissies et hypertrophiées, mais mobiles, ferment exactement l'orifice aortique, en se relevant les unes contre les autres. Elles ont au moins trois fois l'épaisseur des valvules de l'artère pulmonaire. Leur tissu, comme crispé, crie fortement sous le scalpel.

Epaisseur de leur bord libre	1 lig.
Circonférence de l'ouverture aortique	2 p. 7 à 8 lig.

La membrane interne du cœur présente des taches blanches, vers l'endroit où elle va se réfléchir sur les valvules; après avoir enlevé ces plaques, on trouve cette membrane à l'état normal.

Immédiatement à son origine, l'aorte se dilate en forme de sac du volume d'un petit œuf.

L'épaisseur des parois de l'aorte est de 2 à 2 lig. 1/2

La surface de la section des parois présente l'aspect de la section d'une masse squirrheuse. Ce vaisseau contient dans toute son étendue beaucoup de sang liquide, et en outre un caillot blanc, décoloré, occupant toute sa longueur, terminé en queue, et analogue à celui des cavités droites. La membrane interne est jaune, comme gauffrée, chagrinée, ce qui nous a paru l'effet de cicatrices déprimées. Elle offre des plaques demi-cartilagineuses, calcaires; ses parois crient sous le scalpel, et sont moins élastiques qu'à l'état normal. L'altération calcaire envahit les artères qui naissent de la crosse de l'aorte. Plus bas, la membrane interne présente une coloration jaunâtre.

La cavité du ventricule gauche est double de l'état normal.

Epaisseur de ses parois 1 pouce.

Aspect réticulé de cette cavité, dû à l'entrecroisement des colonnes charnues. Les deux lames de la valvule bicuspide, épaissies, ont à leur sommet des végétations d'un rouge assez vif. Leurs filets tendineux sont très multipliés; du reste, elles permettent l'ouverture et l'occlusion de l'orifice auriculo-ventriculaire gauche dont la circonférence est de 3 p. 8 lig.

La membrane interne de l'oreillette gauche est comme ridée, un peu opaque, et sensiblement épaissie, à tel point que, séparée de la couche musculaire, elle offre l'aspect d'une

membrane fibreuse. Elle adhère à cette couche musculaire par un tissu cellulaire assez serré.

L'oreillette gauche est beaucoup moins dilatée que la droite; l'épaisseur de ses parois est d'un bon tiers plus considérable que dans l'état normal.

Le tissu des ventricules du cœur est d'un rouge tirant un peu sur le jaune et d'une consistance moindre qu'à l'état sain.

Le poumon gauche, refoulé vers la partie supérieure de la poitrine, et légèrement aplati contre les côtes, a perdu de son volume; son lobe supérieur est sain; son bord postérieur est encore crépitant, bien que gorgé de sang et de sérosité.

Le poumon droit, plus volumineux, plus lourd que le gauche, offre quelques adhérences dans ses scissures. On observe à sa base un noyau apoplectique, du volume d'un œuf ordinaire; là, le sang est infiltré dans la substance pulmonaire, mais il est à l'état solide, comme à demi cuit en certains points, et ailleurs d'une consistance presque égale à celle de la truffe (*mélanose*). Au sommet de ce poumon, on observe aussi quelques noyaux semblables au précédent, mais moins étendus.

Les bronches, gorgées de mucosités, offrent une teinte d'un rouge violet.

2° *Org. digest et annex.* — Le foie, gorgé de sang, est plus volumineux qu'à l'état normal. Une congestion veineuse très marquée existe aussi dans l'appareil gastro-intestinal.

RÉFLEXIONS.

Dans les observations que nous venons de rapporter, les granulations ou végétations des valvules étaient accompagnées d'autres lésions graves de ces soupapes organisées. Il est par conséquent assez difficile de préciser le rôle qu'ont joué ces productions dans le développement des accidens que les malades ont éprouvés. On conçoit, au reste, qu'elles

ne peuvent réellement troubler notablement l'exercice de la circulation qu'autant qu'elles sont assez multipliées pour gêner le mouvement des valvules, et rétrécir l'orifice auquel celles-ci sont adaptées.

L'observation suivante nous prouvera que, disséminées en petit nombre sur les valvules, les végétations ou granulations qui nous occupent peuvent coexister avec toutes les apparences d'une forte santé.

OBSERVATION 61e.

Jeune homme de 20 à 25 ans. — Entéro-mésentérite typhoïde, terminée par une perforation promptement suivie de mort. — Granulations ou végétations en choux-fleurs sur le bord libre et à la face auriculaire de la valvule bicuspide, épaissie, hypertrophiée. — Fausse membrane ancienne, bien organisée, sur le péricarde de l'oreillette droite, avec granulations assez semblables à celles de la valvule bicuspide.

Un jeune homme de 20 à 25 ans, fortement constitué, d'une taille moyenne, avait éprouvé, pendant un quinzaine de jours, les symptômes d'une violente entéro-mésentérite, lorsqu'il fut admis dans le service clinique de la Charité. Malgré la fièvre et les phénomènes de stupeur, le malade, nous assura-t-on, n'avait jamais cessé complètement de manger et de boire de l'eau vineuse. Au moment de l'entrée, nous observâmes, outre les signes de l'entéro-mésentérite, ceux d'une péritonite, maladie dont nous attribuâmes la cause à une perforation intestinale. Le malade succomba 48 heures environ après l'entrée : il conservait presque tout son embonpoint normal.

Autopsie cadavérique, 24 heures après la mort.

Le cœur fut examiné avec beaucoup de soin, pesé et mesuré. Mais je ne parlerai ici que de l'état de la valvule biscupide et du péricarde. Cette valvule était notablement épaissie, hypertrophiée, du reste bien conformée. L'orifice auquel elle est annexée était très légèrement rétréci, par suite de l'épaississement du cercle tendineux auquel s'insère

le bord adhérent de la valvule. Le bord libre et la face auriculaire de la valvule étaient hérissés de granulations comme cornées, analogues à des verrues, à des poireaux ou à des choux-fleurs. Elles avaient un volume qui variait entre celui d'un grain de millet et celui d'un grain de chenevis. Elles n'étaient pas assez nombreuses pour gêner notablement le jeu des lames de la valvule bicuspide, qui bouchaient exactement l'orifice auriculo-ventriculaire droit, quand on les rapprochait.

Il existait sur le péricarde qui revêt l'oreillette droite une fausse membrane ancienne, bien organisée, parsemée de quelques granulations, assez semblables à celles de la valvule bicuspide.

Le péritoine était le siége d'un épanchement pseudo-membraneux dans lequel on distinguait une certaine quantité de matières fécales. Le tiers inférieur de l'intestin grêle était criblé d'ulcérations, la plupart très étendues, très profondes, et dont une était à l'état de perforation, etc.

RÉFLEXIONS.

Les végétations *verruqueuses* de la valvule bicuspide hypertrophiée dataient, comme la fausse membrane organisée du péricarde, d'une époque très éloignée. Ainsi que nous l'avons dit plus haut, cette *suite* d'une endo-péricardite n'avait probablement donné lieu à aucun accident sérieux. En effet, le malade, enlevé en 15 jours, par une maladie aiguë du tube digestif, conservait encore de l'embonpoint, et tout porte à croire qu'avant cette dernière affection, ce jeune homme, fortement musclé, jouissait d'une très bonne santé. Au reste, dans ce cas, les végétations et l'hypertrophie de la valvule bicuspide ne devaient pas opposer d'obstacle notable à la circulation.

TROISIÈME CATÉGORIE.

OBSERVATIONS D'ENDOCARDITE SUIVIE D'ÉPAISSISSEMENT ET D'ENDURCISSEMENT FIBRO-CARTILAGINEUX, CARTILAGINEUX, OSSEUX OU CALCAIRE, DES VALVULES DU CŒUR, AVEC OU SANS RÉTRÉCISSEMENT DES ORIFICES DE CET ORGANE.

Vingt-trois observations composent cette catégorie.

Dans les six premières, nous rapporterons des cas d'induration des diverses valvules du cœur sans rétrécissement, ou du moins avec très médiocre rétrécissement des orifices auxquelles elles sont adaptées. Parmi les dix-sept autres au contraire, quinze nous offriront des exemples d'induration des valvules avec rétrécissement considérable des orifices. Trois de ces observations sont relatives à l'induration de la valvule mitrale avec rétrécissement de l'orifice auriculo-ventriculaire gauche. Deux ont pour sujet l'induration des valvules aortiques avec rétrécissement de l'orifice aortique. Trois sont relatives à l'induration de la valvule tricuspide avec rétrécissement de l'orifice auriculo-ventriculaire droit. Quatre sont affectées à l'induration des valvules de l'artère pulmonaire avec rétrécissement de l'orifice correspondant. Les trois dernières enfin présentent des exemples d'induration de plusieurs valvules à la fois avec rétrécissement également multiple : dans deux de ces cas, les valvules aortiques et mitrale sont indurées et les orifices aortique et auriculo-ventriculaire gauche rétrécis ; dans l'autre cas, il existe ces mêmes lésions, plus une induration de la valvule tricuspide avec rétrécissement de l'orifice auriculo-ventriculaire droit (1).

La plupart des sujets de ces observations étaient encore

(1) Parmi les observations déjà rapportées, cinq (obs. 21e, 22e, 23e 24e et 59e) sont aussi des cas de rétrécissement simple ou multiple, par induration des valvules.

jeunes, quelques uns étaient adultes, d'autres étaient déjà parvenus à la vieillesse (1). Comme les ossifications des valvules chez les vieillards sont surtout celles dont on nie l'origine inflammatoire, on peut ici, j'y consens volontiers, les considérer comme de simples cas de lésions anatomiques dont la nature n'est pas bien rigoureusement déterminée. Il nous reste assez d'autres cas dans lesquels l'induration cartilagineuse, osseuse ou calcaire des valvules a été observée chez des jeunes sujets, et même chez des enfans.

Enfin, je dois dire aussi que les auteurs des observations relatives au rétrécissement de l'orifice de l'artère pulmonaire, l'ont rangé parmi les vices de conformation congénitaux, vices dont ce n'est pas ici le lieu de discuter la théorie. Nous l'avouerons sans peine : c'est par voie d'analogie seulement que nous avons réuni ces observations à celles qui prouvent directement que l'induration des valvules est la *suite* d'une endocardite passée à l'état chronique. On peut donc, si l'on veut, les retrancher aussi du nombre de celles qui déposent évidemment en faveur de la doctrine que nous nous efforçons d'établir (2).

---

(1) Les 47 sujets chez lesquels nous avons noté jusqu'ici des indurations, soit fibro-cartilagineuses, soit osseuses, des valvules, se partagent ainsi qu'il suit, sous le rapport de l'âge :

10 mois, 1 (obs. 80e).

7 ans, 1 (obs. 77e).

10 ans, 1 (obs. 78e).

16 à 30 ans, 12 (obs. 1re, 13e, 43e, 44e, 51e, 58e, 61e, 68e, 69e, 70e, 76e, 79e).

30 à 50 ans, 15 (obs. 21e, 22e, 23e, 24e, 45e, 52e, 53e, 54e, 55e, 59e, 62e, 63e, 64e, 81e, 83e).

50 à 72 ans, 11 (obs. 49e, 50e, 57e, 60e, 65, 66e, 67e, 71e, 72e, 75e, 82e).

Age indéterminé, 3 (obs. 73e, 74e, 74e bis).

Ainsi des 44 sujets dont l'âge est connu, 33 avaient moins de 50 ans.

(2) Je fais sans difficulté de telles concessions pour éviter d'oiseuses et stériles discussions. Mon but est de démontrer clairement aux yeux des lecteurs dégagés de tout esprit de parti, que l'endocardite entraîne quelquefois à sa suite l'induration des valvules, avec ou sans rétrécissement des orifices du cœur. Pour y parvenir, je ne dois réellement compter que sur les observations, où ce résultat

§ Ier. Observations d'épaississement et d'induration des valvules, sans rétrécissement ou avec très médiocre rétrécissement des orifices.

OBSERVATION 62e.

Femme de 40 ans. — Plusieurs fluxions de poitrine, suivies des symptômes d'un obstacle à la circulation centrale. — Bruit de scie et sifflement aigu ou roucoulant à la région précordiale; matité, palpitations, hydropisies passives, oppression, orthopnée, etc.— Mort la deuxième année après le début des symptômes de maladie *organique* du cœur. — Epaississement, état cartilagineux et crétacé des valvules aortiques, avec médiocre rétrécissement de l'orifice aortique (même dégénérescence dans l'aorte et dans les artères qui en naissent); léger épaississement des valvules auriculo-ventriculaires, sans rétrécissement des orifices. — Hypertrophie et dilatation considérables du cœur. — Traces d'une ancienne péricardite et d'une ancienne pleurésie (fausses membranes fibr. sur le péricarde et la plèvre).

Krépel (Marie-Isabelle), âgée de 40 ans, couturière, d'une forte constitution, mariée, réglée dès l'âge de 13 ans, ne l'étant presque plus depuis deux mois, fut admise à la Clinique, le 14 septembre 1833 (1). Mariée à 16 ans, elle devint cinq fois grosse, et chaque accouchement fut plus ou moins laborieux (deux fois il fallut recourir au forceps). Cette femme a d'ailleurs éprouvé de grands chagrins, à la suite de revers de fortune et de malheurs domestiques. — Elle dit avoir reçu, en 1813, un coup violent sur la région précordiale.

Depuis 12 ans qu'elle a perdu son mari, fournisseur à

---

n'est susceptible d'aucune objection sérieuse. C'est pour cette raison que j'abandonne quelques faits douteux, obscurs, incomplets, aux médecins qui préfèrent la dispute à la vérité.

(1) Cette malade me fut adressée par M. le docteur Sorlin, qui lui avait donné des soins en sa qualité de médecin du bureau de charité de l'arrondissement qu'elle habitait. Il résulte de la note que M. Sorlin eut la bonté de me remettre sur l'état de cette femme, que la maladie débuta vers le milieu de l'année 1832. Cette maladie fut considérée par M. le docteur Sorlin comme *une lésion de l'un des orifices auriculo-ventriculaires du cœur*. Nous verrons plus loin que le diagnostic de notre honorable confrère était parfaitement juste.

l'armée, elle a été obligée de se livrer à des travaux pénibles dont elle n'avait pas l'habitude, et elle dit avoir éprouvé pendant cet espace de temps *deux ou trois fluxions de poitrine* (douleur dans la poitrine, toux, crachement de sang, fièvre). Depuis quinze mois surtout, elle a été accablée de fatigue, et c'est à la suite de la maladie qui en a été l'effet, qu'elle a éprouvé des battemens de cœur, de l'étouffement, etc.

Malgré les soins éclairés de M. le docteur Sorlin, elle n'a pu se rétablir et s'est décidée à venir à l'hôpital. Les membres inférieurs sont infiltrés, et elle dit entendre, quand elle est couchée sur le côté, un bruit qu'elle compare à celui d'un soufflet.

Le père de cette malade est mort à l'âge de 60 ans, d'une affection catarrhale. La mère vit encore, et quoique âgée de 70 ans, jouit d'une bonne santé. Le frère de cette malade, qui est son aîné, se porte très bien, tandis que sa sœur, moins âgée qu'elle, est d'une faible santé, d'une *poitrine délicate*.

Etat de la malade au moment de l'entrée. — Visage pâle, bouffi, un peu tiré, triste; lèvres d'une pâleur violacée; infiltration des membres inférieurs; point de fluctuation distincte dans l'abdomen, mais son mat dans la région des flancs.

La respiration se fait entendre avec force et il existe de la résonnance dans toute l'étendue de la poitrine, si ce n'est à la partie inférieure du côté gauche, où on trouve de la matité et un râle humide, sous-crépitant.

Respiration un peu accélérée (24 à 28 inspirations); dyspnée qui se change en étouffement au moindre exercice, tel que la marche, par exemple. L'étouffement, même dans l'état de repos, est tel, par intervalles, que la malade est obligée de s'asseoir dans son lit pour respirer. D'ailleurs, peu ou point de toux, nulle douleur dans les côtés de la poitrine ni dans le dos.

Pouls de 110 à 120. Le pouls de la radiale gauche nous a paru un peu plus gros que celui de la droite : les pulsations des grosses artères sont fortes et vibrantes ; les battemens des deux carotides sont parfaitement égaux et ne sont point accompagnés de bruits anormaux, non plus que ceux des artères crurales; le doigt appliqué dans l'échancrure du sternum est violemment soulevé par les pulsations de la crosse de l'aorte : on sent là une espèce de *bouillonnement*. Les veines jugulaires sont plus dilatées qu'à l'état normal ; elles n'offrent point le phénomène du pouls veineux (elles sont seulement soulevées par les battemens des artères carotides).

La région précordiale n'est douloureuse qu'à la percussion (le simple contact dans la région sus-mammaire est également douloureux). La région précordiale rend un son mat dans une étendue à peu près égale à celle de la paume de la main. La matité commence vers la troisième côte, et s'étend jusqu'au cartilage de la cinquième (plus bas, on entend une résonnance tympanique due à la présence de l'estomac); transversalement, la matité est d'environ 2 pouces et 1/2. — Le cœur se fait sentir à la main dans toute l'étendue de la matité : on ne distingue pas nettement de frémissement vibratoire ou cataire.

Les battemens du cœur ébranlent toute la partie inférieure du côté gauche de la poitrine et même la région épigastrique : ils soulèvent la tête appuyée sur la région précordiale. C'est vers les cartilages des 3e, 4e et 5e côtes gauches qu'existe le maximum d'énergie des battemens du cœur.

Pratiquée sur la région précordiale, l'auscultation fait entendre, au lieu du double claquement qui accompagne les mouvemens du cœur à l'état normal, un bruit, ou plutôt un cri de scie fort aigu, que l'oreille perçoit distinctement en s'éloignant de la région précordiale jusqu'à une dis-

tance d'un pied et demi à deux pieds (1). Ce bruit se répète 116-120 fois par minute comme le pouls ; il est d'une parfaite régularité, ainsi que le pouls lui-même : il n'offre pas absolument la même intensité dans tous les points de la région précordiale ; son maximum d'intensité existe vers la partie inférieure et moyenne du sternum, dans la région des cartilages des 2e et 3e côtes gauches. Au reste, on l'entend, mais avec une intensité décroissante, dans les deux côtés de la poitrine, à la partie postérieure de cette cavité, sur les parties latérales du cou et même dans la région abdominale ; à mesure que son intensité diminue, ce bruit se change ou dégénère en un bruit de scie ordinaire, sourd, et semblable, par exemple, au bruit que l'on produit en prononçant la lettre *S*. Ainsi que nous l'avons dit plus haut, la malade entend elle-même très distinctement le bruit dont il est question, surtout quand elle est couchée sur le côté.

Au premier examen, on croirait que le bruit sifflant dont nous venons de parler est simple et qu'il remplace à lui seul les deux bruits du cœur. Mais en auscultant avec une grande attention, on ne tarde pas à reconnaître, quand on a l'oreille exercée, que le bruit anormal qui accompagne les battemens du cœur est réellement double. Le sifflement est en effet précédé d'un bruit plus sourd, qui, pour une oreille peu attentive ou novice, semble se confondre avec le bruit plus aigu dont il est en quelque sorte le prélude. En s'éloignant de la région précordiale, en auscultant, par exemple, sur le trajet des carotides, on

(1) Ce bruit a donné lieu à plusieurs comparaisons : ainsi je l'ai d'abord comparé à une espèce de *roucoulement* ; M. Capuron l'a comparé au *piaulement* d'un poulet ; M. le docteur Jules Pelletan, au bruit de canard que l'on produit avec ces jouets d'enfant que tout le monde connaît ; et cette comparaison s'était également présentée à mon esprit.

distingue plus aisément le double bruit du cœur (1). Le bruit que l'on entend dans cet endroit ne saurait être attribué aux battemens de ces artères, puisqu'il est double (à la suite de ce double bruit anormal, comme à la suite du tic tac normal, il y a un silence ou repos).

Insomnie presque continuelle, réveils en sursaut lorsqu'il arrive à la malade de s'endormir pour un peu de temps.

Les fonctions digestives sont assez bonnes.

Les urines coulent facilement et sont parfaitement limpides.

Diagnostic. — *Rétrécissement médiocre d'un des orifices gauches du cœur par suite d'une induration fibro-cartilagineuse des valvules. Hypertrophie générale et dilatation du cœur.*

Un pronostic funeste fut porté.

Prescription. — *Une saignée de 3 palett.; org. et chiend. nitr.; potion avec teint. de digit. 15 goutt.; bouill. potag. lait.*

25 et 26. La malade a mouché une certaine quantité de sang.

27, 28 et 29. Tendance à l'assoupissement, épistaxis. (12 sangs. à l'anus; 25 gouttes de digit.).

30. Visage plus bouffi, traits altérés; pouls plus vibrant, plus large, plus développé, à 100 puls.; étouffement plus grand; un peu d'enflure des mains (2), tendance à l'assoupissement; le pouls est encore vibrant.

Les battemens du cœur sont les mêmes; les bruits sont toujours difficiles à décomposer dans la région précordiale,

---

(1) L'existence du bruit de sifflement nous fit penser que l'orifice permanent des valvules indurées imitait une sorte de glotte, mise en vibration par le passage de la colonne sanguine.

Ce qui rend difficile la distinction des deux bruits du cœur, dans ce cas et dans les analogues, c'est qu'il n'existe pas entre eux un intervalle appréciable, comme cela a lieu dans l'état normal.

(2) Tout le côté droit est plus enflé que le gauche, sans doute parce que le décubitus a lieu plus habituellement à droite.

mais faciles à diviser en deux bruits distincts en auscultant dans les côtés de la poitrine et sur les parties latérales du cou (le 1er est un simple *susurrus*, le 2e un véritable cri d'oiseau).

On entend aussi un très léger sifflement en auscultant l'origine de l'artère crurale ; plus bas, il disparaît, et sur le trajet de l'artère on remarque seulement des battemens forts et vibrans (saignée de 2 à 3 pal., la digit. est portée à 30 gout. : le sang retiré de la veine n'est pas couenneux et contient peu de sérosité).

Un notable soulagement a succédé à la saignée, mais n'a duré que 36 à 48 heures. L'hydropisie a plutôt diminué qu'augmenté.

3 octobre. Peu de changement, anxiété, commencement de jactitation. La vibration et la force du pouls, qui offre une largeur qu'on n'observe pas dans le cas de *rétrécissement considérable d'un orifice*, m'engagent à prescrire une nouvelle saignée de deux palettes à deux palettes et demie (sang très séreux).

5 octobre. Pouls de plus en plus large et vibrant.

6. L'étouffement étant porté au plus haut degré, M. Lecouteulx, aide de clinique, a essayé une nouvelle saignée. Elle fournit à peine une palette et demie environ de sang (on a retiré de la veine un caillot de 5 à 6 lignes de longueur).

7. État de suffocation; pouls moins vibrant et plus étroit : la mort paraît de plus en plus prochaine.

8. La malade n'a plus la force de répondre, quoique conservant sa connaissance; jactitation, plaintes, gémissemens, anxiété inexprimable ; nul moment de repos; pouls faible, un peu de refroidissement des extrémités et légère lividité du visage, yeux ternes... Le *cri* du cœur est presque aussi fort que précédemment ; il n'y point d'irrégularité dans les battemens du cœur. — Enfin, à 8 heures, la mort mit un terme à des angoisses que rien ne saurait peindre.

Autopsie cadavérique, 36 heures après la mort.

1° *Habit. extér.*—Infiltration générale énorme, plus considérable toutefois du côté gauche, sur lequel la malade était restée inclinée, plutôt que couchée, dans les derniers jours (la circonférence de la cuisse gauche, à sa partie supérieure, est de 2 pieds, et celle de la droite de 1 pied 2 pouc. 6 lig. ; la circonférence de l'avant-bras gauche, à sa partie moyenne, est de 10 pouc. 6 lig., et celle de l'avant-bras droit de 8 pouc. 6 lig.). La peau de l'abdomen et de la poitrine est tellement infiltrée, qu'elle a plus de 3 pouc. d'épaisseur : elle est garnie d'une couche assez épaisse de graisse.

2° *Org. dig. et annex.* — L'abdomen contient environ 2 pintes de sérosité roussâtre, limpide.—Le foie, très volumineux, est gorgé de sang, en partie infiltré dans son tissu (*apoplexie hépatique*). Il adhère en haut avec le diaphragme. Une vingtaine de petits calculs dans la vésicule biliaire. — Rate se déchirant facilement, d'un tissu un peu sec. — Membrane muqueuse gastrique un peu molle, rouge, comme ecchymosée, surtout dans la région splénique; même rougeur et même congestion veineuse dans les intestins. — La vessie, les reins et l'utérus n'offrent rien de notable.

3° *Org. circul. et respirat.*—En ouvrant la poitrine, il s'écoule une très grande quantité de sérosité, d'une teinte roussâtre et contenant quelques flocons. Le cœur et les poumons sont refoulés en haut par les viscères abdominaux et particulièrement par le foie. Le poumon gauche recouvre à peu près les deux tiers de la partie antérieure du cœur. — Le péricarde adhère vers la base du cœur avec la plèvre pulmonaire correspondante par un tissu cellulaire médiocrement serré, et infiltré d'un peu de sérosité. La pointe du cœur est dirigée à gauche plus que dans l'état normal, de telle sorte que la base paraît répondre au côté droit et le sommet à gauche. Le péricarde contient trois cuillerées

d'une sérosité légèrement rouge. — Le cœur, d'un volume énorme (*cor bovinum*), présente des vaisseaux dilatés et injectés; à la surface des ventricules, on aperçoit des taches sanguines produites par l'infiltration d'une petite quantité de sang au-dessous du feuillet séreux du cœur. Sur la partie moyenne et antérieure du ventricule droit, existe une plaque laiteuse, fausse membrane organisée qui se détache facilement avec la pince, laissant au-dessous d'elle le péricarde sain.

Le cœur, avant d'avoir été vidé du sang qu'il contient, pèse, avec l'origine des vaisseaux qui en partent	715 gram.
Diamètre vertical du cœur	4 p. 10 lig.
Diamètre transversal	4 p. 11 lig.
Circonférence	11 p. 5 lig.

Toutes les cavités du cœur sont gorgées d'un sang très noir, semblable à de la gelée de groseilles.

Poids du cœur, débarrassé du sang qu'il contenait	446 gram.

La cavité du ventricule droit, très vaste, pourrait contenir un œuf d'oie; celle du gauche, plus dilatée encore, pourrait contenir le poing d'une femme.

Epaisseur des parois du ventricule gauche, à sa base	7 à 8 lig.
Epaisseur des parois du ventricule droit	3 lig.
Diamètre vertical de l'intérieur du ventricule gauche	3 p. 6 lig.
Circonférence	5 p. 2 lig.
Diamètre vertical de la cavité du ventricule droit	3 p. 2 lig.
Circonférence	4 p. 2 lig.

Les colonnes charnues sont très multipliées, surtout celles du ventricule droit.

Substance musculaire un peu molle, d'un rouge briqueté.

Les valvules aortiques, surtout à leur base, sont épaissies, indurées, incrustées et criblées de plaques fibro-cartilagineuses, terreuses, calcaires; elles sont crispées, comme

ratatinées, un peu plus courtes, et moins mobiles que dans l'état normal.

L'origine de l'aorte est elle-même ratatinée, rugueuse, considérablement épaissie (ses parois ont 2 lig. d'épaisseur, y compris la membrane celluleuse). Son tissu crie sous le scalpel, et la section présente l'aspect du fibro-cartilage ou du tissu lardacé ; en raison de cet épaississement et de ce ratatinement des valvules et de l'origine de l'aorte, l'orifice est manifestement un peu rétréci d'une manière absolue, mais surtout relativement à l'énorme dilatation du ventricule : cet orifice est rempli par le bout du doigt indicateur. Les valvules, ainsi altérées, rigides, raccourcies, ne devaient pas se redresser et se rapprocher suffisamment pour fermer en entier l'orifice aortique pendant la dilatation ventriculaire et la contraction *élastique* de l'aorte.

L'orifice de l'artère pulmonaire est libre; ses valvules sont minces, plus larges que celle de l'aorte.

La circonférence de cet orifice est de 2 p. et demi, et celle de l'orifice aortique de 2 p. 3 l.

Les valvules auriculo-ventriculaires droite et gauche sont légèrement épaissies ; leurs orifices sont libres; la circonférence du droit est de 4 p.; celle du gauche de 3 p. et demi.

Les valvules auriculo-ventriculaires sont un peu rouges, ainsi que l'intérieur des oreillettes et de l'artère pulmonaire. Malgré une dilatation évidente, les oreillettes sont plutôt épaissies qu'amincies.

L'état fibro-cartilagineux, les rugosités et inégalités raboteuses de la surface interne de l'origine de l'aorte, se continuent dans l'aorte pectorale et abdominale.

L'hypertrophie de l'aorte est *concentrique*; c'est-à dire que l'épaississement s'est opéré aux dépens du calibre de cette artère; le rétrécissement de ce vaisseau contraste avec la dilatation énorme du ventricule aortique.

Les altérations de l'aorte se continuent, en diminuant graduellement, dans les artères qui naissent de sa partie

inférieure; ces altérations s'étendent également aux artères qui naissent de la crosse de l'aorte (les plaques jaunâtres sont très multipliées dans les deux artères sous-clavières et dans les carotides). Le tronc brachio-céphalique est un peu rétréci à son origine par suite de l'épaississement *concentrique* ou *centripète* de ses parois.

Le poumon droit adhère à la plèvre pariétale par des productions cellulo-fibreuses, d'ancienne date; plus pesant et plus volumineux que le gauche, il est gorgé de sang et de sérosité, dans toute son étendue, et surtout à son sommet, qui contient très peu d'air. Le poumon gauche, comme carnifié par l'action de la compression que la sérosité avait exercée sur lui, ne contient que peu de sérosité. — La membrane muqueuse bronchique est rouge, et recouverte de mucosités assez abondantes.

OBSERVATION 63e.

Homme de 49 ans. — Affection catarrhale à diverses reprises. — Plus tard, étouffement, infiltration; irrégularités, intermittences des battemens du cœur et du pouls. — Bruit de soufflet dans la région précordiale, tantôt sourd, tantôt *sibilant*. — Attaque d'hémorrhagie cérébrale, suivie d'une mort prompte. — Induration fibro-cartilagineuse des valvules gauches, avec très médiocre rétrécissement des orifices aortique et auriculo-ventriculaire. — Hypertrophie et dilatation générale du cœur. — Dégénérescence fibro-cartilagineuse et crétacée de l'aorte et des artères qui en naissent. — Taches et plaques dans les divisions de l'artère pulmonaire. — Epanchement sanguin dans le cerveau.

M. Astruck (Jean-Louis), ancien officier de cavalerie (il a fait la campagne de Moskou), grand et fortement constitué, âgé de 49 ans, fut admis dans le service Clinique (n° 6, salle St-Jean-de-Dieu), le 25 octobre 1832. Il a toussé souvent à la suite des vicissitudes atmosphériques auxquelles son état l'a exposé, mais il assure n'avoir jamais essuyé de très grave maladie. Ce n'est que depuis deux mois qu'il s'est aperçu d'une gêne assez considérable dans la respiration, et qu'il est survenu peu à peu une infiltration des membres inférieurs. Il s'est fortement purgé depuis

qu'il est ainsi indisposé, et n'a fait aucun autre traitement.

Etat du malade à l'entrée :

L'embonpoint est encore considérable; le visage et les mains offrent une teinte violette assez prononcée ; infiltration des membres inférieurs ; distension de l'abdomen par une grande quantité de sérosité. Le malade est obligé d'avoir la tête très élevée pour pouvoir respirer.

Nulle douleur dans la région précordiale; battemens du cœur précipités (120 à 130), irréguliers, intermittens; ils sont fort étendus et accompagnés d'une impulsion considérable. Matité dans une étendue au moins égale à celle de la paume de la main.

Le tictac normal du cœur est remplacé par un bruit de soufflet, clair, qui se termine quelquefois par un véritable sifflement ou roucoulement. — Le choc du cœur contre la paroi pectorale est accompagné d'un fort tintement métallique.

Pouls irrégulier, intermittent, difficile à compter (120 à 130), petit, eu égard à la force du sujet et à l'intensité des contractions du cœur, un peu vibrant.

La respiration est bruyante, précipitée ; un sifflement si fort existe dans toute l'étendue de la poitrine, qu'il masque entièrement le murmure vésiculaire. Il existe des crachats rouillés, sans qu'on puisse constater dans aucune région des poumons l'existence d'un râle crépitant.

L'appétit est assez bien conservé ; point de dévoiement, ni de constipation ; urines claires, abondantes.

Peu de sommeil, à cause de l'anxiété où se trouve le malade.

Diagnostic. — *Induration des valvules gauches avec rétrécissement d'un orifice.— Hypertrophie générale et dilatation du cœur. — Congestion séro-sanguine des poumons et bronchite.*

Prescription du 26. *Saignée de* 3 *palett.; infus. béchiq. et tis. apérit.; Pot. gomm. avec sirop diacode* ℥j ; *diète.*

27. Peu de changement. (*Saignée de* 3 *palett.; bouill. et potag.*)

Les jours suivans, quarante sangsues, puis un vésicatoire furent appliqués sur la poitrine; la digitale fut administrée par la méthode endermique; les diurétiques furent continués (1), et le malade ne prit pour alimens que des bouillons et des potages.

9 novembre. Grande amélioration dans l'état du malade: les membres inférieurs sont presque entièrement *désinfiltrés;* la respiration est beaucoup plus libre; l'expectoration est purement muqueuse, et le râle sibilant a disparu. Le malade est calme et dort passablement. — Cependant, l'irrégularité, la petitesse et la fréquence du pouls sont telles, qu'on peut très difficilement le compter. Le bruit de soufflet, tantôt simple, tantôt sibilant, est toujours très prononcé.

L'amélioration de l'état général se soutient jusqu'au 28 décembre. Ce jour, là à 6 heures du soir, le malade, alors couché dans son lit, éprouva tout-à-coup une attaque d'apoplexie.

29. Nous trouvâmes le malade presque sans connaissance; un râle bruyant, stertoreux, se faisait entendre; corps incliné à gauche, yeux déviés à droite; membres gauches fortement infiltrés, privés de sentiment et de mouvement; bouche déviée à droite. Le malade semblait comprendre quelques unes de nos questions, mais il ne pouvait proférer une seule parole.

Le pouls et les battemens du cœur étaient dans le même état que précédemment. (Le bruit de soufflet persistait.)

Diagnostic. — *Hémorrhagie considérable dans l'hémisphère droit du cerveau.*

Une saignée de 3 *pal.; bouill. de veau émétis.*

30. Même état; la langue se sèche.

31. Le malade reconnaît mieux les personnes, entend et

---

(1) La décoction de cahinça fut administrée.

comprend les paroles qu'on lui adresse, sans pouvoir répondre. (*Saignée de 3 pal; vent. scarif. au cou.*)

1er et 2 décembre. Etat comateux. (*Continuat. du bouill. émét.; 2 vésicat. aux cuisses.*)

3. Râle bruyant (le malade ne peut expectorer les mucosités qui engorgent les bronches); *immobilité et insensibilité du côté gauche.* (*Kermès 8 gr. dans un looch blanc*).

4. Le malade est à l'agonie, il meurt à 3 heures après midi.

Autopsie cadavérique, 17 heures après la mort.

1° *Habitude extér.* — Infiltration générale, avec distension de la peau, qui est sèche et luisante. Poitrine bombée, large, volumineuse.

2° *Organ. circul. et respir.* — Le péricarde contient environ un demi-verre d'une sérosité jaune, très légèrement trouble : il est distendu en proportion du volume du cœur. — Celui-ci, vraiment énorme (*cor bovinum*), donne, avant d'avoir été vidé du sang qu'il contient, les mesures suivantes.

De l'insertion de l'aorte à la pointe du cœur, qui est mousse et arrondie	4 p. 9 lig.
Du sommet de l'oreillette droite à la pointe	6 p.
Du sommet de l'oreillette gauche à la pointe du cœur	5 p.
Diamètre antéro-postérieur	4 p.
Diamètre transversal	4 p. 5 lig.
Circonférence du cœur	12 p. 6 lig.
Poids du cœur, contenant encore des caillots, mais débarrassé d'une certaine quantité de sang liquide, qui s'est écoulé en coupant les vaisseaux	1 l. 12 onc.
Le cœur, vidé et lavé, pèse	1 l. 2 onc.

Le sang contenu dans les cavités droites du cœur forme des concrétions polypiformes, blanches à l'extérieur, rouges à l'intérieur; ces concrétions conservent la forme des cavités qui les contiennent.

Le ventricule droit, dilaté, pourrait contenir un œuf d'oie; ses parois, vu l'augmentation de la capacité, paraissent amincies, bien qu'absolument parlant, elles soient épaissies;

dans leur partie moyenne (la plus épaisse) , elles ont 3 lig. d'épaisseur. L'oreillette droite, dilatée dans les mêmes proportions que le ventricule, conserve son épaisseur à peu près normale. Ses colonnes charnues sont très prononcées.

Les cavités gauches contiennent du sang caillé, d'un noir assez foncé.

Le ventricule gauche offre une capacité un peu moindre que celle du droit. Ses parois, vers la partie la plus épaisse, ont 11 l. d'épaisseur. — Ses colonnes charnues sont très robustes.

L'orifice aortique paraît un peu étroit, vu la grandeur de la cavité ventriculaire. Cependant ses valvules ne sont pas déformées; elles sont seulement un peu plus épaisses que dans l'état normal et, à leur base, ainsi que vers le commencement de l'aorte, on voit des incrustations fibreuses ou fibro-cartilagineuses, sans coloration anormale.

L'oreillette gauche, d'une capacité sensiblement moindre que celle de l'oreillette droite, a des parois assez épaisses. L'orifice auriculo-ventriculaire gauche a perdu un peu de son étendue normale. Le bord adhérent de la valvule mitrale est *froncé* et plus épais que dans l'état ordinaire. Les deux lames de la valvule sont très notablement épaissies, converties en tissu fibreux vers la base et fibro-cartilagineux vers le bord libre.

L'orifice auriculo-ventriculaire droit a une largeur plus considérable que le gauche; la valvule tricuspide est mince, transparente, nullement épaissie.

Les artères carotides sont, ainsi que l'aorte, incrustées de lames fibro-cartilagineuses.

Vers la terminaison de l'aorte abdominale, les plaques ressemblent à des *coquilles d'œuf*. La dégénérescence crétacée se propage dans les troncs artériels du bassin et des membres inférieurs.

Les divisions de l'artère pulmonaire sont parsemées à

l'intérieur d'un grand nombre de plaques ou taches d'un blanc terne.

La veine cave à son insertion est dilatée.

La cavité de la poitrine ne contient presque pas de sérosité. Quelques adhérences anciennes du côté gauche.

Le poumon droit, dans tout son bord postérieur, est comme *hépatisé*, et ne crépite pas sous la pression. A la surface des sections qu'on y pratique, on aperçoit des points noirs foncés, indice d'une infiltration sanguine dans le tissu pulmonaire. De cette surface découle un liquide d'un gris sale, formé de sang et de pus. Le tissu granuleux, friable, se déchire comme dans la pneumonie des 2e et 3e degrés. Du sang épanché occupe particulièrement la base du poumon; il est combiné avec la substance pulmonaire dans le reste de son étendue, où le tissu du poumon crépite encore un peu.

La membrane muqueuse des bronches est couverte d'une grande quantité de matière muqueuse.

Le poumon gauche, à sa base, est hépatisé comme le droit, il crépite un peu cependant dans toute son étendue.

3° *Centres nerveux.* — Il existe une certaine quantité de sérosité dans la cavité de l'arachnoïde, et la surface du cerveau en est abondamment abreuvée; les mailles de la pie-mère en sont remplies.

A la partie supérieure du lobe antérieur gauche du cerveau, existe une surface inégale, un peu rugueuse, circonscrite par un bord frangé et qui n'est autre chose que le reste d'une ou deux circonvolutions détruites, ulcérées, et cicatrisées; une altération semblable, un peu moindre, existe vers le milieu de la face supérieure du même hémisphère, près la scissure interlobaire.

L'hémisphère gauche n'offre aucune altération. Son ventricule contient une très petite quantité de sérosité. A la partie externe du lobe moyen de l'hémisphère droit, existe un foyer hémorrhagique, du volume d'un petit œuf. La sub-

stance qui environne ce foyer, est rouge et complètement désorganisée.

La substance cérébrale, en général, est beaucoup plus molle que dans l'état normal. La masse du cerveau est très petite, relativement à la stature de l'individu. Le cervelet est extrêmement petit, semblable à celui d'un enfant de 12 à 15 ans, un peu mou; il pèse 4 onces. (Les organes génitaux sont largement développés).

4° *Org. digest. et annex.* — A l'ouverture de l'abdomen, il s'écoule une grande quantité de sérosité d'un jaune foncé, mêlée de quelques flocons.

L'estomac contient beaucoup de liquide trouble, grisâtre. La portion de la membrane muqueuse qui tapisse le grand cul-de-sac est ramollie, gélatiniforme, détruite en quelques points, et est séparée, par une ligne de démarcation tranchée, du reste de cette membrane qui est un peu rouge et saine. (L'altération du grand cul-de-sac est probablement cadavérique.)

Le foie, volumineux, bombé à sa face antérieure, est gorgé de sang.

OBSERVATION 64e.

Homme de 44 ans. — Diverses fluxions de poitrine, suivies des symptômes ordinaires d'un obstacle mécanique à la circulation : palpitations, irrégularités, intermittences du pouls; bruit de scie à la région précordiale, avec impulsion du cœur forte et étendue. — Mort plusieurs années après le début des premiers accidens du côté du cœur. — Induration des valvules aortiques et bicuspide, avec léger rétrécissement de l'orifice aortique. — Hypertrophie et dilatation du cœur. — Plaques fibreuses et brides du péricarde. — Etat cartilagineux et crétacé de l'aorte et des artères qui naissent de sa crosse.

Ducouré (Médard), âgé de 44 ans, charpentier, d'une bonne constitution, fut admis dans le service clinique, le 2 mai 1834. Depuis seize ans, il avait éprouvé, à trois reprises différentes, une pleuro-pneumonie (deux fois il fut traité à l'Hôtel-Dieu). C'est à la suite de la dernière maladie, qu'il ressentit des palpitations, de l'oppression, surtout quand il montait un escalier, etc.

Le 16 février dernier, frissons suivis de fièvre, un peu de crachement de sang, douleur profonde dans la région du cœur. Entré dans le service de M. Louis, le malade en est sorti au bout de seize jours, sans être complètement guéri.

État au moment de l'entrée à la Clinique :

Il dit souffrir toujours dans le côté gauche, et éprouver des étourdissemens, des vertiges. Oppression, palpitations qui empêchent le malade de marcher; réveils en sursaut.

La respiration est forte et puérile en avant.

En arrière, la poitrine résonne assez bien, si ce n'est en bas où il y a de la matité; on entend, vers la moitié inférieure des poumons, du râle muqueux ou sous-crépitant avec léger retentissement de la voix.

Les crachats sont muqueux.

Il n'existe pas d'infiltration notable.

Le cœur se fait entendre dans un espace plus considérable qu'à l'état normal. On voit sa pointe soulever le sixième espace intercostal. La paume de la main, appliquée sur la région précordiale, est frappée dans toute son étendue par un corps dur. Les espaces intercostaux gauches, surtout le 6e et le 7e, sont larges.

La région précordiale offre de la matité dans l'étendue de 3 pouc. verticalement, et de 3 pouc. 4 lig. transversalement.

Les battemens du cœur sont fréquens, étendus, durs, forts, accompagnés d'intermittences.

Le double claquement du cœur est remplacé par un bruit de soufflet qui se rapproche du bruit de scie, plus marqué, plus prolongé, pendant la systole ventriculaire. Le maximum d'intensité du bruit de scie existe à un pouce en dehors et au-dessous du mamelon : en s'éloignant de ce point, on entend une sorte de bruit de *froissement de parchemin* pendant le double mouvement du cœur.

Les veines jugulaires sont gonflées, mais n'offrent pas le *pouls veineux*.

Les carotides battent avec force ; pas de frémissement dans leur trajet. Pouls radial petit, très étroit, plus petit à gauche qu'à droite, 116 par minute.

Diagnostic. — *Induration des valvules gauches du cœur, avec rétrécissement d'un orifice. Hypertrophie générale et dilatation du cœur.*

Prescription. — *Saignée de 3 palett.; org., chiend., oxym. scillit.; pot. gomm.* avec *poud. de digit.* viij *grains.* — *Bouill., pot., lait.*

4. Crachats demi-transparens; caillot mou, sans couenne. Respiration plus facile ; sommeil assez bon. Battemens du cœur moins forts. Le bruit de scie est toujours bien marqué.

5 et 6. On remarque que l'ébranlement de la région précordiale se communique jusqu'à la base des parois pectorales.

7. Pouls à 96 (il n'est plus intermittent).

Vésic. sur la région précord.

9 et 10. La toux a diminué, ainsi que l'expectoration. Les battemens du cœur sont moins forts (même bruit de scie). *Pédiluve sinapisé.*

12. Le malade se plaint d'avoir senti *du craquement sans douleur dans la région précordiale.*

13. Pouls à 80 (les irrégularités et les intermitences sont revenues).

14 et 15. Le malade a quelques envies de vomir après avoir pris sa potion avec la digitale. Le double bruit de soufflet paraît moins fort qu'au moment de l'entrée du malade. Pouls à 72, moins étroit, vibrant; les jambes ne sont pas enflées. (*Suppression de la digitale.*)

18. Oppression si forte, que le malade ne peut rester couché. La face s'altère. (1 *saig. de* 3 *pal.*).

19. Le malade se sent *dégagé depuis la saignée* (le caillot

occupe tout le vase ; il n'est pas couenneux, et a peu de consistance).

20. Le bruit de soufflet est plus marqué aujourd'hui pendant le 2e bruit que pendant le premier.

21 et 22. Les traits s'altèrent, le malade éprouve une oppression extrême. Il expire à 3 heures de l'après-midi.

Autopsie cadavérique, 18 heures après la mort.

1° *Habit. extérieure.*—Pas d'infiltration notable des membres ; visage violacé ; lèvres et oreilles livides.

2° *Organ. respirat. et circulat.* — Sérosité claire et citrine dans les deux côtés de la poitrine. — Des brides cellulo-fibreuses unissent les poumons à la plèvre costale : les intervalles qui les séparent contiennent de la sérosité (elles sont plus fortes à droite).

Les poumons sont rouges, comme ecchymosés à leur bord antérieur.

Le poumon gauche présente à sa surface quelques reliefs légers (il y a des adhérences anciennes dans la scissure interlobaire) ; il est engoué, coriace, comme *carnifié*. Les bronches sont rouges, livides.

Le poumon droit est moins engoué que le gauche.

Vers la pointe du cœur, existe une plaque *pseudo-membraneuse*, d'où part une longue bride qui va au péricarde pariétal. — La cavité du péricarde contient trois cuillerées d'une sérosité transparente.

Le cœur a un volume presque double de l'état normal. Il est gorgé de sang ; sa pointe est fortement tournée à gauche. (L'oreillette droite présente à sa surface des plaques analogues à celles de la pointe : il en est de même de l'origine de l'aorte.)

Lavé et vidé, le cœur conserve un volume d'un bon tiers plus considérable qu'à l'état normal : il est généralement hypertrophié.

Poids du cœur, vidé et lavé	430 gram.

Le ventricule droit est d'un bon quart plus volumineux que le gauche. Ses parois sont hypertrophiées; sa substance est ferme.

Epaisseur de ses parois	3 à 3 lig. 1/2

L'orifice auriculo-ventriculaire est vaste, dilaté. La valvule tricuspide est un peu épaissie.

L'oreillette droite est un peu épaissie, ce qui tient en partie aux fausses membranes denses et résistantes dont elle est tapissée.

Les valvules aortiques peuvent fermer l'orifice auquel elles sont adaptées. Elles sont néanmoins épaissies, fibro-cartilagineuses, rigides et moins mobiles qu'à l'état normal.

Circonférence de l'orifice aortique, sensiblement rétréci	2 p. 2 lig. 1/2
— de l'orifice de l'artère pulmonaire	3 p.

Les valvules de ce dernier orifice sont très minces.

La valvule mitrale est considérablement *hypertrophiée*. Les tendons valvulaires sont triplés de grosseur, et transformés en tissu fibro-cartilagineux. — Une des colonnes charnues présente la même transformation. Une section de cette colonne montre que la substance musculaire est entourée d'une coque fibro-cartilagineuse.

Le bord adhérent de l'orifice auriculo-ventriculaire gauche est *froncé*. Cet orifice offrait encore un assez libre passage à la colonne sanguine. Vers la base de la valvule bicuspide, on observe diverses saillies, divers reliefs, arrondis ou alongés en cylindres, de nature fibro-cartilagineuse. Cette valvule et l'origine de l'aorte présentent une rougeur par plaques, sans arborisation. Cette rougeur existe à un plus haut degré dans l'artère pulmonaire. — L'intérieur des cavités droites est moins rouge que celui des gauches.

La membrane interne est épaissie et facile à enlever par lambeaux.

Le ventricule gauche est dilaté dans la même proportion que le droit.

Les artères qui naissent de la crosse de l'aorte ont la teinte rouge de l'origine de cette artère. Un peu d'épaississement aux éperons situés à l'origine de ces artères.

Induration et cartilaginisation en divers points de l'aorte pectorale.

OBSERVATION 65e.

Homme de 60 ans. — Toux, oppression, palpitations, bruit de soufflet du cœur ; hydropisies passives. — Mort environ un an après les premiers accidens. — Epaississement hypertrophique, et induration fibro-cartilagineuse des valvules auriculo-ventriculaires, avec traces d'ancienne péricardite; peu de déformation des valvules, et point de rétrécissement des orifices. — Hypertrophie simple du ventricule gauche; hypertrophie *concentrique* du droit.

Un ancien soldat, aujourd'hui ébéniste, âgé de 60 ans, d'une assez forte constitution, fut reçu dans le service clinique (n° 16, salle Saint-Jean-de-Dieu), le 26 octobre 1833.

Cet homme a depuis un an l'haleine courte, il se plaint depuis cette époque d'oppression et de battemens de cœur, avec toux fréquente. Il dit avoir été depuis long-temps *enflé*, mais que cette enflure était peu considérable, et qu'elle passait et revenait à plusieurs reprises. Sa vie a été employée à des travaux pénibles et fatigans. Sa face est d'une couleur pâle-jaunâtre ou feuille-morte, bouffie ; toute la peau est flasque et blafarde, et les membres s'infiltrent lorsque le malade se lève ; lèvres et mains d'un pâle violacé, paupières très gonflées.

On trouve dans la région précordiale une matité qui a une étendue de 2 pouc. verticalement et de 2 pouc. et demi transversalement. On distingue à l'auscultation un léger bruit de souffle pendant le premier battement (1).

---

(1) Ce bruit de soufflet, très distinct pour une oreille exercée, était néanmoins

Le pouls donne 93 puls. : il est étroit et serré; mouvement de fluctuation dans les veines jugulaires, qui sont gonflées. La peau est froide. Respiration bonne en avant, un peu plus obscure en arrière. Il existe des accès de suffocation de temps en temps avec sentiment de constriction à la partie supérieure de la poitrine. Le malade parle d'une voix entrecoupée. Peu de sommeil.

Langue pâle; urines rares.

Le malade ne s'inquiète nullement de son état.

Diagnostic. — *Induration et épaississement des valvules; hypertrophie du cœur.*

Prescription. — *Till. orang.; jul.* 18 *goutt. teint. digit.; eau vin. suc.; bouill. et potag.*

28 et 29. Crachats sanguinolens; pouls petit, irrégulier, offrant quelques intermittences ; la pointe du cœur se fait sentir dans une étendue de 1 pouc. 1/2 carré, elle paraît mousse et arrondie. — Un léger bruit de souffle et de scie se mêle au claquement valvulaire (les personnes peu habituées encore à l'auscultation ont de la peine à saisir le bruit de soufflé ou de scie).

Mort le 30 à 4 heures du matin.

Autopsie cadavérique, 19 heures après la mort.

1° *Habit. extér.* — Infiltration médiocre des membres inférieurs ; le scrotum ne contient pas de sérosité (le péritoine contient une pinte et demie à deux pintes de sérosité roussâtre et limpide).

2° *Org. respir. et circulat.* — Le côté droit du thorax contient une demi-pinte de sérosité; il n'existe aucune adhérence au poumon droit; on trouve au contraire des adhérences celluleuses bien organisées vers le sommet et la face externe du poumon gauche.

---

assez obscur et sourd. Un élève n'ayant pu le reconnaître au premier examen, je l'engageai à ausculter comparativement les bruits du cœur d'un sujet bien portant. Cette expérience réussit parfaitement. Après l'avoir faite, il distingua nettement le bruit de soufflet que j'avais constaté chez ce malade.

Le cœur est situé presque transversalement (l'oreillette droite est tout-à-fait à droite et en bas); il est recouvert à gauche, dans le tiers de son étendue, par une lame mince du poumon correspondant, dont la base adhère au péricarde par un tissu cellulo-fibreux. Le tissu cellulaire placé en dehors du péricarde est légèrement infiltré. Ce sac fibreux contient 4 à 5 cuillerées d'un liquide roussâtre, mêlé de quelques flocons albumineux. On trouve sur le bord externe de chaque ventricule des plaques laiteuses : sur le ventricule droit, il en existe une de la largeur d'une pièce de vingt sous.

Le poids du cœur et de ses caillots est de 556 grammes. (Le poids du cœur, bien lavé et complètement vidé de ses caillots, est de 453 grammes, ce qui porte à 103 grammes la quantité de sang contenue dans les cavités du cœur.)

La forme de cet organe est arrondie, globuleuse. Le ventricule gauche offre surtout cette forme et constitue la moitié d'une sphère.

Le diamètre transversal du cœur est de 4 pouc. 6 lig., son diamètre vertical est de 3 pouc. 6 lignes, son diamètre antéro-postérieur, de 2 pouc. 2 lig.; sa circonférence, de 7 pouc. 1 lig.

Le ventricule droit, qui semble n'être qu'un appendice du gauche, offre une cavité peu profonde, qui ne contient guère que le *pouce :* la paroi, dont l'épaisseur est à peu près la même partout, est de 3 lig. et demie.

L'orifice ventriculo-pulmonaire, parfaitement libre, a 3 pouc. 4 lig. et demie de circonférence. La valvule de cet orifice est souple et flexible. L'orifice auriculo-ventriculaire est sensiblement dilaté : sa circonférence a 5 pouc. 4 lig. Les lames valvulaires sont légèrement épaissies, surtout à leur extrémité, où leur tissu est fibro-cartilagineux. La valvule est d'ailleurs bien conformée et mobile.

La membrane interne est d'une nuance rouge-jaunâtre, plus foncée que dans l'état naturel.

L'oreillette droite a une cavité au moins double du ventricule correspondant, elle n'est pas d'ailleurs hypertrophiée notablement.

La capacité du ventricule gauche est d'un bon tiers plus considérable que celle du droit ; l'épaisseur de ses parois est de 8 lig. et demie à 9 lig. ; elle diminue de la base à la pointe, où elle n'est que de 5 lig. à 5 lig. et demie.

La circonférence de l'orifice de l'aorte est de 2 pouc. 9 lig. Les valvules aortiques sont un peu épaissies, mais nullement déformées, et ferment complètement l'orifice qui est libre. L'origine de l'aorte est hérissée de lames jaunes, les unes calcaires, les autres cartilagineuses : dans ces points, la membrane interne se rompt comme une coquille d'œuf. Les lames calcaires atteignent la membrane interne dans toute son épaisseur, et ont envahi en partie la membrane jaune sous-jacente; la portion de ce vaisseau ainsi altérée est légèrement colorée en rose.

La capacité de l'oreillette gauche est à peu près égale à celle de la droite ; ses parois sont généralement épaissies (elles ont 2 lig. et quart d'épaisseur). La membrane interne est notablement épaissie, et offre un aspect mat et terne qui n'est pas normal.

La circonférence de l'orifice auriculo-ventriculaire gauche est de 4 pouc. 3 lignes. La valvule mitrale est généralement épaissie, et, dans plusieurs points, changée en fibro-cartilage, surtout dans le voisinage de l'orifice aortique ; d'ailleurs, elle n'est pas sensiblement déformée : les tendons de son bord libre sont très multipliés et très résistans.

L'altération crétacée de l'aorte se continue dans les artères coronaires où elle n'occupe que les deux tiers de la circonférence de ces vaisseaux : de là, une sorte de contraste entre la portion altérée et la portion saine, qui offre des rides et des enfoncemens.

Une quantité assez notable de sang est emprisonnée en-

tre les piliers du ventricule gauche : il paraît anciennement concrété et ressemble à *du boudin*. La substance musculaire est ferme et d'un assez beau rouge.

OBSERVATION 66e.

Homme de 69 ans.— A la suite d'un rhume négligé, symptômes d'un obstacle à la circulation à travers les cavités du cœur. — Palpitations, congestions veineuses, et collections séreuses passives. — Bruits du cœur secs, forts, analogues au claquement de soupapes de parchemin. — Mort dix jours après l'entrée, quinze mois après le rhume négligé. — Epaississement et fibro-cartilaginisation des valvules bicuspide, tricuspide et aortiques; INSUFFISANCE de la valvule tricuspide. — Dilatation des cavités du cœur et de ses orifices; hypertrophie des parois. — Etat cartilagineux, calcaire ou terreux, des parois de l'aorte, etc.

Un peintre en bâtimens, âgé de 69 ans, d'une assez forte constitution, fut admis à la Clinique (n° 13, salle St-Jean-de-Dieu), le 15 juillet 1834. Depuis une trentaine d'années, il était sujet à s'enrhumer de temps en temps, et jouissait d'ailleurs d'une bonne santé. Depuis quinze mois, à la suite d'un *rhume négligé*, il éprouve de l'oppression, de l'étouffement, qui ne lui permettent plus de travailler. Depuis cinq mois surtout, les attaques d'*asthme*, dit-il, sont si fréquentes, qu'elles ne lui laissent de repos, ni jour ni nuit, malgré une saignée qui lui a été pratiquée deux mois avant son entrée; il y a une huitaine de jours que les jambes se sont enflées. Il ne se plaint point de palpitations de cœur, et il a conservé de l'appétit jusqu'à ces derniers temps; mais l'étouffement augmente après les repas.

Examiné avec soin, le lendemain de son entrée à la Clinique, il nous offrit l'état suivant :

Visage anxié, froid; lèvres violettes ou bleuâtres; yeux largement ouverts, un peu égarés; veines jugulaires distendues et comme variqueuses; on voit aussi ramper sous la peau de la poitrine et de l'abdomen des veines d'un volume très considérable et qui s'anastomosent avec celles des

membres ; infiltration des membres inférieurs et du scrotum. Le malade reste constamment assis dans son lit pour respirer un peu plus librement.

La matité de la région précordiale était de 4 pouces verticalement et de 5 pouces 2 lignes transversalement.

L'impulsion du cœur était médiocre, mais elle se faisait sentir dans une très grande étendue, et la main reconnaissait aisément que la masse de l'organe était considérablement augmentée. On distinguait aussi un frémissement vibratoire assez prononcé dans la région des cavités gauches.

Les battemens du cœur étaient irréguliers, intermittens, très fréquens (160 par minute), et tumultueux.

Le tumulte des battemens du cœur rendait l'analyse des bruits de cet organe assez difficile. Ces bruits étaient tous les deux plus secs, plus âpres qu'à l'état normal ; pendant la systole particulièrement, on distinguait un bruit de frottement ou de froissement, comme si les valvules eussent été *parcheminées ;* point de véritable bruit de soufflet. Le maximum du bruit de froissement de parchemin existait dans la région des orifices gauches.

La région précordiale présentait une légère voussure ; elle était faiblement soulevée par les battemens irréguliers et tumultueux du cœur.

Pouls irrégulier, intermittent, à 160, vibrant. Il n'y a ni bruit de soufflet, ni frémissement vibratoire dans les grosses artères.

Orthopnée ; toux, suivie de crachats muqueux. Matité et absence de la respiration vésiculaire dans toute la moitié inférieure du côté gauche, avec léger chevrottement de la voix. Dans le tiers inférieur de la partie postérieure de ce même côté, la respiration était brusque, soufflante, accompagnée d'un râle muqueux assez fin ; matité et *égophonie* très manifeste. En arrière, à droite, râle muqueux ou sous-crépitant, matité et retentissement de la voix

moindres qu'à gauche. La matité persiste dans le décubitus sur le ventre.

Les fonctions digestives ne sont pas notablement troublées ; le malade dit être constipé.

Le foie descend au-dessous du rebord cartilagineux des côtes.

L'anxiété est si grande, que le malade ne goûte presque aucun moment de sommeil.

Diagnostic. — *Induration et épaississement des valvules gauches du cœur avec hypertrophie et dilatation de cet organe, œdème des poumons, etc.*

Prescription. — *Boissons béch.; looch avec poud. digit.* x *grains;* 3 *bouill.; potag.*

Les jours suivans, le pouls se ralentit, se régularise, se développe et devient plus évidemment vibrant (le 19, on ne comptait que 96 puls. à la minute); le claquement de parchemin et le frémissement cataire persistent (*on donne quelques pilules d'opium* pour procurer un peu de sommeil au malade.)

Cependant la dyspnée et l'anxiété deviennent extrêmes (1) et le malade meurt, le 24 à 10 heures du soir (le 10e jour après son entrée).

Autopsie cadavérique, 11 heures après la mort.

1° *Habit. extér.* — Teinte livide ou violette du visage et du cuir chevelu. De gros troncs veineux sillonnent la poitrine et l'abdomen, et font communiquer les veines sous-cutanées des membres supérieurs avec celles des membres inférieurs. Ces derniers sont le siége d'un engorgement sanguin très prononcé, mais ne sont plus infiltrés. — Gonflement et distension des veines jugulaires.

2° *Org. respirat. et circulat.* — Sérosité jaunâtre, assez

(1) On observait, pendant les mouvemens d'inspiration, une dépression très notable dans les cinquième et sixième espaces intercostaux du côté gauche.

abondante, à la partie inférieure du côté gauche de la poitrine. — Le poumon droit offre de nombreuses adhérences organisées, surtout dans ses scissures : il est assez léger et crépitant. Il est imbibé d'une grande quantité de sérosité qui ruisselle par la pression à la surface des incisions pratiquées dans son tissu. Sa partie inférieure est le siége d'un engorgement plus sanguin que séreux. — Le poumon gauche, comprimé par l'épanchement séreux, est de moitié moins volumineux que le droit : il est flasque, crépite assez, et contient moins de sérosité que le droit.

La membrane muqueuse bronchique, recouverte de mucosités, offre une teinte d'un rouge violet qui contraste avec la couleur blanc-jaunâtre de la membrane interne des divisions de l'artère pulmonaire.

Le cœur est refoulé en haut, en dehors et en arrière. La portion non recouverte par les poumons a 4 pouc. 2 lig. verticalement et 5 pouc. 2 lig. transversalement. Il est situé transversalement, et sa pointe est arrondie, mousse, effacée. Tous les vaisseaux veineux qui vont se dégorger dans les oreillettes sont remplis d'une grande quantité de sang. Le péricarde forme un sac pouvant contenir la tête d'un fœtus : on trouve dans sa cavité une cuillerée de sérosité sanguinolente.

Le cœur, avant d'avoir été vidé, pèse, avec l'origine des gros vaisseaux	812 gram.
Diamètre transversal	7 p.
— vertical	5 p. 1 lig.
Circonférence	12 p.

On voit à la surface antérieure du cœur, sur les deux ventricules, des taches d'un blanc laiteux ou mat, vraies fausses membranes qui se détachent facilement : au-dessous le péricarde est intact. Quelques taches semblables existent extérieurement à l'origine de l'aorte, dont le contour présente une belle injection pointillée; vers l'union des ventricules et des oreillettes en arrière, on rencontre aussi quel-

ques plaques de même nature que les précédentes. Le sang contenu dans les quatre cavités est noir, semblable à la gelée de groseilles ; en quelques points, il est recouvert d'une espèce de *couenne*.

Poids du cœur, vidé, lavé, avec l'origine des gros vaisseaux	500 gram.

Le ventricule droit est d'un tiers plus grand qu'à l'état normal.

Epaisseur de ses parois	3 lig.
Circonférence de l'orifice de l'artère pulmonaire	3 p. 6 lig.

Les valvules de cette artère sont saines.

L'oreillette droite est dilatée en proportion du ventricule correspondant.

L'orifice auriculo-ventriculaire droit est énorme	5 p. 9 lig.

La valvule tricuspide, très développée, est épaissie, comme fongueuse, et présente vers sa pointe une induration fibro-cartilagineuse : elle ne peut pas fermer complètement l'orifice auquel elle est adaptée.

Hauteur de la valvule	5 lig.

Les valvules sigmoïdes de l'aorte ferment l'orifice aortique assez exactement pour qu'un liquide versé dans l'aorte ne pénètre pas dans le ventricule gauche. Elles présentent dans leur épaisseur, à leur base et à leur sommet, des plaques jaunâtres, fibro-cartilagineuses ; elles sont plus épaisses qu'à l'état normal.

Circonférence de l'orifice aortique	3 p.

Des incrustations calcaires ou fibro-cartilagineuses occupent également l'origine de l'aorte, d'où elles s'étendent dans le reste de ce vaisseau : sa surface est inégale, raboteuse, et l'épaisseur de ses parois est augmentée ; des fron-

cemens et des reliefs plus ou moins marqués se rencontrent en différens points de la surface interne de cette artère.

Le ventricule gauche, plus dilaté que le droit, pourrait contenir un œuf de canne.

Ses parois ont 8 lig. d'épaisseur à la partie moyenne.

Les colonnes qui s'insèrent à la valvule bicuspide sont très fortes ; leurs tendons sont également hypertrophiés, et les deux lames de la valvule sont très épaisses à la base (elles ont le double ou le triple de l'épaisseur normale).

L'oreillette communique assez librement avec le ventricule gauche.

Du côté de l'oreillette, chaque lame de la valvule présente des concrétions fibro-cartilagineuses qui font saillie sous la membrane interne. Vers l'insertion des tendons, cette membrane interne est rouge, comme fongueuse.

La membrane interne de l'oreillette gauche est légèrement ridée.

Circonférence de l'orifice auriculo-ventriculaire gauche	4 p. 1 lig.

Les deux lames valvulaires ont paru pouvoir fermer l'orifice.

La substance du cœur est un peu plus foncée en couleur qu'à l'état normal. Sa consistance est médiocre.

3° *Org. digest. et annex.* — Point de sérosité dans l'abdomen.

L'estomac et les intestins n'offrent rien de remarquable à l'extérieur.

Le foie est ratatiné, ridé ; son volume est un peu au-dessous de l'état normal. — Les granulations rouges sont effacées par les jaunes. — Il y a une grande quantité de sang dans la veine-porte.

La vésicule contient une médiocre quantité de bile, un peu foncée en couleur. — La vessie est à l'état normal.

4° *Org. de l'innervat.* — Le cerveau, peu volumineux,

est abreuvé d'une abondante sérosité : il semble y avoir macéré. Les mailles de la pie-mère sont infiltrées de ce liquide, qui baigne encore le fond des circonvolutions quand on a enlevé les méninges. — La substance cérébrale est un peu molle.

Les artères de la base du crâne sont *ossifiées*.

OBSERVATION 67e.

Femme de 72 ans. — Oppression, palpitations, étouffement, irrégularité et intermittence du pouls; bruit de froissement de parchemin, sans véritable bruit de soufflet, pendant les battemens du cœur. — Epaississement, induration des valvules tricuspide, bicuspide et aortiques, sans rétrécissement des orifices. — Epaississement de la membrane interne du ventricule gauche, ecchymoses, etc.

Durand (Claude-Françoise), âgée de 72 ans, d'une assez forte constitution, mère de quatre enfans, fut admise à la clinique, le 2 août 1834. Née de parens *asthmatiques*, elle était depuis long-temps elle-même habituellement oppressée et sujette à des palpitations. Toutefois, elle n'avait cessé complètement de travailler que depuis trois mois.

Au moment de son entrée, les membres inférieurs étaient très légèrement infiltrés et l'abdomen distendu par une médiocre quantité de sérosité. La malade, assise dans son lit, ne respirait qu'avec une extrême difficulté ; l'anhélation, l'étouffement auquel elle était en proie ne lui laissait goûter aucun moment de sommeil.

Visage jaunâtre, terreux, fatigué; léger gonflement des veines jugulaires.

Pouls irrégulier, intermittent, un peu dur et vibrant, mais peu développé. Les battemens des carotides sont visibles dans une certaine étendue, mais ne sont point accompagnés de frémissement cataire.

Matité, absence de respiration et *chevrottement* de la voix, à la partie inférieure du côté gauche de la poitrine.

La matité de la région précordiale se confond en dehors

avec celle de la région externe de la poitrine. La main appliquée sur la région précordiale sent à peine les battemens du cœur : ils sont tumultueux, irréguliers, intermittens, très fréquens (148 à 152 par minute). On ne sent pas distinctement de frémissement vibratoire.

Les bruits du cœur sont secs, accompagnés d'un bruit analogue à celui d'un froissement de parchemin ; pas de bruit de soufflet bien caractérisé. Dans la région des cavités droites, les bruits sont plus obscurs, moins secs que dans celle des cavités gauches.

Diagnostic. — *Induration des valvules, sans rétrécissement bien notable — Hypertrophie du cœur. — Hydrothorax.*

Malgré l'emploi de la digitale et des autres moyens indiqués en pareil cas, la malade succomba le 23e jour de son entrée (25 août).

Autopsie cadavérique, 24 heures après la mort.

1° *Habit. extér.* — Les membres ne sont pas infiltrés. Etat de marasme assez prononcé.

2° *Org. respir. et circul.* — La cavité gauche de la poitrine contient une sérosité mêlée d'une grande quantité de sang. Les poumons sont gorgés de sang et de sérosité.

Le péricarde adhérait à gauche avec la plèvre pulmonaire correspondante. Il contenait une très petite quantité de sérosité. Les cavités du cœur sont distendues par une énorme quantité de sang coagulé, analogue à de la gelée de groseilles. Débarrassé de ses caillots, le cœur est d'un bon quart plus volumineux qu'à l'état normal.

Les trois lames de la valvule bicuspide sont épaissies, fibro-cartilagineuses : leur surface est inégale et *chagrinée*. Comme l'orifice auriculo-ventriculaire droit est dilaté, la valvule bicuspide nous a paru trop étroite pour pouvoir le fermer bien complètement.

Les valvules aortiques sont épaissies, incrustées de plaques calcaires, mais encore assez flexibles, et elles peuvent fermer exactement l'orifice qu'elles bordent. Les deux

lames de la valvule bicuspide sont également épaissies et incrustées de plaques calcaires : cette valvule n'est pas d'ailleurs notablement déformée, et malgré son épaississement, elle peut jouer assez librement. L'orifice auriculo-ventriculaire gauche n'est pas notablement rétréci. La surface interne du ventricule gauche, surtout vers l'orifice aortique, est rouge et comme ecchymosée; en quelques points, elle offre un aspect laiteux; et là, son épaisseur est double de celle de l'état normal. Au-dessous des lambeaux de cette membrane, existe en certains points une véritable infiltration-sanguine.

Les parois ventriculaires sont un peu épaissies; leur tissu brunâtre se déchire avec facilité; les cavités ventriculaires sont un peu dilatées.

Les artères coronaires transformées en tissu osseux, pétrifiées, ressemblent à des branches de corail.

L'aorte, dans toute son étendue, est parsemée de plaques calcaires, analogues à des coquilles d'œuf; ses parois épaissies, hypertrophiées, crient sous l'instrument qui les divise. Autour de certaines plaques, qui semblent avoir été en contact immédiat avec le sang, on observe des rides, des dépressions, des froncemens, qui ressemblent à des espèces de *cicatrices*. La membrane interne offre une teinte d'un léger jaune nankin.

L'artère pulmonaire est exempte des altérations que présentait l'aorte.

Tout le système veineux en général est gorgé de sang : de là une teinte rouge très foncée de la membrane muqueuse gastro-intestinale, etc.

§ II. Observations d'épaississement et d'induration des valvules du cœur, avec rétrécissement considérable des orifices du cœur.

1° *Rétrécissement de l'orifice auriculo-ventriculaire gauche, par induration et épaississement de la valvule bicuspide* (1).

OBSERVATION 68e.

Fille de 18 à 20 ans, ayant le rachis dévié. — A la suite de douleur dans la région précordiale, symptômes d'un obstacle à la circulation à travers les cavités du cœur; bruit de soufflet. — Mort long-temps après le début des premiers accidens. — Induration fibro-cartilagineuse de la valvule bicuspide, avec rétrécissement de l'orifice auriculo-ventriculaire gauche; dilatation et hypertrophie des oreillettes.— Hypertrophie et dilatation du ventricule droit. — Masse de coagulum encore récent dans les cavités droites.

Une jeune fille de 18 à 20 ans, ayant le rachis dévié et la poitrine très étroite, fut reçue à la clinique, le 16 ou 17 octobre 1831. Depuis long-temps déjà, elle éprouvait une dyspnée considérable et des palpitations, symptômes qui avaient été *précédés de douleur dans la région précordiale.* Elle était, pour ainsi dire, à l'agonie, au moment où je la fis admettre à l'hôpital. Les extrémités étaient froides, violettes, infiltrées; le visage bouffi, les lèvres d'un violet tellement foncé qu'il approchait du noir; l'anxiété et l'étouffement étaient extrêmes; elle était dans un état de jactitation continuelle et cherchait vainement une position qui rendît sa respiration plus libre; le pouls était si petit, qu'on le sentait à peine.

Les battemens du cœur étaient tumultueux et accompagnés d'un bruit de soufflet très marqué. Bien que l'agitation perpétuelle ne m'eût permis qu'un examen peu appro-

---

(1) De tous les orifices du cœur, l'orifice auriculo-ventriculaire gauche est, d'après mes observations, celui qui est le plus souvent le siége de la lésion que nous étudions. Vient ensuite l'orifice aortique. Les orifices droits se rétrécissent beaucoup plus rarement que les gauches.

fondi de cette malheureuse, j'annonçai l'existence d'un rétrécissement de l'un des orifices du cœur, avec dilatation et hypertrophie de cet organe.

Je fis pratiquer deux petites saignées, qui ne procurèrent qu'un soulagement passager, et n'eurent d'autre effet que de retarder un peu le moment fatal. La malade succomba le 3e jour après son entrée, ayant fait des efforts pour se lever, comme si elle eût voulu fuir l'étouffement qui la torturait, et chercher l'air qui lui échappait à chaque instant.

Autopsie cadavérique, 22 heures après la mort.

Congestion veineuse générale ; sérosité dans les membres, l'abdomen, le thorax et le crâne. Poumons sains, seulement un peu *œdémateux*.

Le cœur, non vidé du sang qu'il contient, est double du poing du sujet. L'oreillette droite est énormément distendue par des caillots de sang, ressemblant à de la gelée de groseilles foncée en couleur (l'oreillette, avant d'être vidée, avait le volume d'un œuf d'autruche). Ces caillots s'étaient sans doute en partie formés dans les derniers instans de la vie. Les autres cavités du cœur contenaient aussi des caillots, mais en moindre quantité.

Déjà le chef de clinique (M. Genest) avait ouvert le cœur, et n'avait point trouvé le rétrécissement diagnostiqué. Ayant voulu examiner moi-même plus en détail le cœur, je ne tardai pas à rencontrer un rétrécissement de l'orifice auriculo-ventriculaire gauche, que je montrai aux élèves présens. Cet orifice, par suite de l'épaississement et de l'induration de la valvule, qui était en même temps déformée, figurait une boutonnière ou une sorte de glotte recevant difficilement le bout du petit doigt. L'induration était fibro-cartilagineuse, sans traces d'ossification.

L'artère pulmonaire et l'aorte étaient, à l'intérieur, d'un rouge assez vif, saines du reste (nulle décomposition du

cadavre, nulle imbibition ailleurs, en sorte que cette rougeur paraissait n'être point *cadavérique*).

Les deux oreillettes, considérablement *hypertrophiées*, avaient des colonnes charnues comparables aux faisceaux des ventricules. La gauche était moins dilatée que la droite. Le ventricule droit était dilaté et hypertrophié au point de ne pas différer notablement d'épaisseur avec le ventricule gauche, qui n'offrait aucune lésion sensible : tissu du cœur ferme et assez vermeil.

Le foie, volumineux, dur, dense, était abreuvé de sang (en quelques points, il existait réellement une sorte d'apoplexie hépatique).

Congestion veineuse de la membrane muqueuse gastro-intestinale; ramollissement de la muqueuse gastrique; développement des follicules *discrets* et agminés de l'intestin grêle en plusieurs parties (quelques plaques tendaient même à l'ulcération, et la membrane muqueuse se détachait avec facilité de la membrane sous-jacente).

Matrice d'une petitesse extrême, et comme *rudimentaire*.

Bonne consistance du cerveau. Sérosité en médiocre quantité dans les ventricules.

OBSERVATION 69e.

Fille de 19 ans. — A la suite d'une fluxion de poitrine, palpitations, étouffement, bruit de soufflet sibilant du cœur; impulsion de cet organe très forte et très étendue; frémissement vibratoire ou cataire. — Pleuro-pneumonie aiguë, intercurrente. — Mort trois ans environ après le début de l'affection du cœur. — Epaississement des valvules bicuspide, tricuspide et aortiques; rétrécissement considérable de l'orifice auriculo-ventriculaire gauche; taches jaunâtres sur la membrane interne de l'oreillette gauche, sur celle de l'artère pulmonaire et de l'aorte. — Hypertrophie et dilatation du cœur en général, et surtout du ventricule droit, etc.

Louise Poitevin, âgée de 19 ans, couturière, d'une constitution grêle et délicate, nerveuse, cheveux châtains, fut admise dans le service clinique, le 20 novembre 1832. Elle avait été réglée à 16 ans. Sujette aux *flueurs blanches*,

elle dit n'avoir jamais joui d'une santé parfaite. Ses père et mère vivent encore et se portent bien. — A l'âge de 15 ans, elle fut placée à la campagne, chez un médecin. Elle frottait l'appartement, tirait une grande quantité d'eau, ce qui la fatiguait extrêmement. Il y a trois ans, elle fut atteinte d'une pleuro-pneumonie gauche, pour laquelle elle fut admise à l'hôpital de la Pitié (service de M. Serres). C'est à la suite de cette maladie que sont survenues des palpitations et de l'oppression. Il y a deux ans et demi qu'elle fut reçue à l'hôpital Necker pour cette dernière maladie. (*On lui fit une application de sangsues pour rappeler ses règles qui étaient arrêtées, et on lui recommanda le repos.*)

A l'entrée de la malade, nous observâmes l'état suivant : teint pâle, lèvres un peu violacées, visage fatigué, exprimant l'anxiété ; attitude demi-assise dans le lit pour respirer plus facilement. La température de la peau est de 37°.

Point de notable infiltration ; oppression continuelle (28 inspirations par minute) ; pouls petit, offrant quelques irrégularités, vibrant, à 60 par minute.

La poitrine résonne bien partout, si ce n'est dans la région précordiale ; la respiration s'entend aussi partout.

Les battemens du cœur sont très forts et très étendus : cet organe vient frapper dans toute sa largeur la main appliquée sur la région précordiale (celle-ci rend un son mat partout où se fait sentir l'impulsion du cœur). Au niveau de la 6e côte, existe un frémissement cataire très prononcé et isochrone à la contraction ventriculaire. Dans la région des cavités gauches, on entend un bruit de scie ou de râpe très sec, prolongé, filé en quelque sorte, et se terminant par un roucoulement ou sifflement dont le maximum d'intensité existe au niveau de la 4e côte, un peu en dehors du sein, mais que l'on distingue aussi parfaitement vers la pointe de l'omoplate gauche. Ce bruit de scie filé et sibilant remplace le double bruit normal du cœur.

Sur le trajet des carotides, on entend un bruit de soufflet à double courant.

Les fonctions digestives ne sont pas notablement dérangées.

Diagnostic. — *Induration des valvules gauches du cœur, avec rétrécissement d'un orifice. — Hypertrophie générale du cœur avec dilatation.*

Nous essayâmes, chez cette malade, l'hydriodate de potasse, vanté comme propre à combattre l'hypertrophie du cœur (on commença par la dose d'un quart de grain); douze sangsues furent appliquées sur la région du cœur.

10 décembre. L'état de la malade avait changé. Le pouls était à 56, toujours petit, quoique vibrant, un peu irrégulier. L'exploration des battemens et des bruits du cœur, répétée chaque jour, fournit constamment les résultats signalés plus haut.

Les jours suivans, le pouls s'accélère (le 20, il s'élève à 120 par minute).

22. L'oppression est telle, que la malade ne peut dormir; le pouls est à 130, petit, comme *sautillant;* visage altéré; langue sèche (*suppression de l'hydriodate de potasse, que l'on donnait à la dose d'un demi-grain dans une potion gommeuse*).

25. Les règles qui avaient paru, il y a 15 jours, sont revenues de nouveau.

26. L'oppression est un peu moindre; il existe un peu de sang dans les crachats. La malade, couchée sur le côté droit, ne veut pas qu'on la dérange pour l'examiner. (*Une saignée de 2 palettes et demie.*)

2 janvier 1833. La malade se trouve mieux. L'oppression a diminué, et il y a un peu de sommeil.

20. Les règles coulent en très grande abondance, et cette énorme perte de sang a été accompagnée d'un saignement de nez considérable. Disposition aux lypothymies, pâleur extrême. Cependant les battemens du cœur sont toujours très forts.

La malade se plaint d'une vive douleur dans le côté droit, ce qui nous détermine à examiner de nouveau la poitrine avec tout le soin convenable. On constate un défaut de résonnance et du râle crépitant des deux côtés, mais surtout à droite. On diagnostique une pleuro-pneumonie intercurrente.

La malade refuse avec obstination toute médication *active*, et spécialement les saignées (elle attribue aux premières sangsues qui lui ont été appliquées, il y a quelques années, tous ses maux ultérieurs). En conséquence, on se borne *à l'application d'un vésicatoire, de cataplasmes émolliens, secondés par les boissons adoucissantes et un looch blanc.*

29. Étouffement, anxiété extrême ; yeux presque éteints ; battemens du cœur *très forts, violens.* La malade expire à une heure après midi.

Autopsie cadavérique, 20 heures après la mort.

1° *Habit. extér.* —Rigidité cadavérique ; demi-marasme. Infiltration des pieds et autour des malléoles. Lèvres un peu violettes ; pâleur générale.

2° *Organ. respirat. et circul.*—Environ un demi-verre de sérosité dans le côté droit de la poitrine. Des fausses membranes minces, granulées, à demi organisées, quoique récentes, recouvrent le lobe inférieur du poumon droit. Au-dessous d'elles, existe une belle injection arborisée. Le lobe qu'elles recouvrent est dans un état d'hépatisation rouge et grise : son tissu est grenu, facile à déchirer, abreuvé de sang, de pus et de sérosité. Des masses de lobules ainsi hépatisées sont séparées les uns des autres par des colonnes d'intersection où le tissu pulmonaire jouit de toute son intégrité (il est d'un blanc-grisâtre, crépitant, élastique, souple). Ces portions contrastent à l'intérieur et à l'extérieur avec les masses hépatisées, qui, sous le rapport de la rougeur, de l'injection et de l'infiltration sanguine, représentent, en quelques points, des masses de

tissu cellulaire frappées de phlegmon. — La membrane muqueuse des bronches droites est très injectée et d'un rouge assez vif. — La partie inférieure du lobe inférieur du poumon gauche est en hépatisation grise (la pression en fait ruisseler du véritable pus). — Une hépatisation moins avancée existe au sommet du même poumon (le liquide qu'on en exprime par la pression offre une teinte jaunâtre ou rouillée). Malgré cet état d'hépatisation, les deux poumons jetés en masse dans un vase rempli d'eau, surnagent.

Le péricarde contient une médiocre quantité de sérosité jaune. Le cœur, très volumineux, est placé presque transversalement dans le côté gauche de la poitrine. Sa pointe regarde le bord supérieur du cartilage de la 6e côte. L'oreillette gauche répond au second espace intercostal. La face antérieure du cœur est presque entièrement à découvert (le poumon gauche recouvre seulement une partie des cavités gauches). La portion non recouverte par les poumons offre une étendue à peu près égale à celle de la paume de la main et appartient presque exclusivement au ventricule droit hypertrophié et dilaté.

Avant d'avoir été vidé de ses caillots, le cœur pèse	1 liv. 2 onc.
Vidé et lavé, il pèse	12 onc.

Dimensions du cœur encore plein de sang :

Diamètre vertical	4 pouc. 7 lig.
— transversal	4 pouc. 2 lig.
— antéro-postérieur	3 pouc. 2 lig.
Circonférence à la base	10 pouc. 6 lig.

Les cavités droites contiennent une grande quantité de sang coagulé (la masse des caillots, qui sont noirs et récens, égale le volume d'un œuf).

La cavité du ventricule droit pourrait contenir un gros œuf : elle dépasse d'un quart celle du gauche (celui-ci semble ne former qu'un appendice du droit). Les colonnes

charnues sont épaisses, hypertrophiées, très multipliées; leur tissu est ferme et vermeil.

L'oreillette droite, moins dilatée proportionnellement que le ventricule, est hypertrophiée (ses colonnes charnues sont très épaisses).

L'orifice auriculo-ventriculaire droit est libre. La valvule tricuspide, plus épaisse qu'à l'état normal, est d'ailleurs bien conformée.

Le ventricule gauche contient un caillot du volume d'une grosse noix. Ainsi qu'il a été dit, sa capacité est d'un quart moindre que celle du droit. Ses parois ont 9 lignes d'épaisseur. Ses colonnes charnues sont proportionnellement moins vigoureuses que celles du droit. Son tissu est ferme, vermeil, rosé, comme cela se voit ordinairement dans la véritable hypertrophie.

L'oreillette gauche offre une cavité à peu près égale à celle de la droite. Bien que dilatées, ses parois sont épaissies (elles ont 2 lignes d'épaisseur).

L'orifice auriculo-ventriculaire gauche, du côté de l'oreillette, représente une fente elliptique, dont le grand diamètre ne dépasse pas 3 lignes. Cette fente permet à peine l'introduction du bout du doigt.

Les deux lames de la valvule, réunies par leurs côtés de manière à former un véritable anneau, sont considérablement épaissies et transformées en un tissu fibro-cartilagineux, criant sous le scalpel.

L'orifice aortique n'est pas notablement rétréci. Cependant les valvules sigmoïdes sont plus épaisses qu'à l'état normal; leur bord libre ou supérieur est même fibro-cartilagineux et surmonté de petites végétations granuliformes.

La membrane interne du cœur est blanche partout, si ce n'est dans l'oreillette droite, où elle est légèrement rosée. Elle est parsemée, dans l'oreillette gauche, de quelques taches d'un blanc jaunâtre : plus épaisse qu'à l'état normal,

elle se détache assez facilement du tissu musculaire sous-jacent, lequel est composé de faisceaux pressés les uns contre les autres, extrêmement épais et analogues aux couches des parois ventriculaires.

L'aorte est généralement étroite. Ses parois sont minces. Sa membrane interne, blanche, est parsemée de taches analogues à celles de l'oreillette, formant deux espèces de traînées, plus marquées vers sa terminaison.

L'artère pulmonaire, dont les valvules sont saines, est parcourue de points jaunes, formant un relief plus ou moins marqué à sa surface interne. En incisant ces points, on y trouve une matière comme *crayeuse*. Cette altération se prolonge au loin dans les divisions de l'artère. Il n'existe ni rougeur, ni injection de la membrane interne de ce vaisseau.

La veine-cave contient des caillots de sang qui se prolongent en longs cordons dans les veines des membres inférieurs. Cette veine est un peu dilatée. Sa membrane interne est blanche.

3° *Org. digest. et annex.* — Le foie est plus volumineux qu'à l'état normal, surtout dans le sens de la longueur ; il contient beaucoup de sang qui s'écoule à la surface des incisions pratiquées dans son tissu. La vésicule contient une bile d'un jaune foncé, qui a fortement coloré la membrane interne.

La membrane interne de l'estomac présente une rougeur assez vermeille, et conserve sa consistance normale, excepté dans le grand cul-de-sac, où elle est sensiblement diminuée.

Rougeur dans toute l'étendue de l'intestin grêle; dans le dernier pied de cet intestin, éruption de granulations multipliées.

La même éruption a lieu dans le cœcum et le commencement du colon, où la rougeur se fonce davantage, pour se continuer ainsi jusqu'à l'extrémité de cet organe.

Utérus plus volumineux que dans l'état normal, contenant dans sa cavité dilatée un petit caillot de sang, du volume d'un haricot; rougeur, sorte d'infiltration sanguine des lèvres du col utérin, dilatation du vagin.

Vessie vide, contractée, rouge vers le col et le bas-fond, où existent quelques gouttes d'une urine un peu trouble.

Reins *parfaitement sains.*

OBSERVATION 70e.

Jeune homme de 28 ans. — Palpitations; infiltration des membres inférieurs, et ascite, à la suite de toux prolongée. — Bruit de râpe dans la région précordiale, avec battemens tumultueux du cœur, et pouls irrégulier, d'une extrême petitesse. — Mort quelques années après les premiers accidens. — Ossification de la valvule mitrale, avec rétrécissement très considérable de l'orifice auriculo-ventriculaire gauche. — Hypertrophie avec dilatation du cœur.

Claude Decoust, âgé de 28 ans, d'un tempérament sanguin, né de parens qui ne paraissent pas avoir eu de maladie du cœur, affecté dans sa jeunesse de quelques maux syphilitiques, eut quelque temps après la puberté, des hémorrhoïdes qui revenaient à des intervalles irréguliers. Il alla, n'étant âgé que de 21 ans, dans l'Amérique Méridionale, et il y resta environ cinq ans. Pendant son séjour, il eut, dit-il, les fièvres, à diverses reprises, et il toussait habituellement. A son retour, la toux diminua et les hémorrhoïdes disparurent; à cette époque il éprouva des chagrins assez considérables. Jusqu'alors il n'avait point ressenti de palpitations; néanmoins, il s'essoufflait facilement, surtout en montant; enfin, vers l'année dernière, il éprouva *des symptômes de maladie du cœur* pour lesquels il consulta divers médecins. Au mois de juin dernier, il tomba plusieurs fois en syncope, à des intervalles peu éloignés; il en fut effrayé, et se détermina à venir à l'Hôtel-Dieu, où il fut reçu au commencement du mois de juillet 1823 (n° 25, salle du Rosaire).

Six saignées furent pratiqués ; on appliqua une vessie de glace sur la région précordiale.

Au bout d'un mois de ces applications continuées, la maladie avait tellement diminué, que Decoust se crut guéri, et il sortit de l'hôpital. Mais les palpitations s'étant renouvelées, il ne tarda pas à rentrer. Cette fois, on employa la digitale pourprée à la dose de 12 gr. par jour (on lui associa le laurier-cerise), ce qui calma les palpitations et la dyspnée. Le malade se levait, se promenait, et espérait bientôt sortir ; ce fut sur ces entrefaites qu'il ressentit de l'embarras dans ses digestions ; l'appétit disparut, la dyspnée se renouvela, et força le malade à garder le lit.

Le 6 octobre 1823, on observait les symptômes suivans : — Le malade, assis, plutôt que couché dans son lit, la tête ordinairement penchée sur la poitrine, respire avec une grande difficulté. Toute sa peau est décolorée (les pommettes cependant et les lèvres présentent une légère teinte violette). Les prunelles sont dilatées, les yeux entourés d'un cercle bleuâtre, toux assez fréquente, son mat à la partie inférieure de la poitrine.

L'œil distingue des battemens tumultueux du cœur : on les entend jusque dans le dos, confus et sans intervalle distinct; ils sont *accompagnés d'un bruit de lime bien marqué.*

Le pouls est irrégulier, linéaire, presque insensible.

L'ensemble des signes indiqués ne permettait pas de méconnaître un rétrécissement de quelqu'un des orifices du cœur.

Le 7 octobre, céphalalgie sus-orbitaire ; langue toujours pâle, mais un peu chargée ; léger dévoiement ; oppression; froid des mains.

Ipécacuanha 18 *gr.; huile de ricin ; cautère sur la région du cœur; pilul. de cynoglosse.*

Les jours suivans, le tumulte du cœur continue; la peau se réchauffe et même se couvre de sueur ; l'anxiété et la dyspnée persistent ; le sommeil est nul ou interrompu par

des réveils en sursaut. (Même genre de traitement.) — Le malade vomit; ses jambes s'infiltrent; l'étouffement augmente; les battemens du cœur sont très forts et très étendus, avec bruit de râpe.

Le 21, le dévoiement est considérable; la faiblesse extrême.

Org. émuls.; pilul. merc. avec extr. gom. théb.; lait.

Le 25, le malade se dit mieux, il tousse moins. — Cependant, il tombe peu à peu dans un assoupissement continuel; il est si oppressé et si faible, qu'il ne peut répondre aux questions, et que le moindre examen le fatigue et l'importune; l'œdème et l'abattement vont en augmentant. — (On prescrit, au lieu de pilules mercurielles, 1 gros d'onguent napolitain). — Le malade succombe, le 8 novembre.

Autopsie cadavérique.

Sérosité abondante dans les plèvres et le péritoine; infiltration des membres.

Cœur très volumineux (1), ayant à peu près 6 p. de diamètre, tant dans le sens vertical que dans le sens transversal; ventricules énormément dilatés, ayant leurs parois un peu épaissies; l'oreillette gauche est aussi dilatée. — *L'orifice auriculo-ventriculaire gauche admet à peine l'extrémité du doigt; la valvule mitrale est ossifiée dans une grande partie de sa circonférence.*

La base des poumons est gorgée de sang.

L'estomac est d'un rouge violacé; il en est de même, mais à un moindre degré, de tout le tube intestinal.

---

(1) M. Cruveilhier, qui suivait alors, ainsi que moi, la clinique de M. Récamier, dit n'avoir jamais vu un cœur aussi gros. (M. Cruveilhier était venu à Paris à cette époque pour le concours de l'agrégation.)

2° *Rétrécissement de l'orifice aortique, par induration et épaississement des valvules sigmoïdes de l'aorte.*

OBSERVATION 71e (1).

Femme de 72 ans. — Après cinq mois d'une douleur dans la région précordiale avec fièvre, symptômes d'un obstacle à la circulation à travers le cœur; infiltration, palpitations, étouffement; bruit de râpe dans la région précordiale. — Pneumonie aiguë, intercurrente, suivie de mort, six mois après les premiers symptômes *apparens* de maladie du cœur. — Induration, pétrification des valvules aortiques, avec rétrécissement considérable de l'orifice aortique, et dilatation du cœur, etc.

Soulagette (Marie-Elisabeth), sans état, âgée de 72 ans, d'une haute stature, d'une complexion forte, chargée d'embonpoint, entra le 22 août 1831, à l'hôpital St-Louis, salle Bourbon, n° 11.

Soulagette s'est toujours très bien portée jusqu'à la fin de mars, qu'elle fut prise de frisson avec fièvre et douleur sourde dans la région du cœur. Jusque là, elle assure n'avoir jamais ressenti de palpitations et n'avoir jamais trouvé de difficulté à monter un escalier.

Traitée par deux applications successives de sangsues à l'anus, par la poudre de digitale en pilules et les lavemens purgatifs, elle fut bientôt en état de quitter le lit, mais tout en conservant sa douleur de côté et des palpitations que la moindre agitation faisait redoubler. A compter de cette époque, il lui fut impossible de monter même un étage sans se reprendre, et la respiration demeura toujours anxieuse.

Bientôt après, les jambes et successivement toutes les parties, jusqu'aux mains, s'œdématièrent.

---

(1) Cette observation a été recueillie par M. le docteur Th. Lemasson, alors interne à l'hôpital Saint-Louis. (A cette époque, je remplaçais M. le docteur François, au service duquel M. Lemasson était attaché.).

Soulagette entra à l'hôpital, cinq mois après les premiers symptômes apparens de sa maladie. A sa physionomie, et à l'anxiété de sa respiration, il était facile de reconnaître *à priori* une lésion du côté de l'organe central de la circulation. L'auscultation faisait entendre les bruits du cœur dans une étendue très grande, et l'on distinguait en même temps ce *susurrus*, que l'on désigne généralement sous le nom de bruit de râpe. Pouls petit, inégal, intermittent. Du reste, hydropisie générale avec ascite considérable.

Respiration anxieuse ; décoloration des lèvres qui paraissent bleuâtres ; décubitus forcé sur le dos et dans une attitude semi-assise ; peau fraîche et sèche ; soif très grande ; point ou presque point d'urines ; selles rares ; langue naturelle.

M. Bouillaud, qui remplaçait provisoirement M. le docteur François, annonce l'existence d'un *rétrécissement de l'un des orifices du cœur par lésion* ORGANIQUE *des valvules, et une hypertrophie du cœur avec dilatation.*

Saignée du bras. — Un lavement avec le miel de mercuriale. — Orge et *réglisse nitr. pour boisson.* — (La saignée n'ayant pu être pratiquée à cause de l'œdème, est remplacée par une application de trente sangsues à l'anus.)

Un peu de soulagement succéda à l'émission sanguine, quoique locale, qui fut répétée plusieurs fois, jusqu'à la fin de la première quinzaine de septembre, que Soulagette fut prise d'une double pneumonie des lobes inférieurs.

M. François, qui avait repris son service depuis quelques jours, et administré la décoction de kahinça (8 onces de décoction de 2 gros de racine par jour), suspendit cette dernière potion pour recourir à l'emploi du tartre stibié, espérant agir à la fois et contre la pneumonie et contre l'hydropisie.

Quoi qu'il en soit, les symptômes allèrent toujours en s'aggravant, et la malade périt le 22 septembre, un mois après son entrée.

Autopsie cadavérique.

1° *Org. respirat. et circulat.* — Épanchement de sérosité légèrement trouble dans les deux plèvres. — Hépatisation des deux poumons dans leur moitié inférieure.

Le volume du cœur est double de celui du poing du sujet. Cette augmentation de volume tient en partie à la distension des cavités par des caillots de sang. Vidé du sang qu'il contient, le cœur est encore d'un bon tiers plus volumineux qu'à l'état normal. Des caillots qui remplissaient les cavités, les uns étaient récens et pour ainsi dire frais, analogues à de la gelée de groseilles foncée en couleur; les autres, plus anciens, décolorés, adhéraïent un peu aux colonnes charnues.

Les trois valvules aortiques, tout-à-fait déformées, sont changées en un tissu calcaire qui résonne comme un calcul vésical, et ne sont susceptibles d'élévation ni d'abaissement; la zone tendineuse à laquelle s'insèrent ces valvules est également ossifiée ou *pétrifiée*. L'ouverture permanente que circonscrivent les valvules indurées est réduite à une espèce de fente de 3 à 4 lignes de longueur, et à travers laquelle on peut à peine introduire l'extrémité du petit doigt. La surface des valvules est inégale et rugueuse. Les autres orifices du cœur sont libres. La valvule bieuspide ou mitrale est notablement épaissie, ainsi que les parois de l'oreillette correspondante. La cavité de cette oreillette est en même temps sensiblement dilatée. Le ventricule gauche est hypertrophié et dilaté : ses parois ont de 7 à 8 lignes d'épaisseur; sa cavité contiendrait un œuf de canne. Le tissu de ce ventricule est comme desséché et friable, granuleux plutôt que fibreux. Il y avait à sa surface externe quelques taches d'un rouge sombre, analogues aux taches scorbutiques et dues comme ces dernières à une *suffusion* sanguine. Le ventricule droit ne semblait former qu'un appendice du gauche : il était un peu dilaté, avec amincissement de ses parois; son tissu semblait moins altéré que

celui du gauche. L'oreillette droite, un peu dilatée, n'offrait d'ailleurs rien de notable.

La membrane interne du cœur et de l'aorte offrait une rougeur probablement due à l'imbibition sanguine.

La face interne de l'aorte était rouge aussi et en même temps parsemée de points ou plaques jaunâtres. Le calibre de cette artère était plutôt augmenté que diminué, surtout dans la portion sous-sternale. Il existait un notable épaississement des parois.

2° *Org. digest.* — La cavité péritonéale est remplie outre mesure par un liquide citrin, mélangé de flocons albumineux. — La surface du paquet intestinal est d'un rose rouge dans certains points; ailleurs, d'un rouge violacé.

La membrane muqueuse, depuis le grand cul de sac de l'estomac, jusqu'à la fin du gros intestin, est d'un rouge *lie-de-vin et recouverte d'un enduit mucoso-sanguinolent; à voir les intestins, on serait porté à croire qu'il y aurait eu empoisonnement par quelque substance âcre* (1).

OBSERVATION 72e (2).

Femme de 60 ans. — Infiltration générale, palpitations, bruit de soufflet du cœur, pouls presque insensible, etc. — Rétrécissement très considérable de l'orifice aortique, par suite de l'ossification des valvules sygmoïdes de l'aorte (3). — Ossification du canal artériel. — Hypertrophie et dilatation du cœur.

La nommée M., âgée de 60 ans, fut placée au n° 4 de la salle St-Joseph, de l'hôpital de la Charité, où elle avait été apportée le 7 décembre, dans un état des plus graves et presque mourante. Cette femme avait cessé d'être réglée à l'âge de 50 ans, et depuis ce temps s'était constamment

(1) Dans les derniers jours de la vie, à la suite de l'administration de l'émétique, la langue était sèche, pointue et racornie.

(2) Cette observation m'a été communiquée par mon savant confrère, M. le docteur Dalmas.

(3) Voyez la planche III (bis.)

plaint d'étouffement, et elle avait été enflée à plusieurs reprises. (Elle n'avait jamais eu de maladie vénérienne, et n'avait jamais pris de mercure.)

Le lendemain 8 décembre, lorsque je la vis, elle était dans l'état suivant : extrémités froides, violacées, infiltration légère, molle, mais générale, du tissu cellulaire sous-cutané; face vultueuse; veines du col, distendues. — Orthopnée, suffocation, parole difficile (la malade se plaint surtout de la poitrine).

La région du cœur percutée ne donne point de son. Les battemens du cœur s'y entendent avec un peu plus de force, peut-être, que dans l'état normal, mais ils sont accompagnés *d'un bruit de soufflet bien marqué.* Ils sont réguliers; mais on ne sent qu'à peine le pouls aux artères du poignet.

Ces signes permirent d'établir sur-le-champ le diagnostic suivant : *rétrécissement des valvules aortiques et hypertrophie du cœur.*

Quoique l'ensemble des symptômes fût des plus graves, et la circulation veineuse surtout fort empêchée, il me parut convenable d'essayer de soulager, s'il en était temps encore, cette malade. En conséquence, 15 *sangsues furent appliquées sur la région du cœur; des pédiluves et des manuluves furent prescrits. — Le nitrate de potasse fut donné à la dose d'un demi-gros par pinte de chiendent miellé.*

Le lendemain 8 décembre, au moment de la visite, somnolence, état voisin de l'état sub-apoplectique. Aux palpitations près qui ont un peu diminué, tous les symptômes graves persistent ou ont augmenté. Le pouls est, comme la veille, presque insensible.

Dans la journée, la faiblesse augmente, la coloration des mains devient de plus en plus violacée. Mort dans la nuit.

Autopsie cadavérique, le 10 décembre.

Il y a une quantité notable de sérosité citrine dans cha-

que plèvre, un peu dans le péricarde et dans le péritoine. — Le foie est volumineux, endurci, altéré dans sa structure.

Partout le tissu cellulaire sous-cutané est infiltré, mais à un léger degré : il a encore sa mollesse, sa flaccidité habituelle chez les sujets qui ont été à plusieurs reprises affectés d'anasarque. Le système veineux est partout très engorgé.

Le cœur, qui a le volume des deux poings, remplit presque la totalité du péricarde, distendu, et contenant un peu de sérosité. L'hypertrophie avec dilatation est générale, c'est-à-dire qu'elle occupe les quatre cavités mais l'hypertrophie l'emporte sur la dilatation dans le ventricule gauche, tandis que c'est l'inverse dans les cavités droites. Le sang qu'elles contiennent est pris en caillots mous, noirs, semblables à des masses de gelée épaissie; ils sont peu adhérens, nullement fibrineux.

Le sang enlevé, il est facile de voir, en introduisant le doigt par le ventricule gauche comme par l'artère aorte, qu'il y a un obstacle mécanique à l'orifice aortique.

Cet obstacle résulte de l'épaississement considérable des trois valvules sigmoïdes, qui sont maintenues fixes à une petite distance l'une de l'autre, en ne laissant entre elles qu'une fente, ou plutôt un trou irrégulièrement triangulaire, à peine capable de laisser passer un petit pois. Ainsi dégénérées, les valvules n'ont plus rien de leur forme, de leur mobilité, ni de leur mollesse ordinaire.

La matière qui les constitue est dure, cassante, évidemment de nature calcaire.

A l'intérieur de la crosse de l'aorte, qui a à peu près les dimensions ordinaires, on ne remarque que quelques rudimens de taches cartilagineuses; mais, plus haut, il existe des altérations plus prononcées.

Immédiatement après la naissance du tronc brachio-céphalique, de la carotide et de la sous-clavière gauches, au-

dessous d'un éperon intérieur correspondant à l'angle de réflexion de l'aorte, il existe sur le côté interne de ce vaisseau une petite dilatation anévrismale avec altération et ossification des tuniques artérielles.

L'excavation qui en résulte forme à l'extérieur une bosselure évidente, et à l'intérieur une poche capable de loger moitié d'une grosse noix. Assez régulièrement pratiquée sur le côté interne de l'aorte, elle est arrondie, et peut avoir un pouce de diamètre. Son fond est inégal, rugueux, encroûté d'ossifications, d'autant plus épaisses qu'on approche davantage du centre; mais en ce dernier point l'excavation devient évidemment plus profonde, et semble aboutir encore à quelque chose; en examinant de plus près, et du côté extérieur, on sent en effet une petite tige dure, qui, dépouillée du tissu cellulaire qui l'enveloppe, se trouve être le canal artériel ossifié, aboutissant d'un côté au centre de l'excavation, et de l'autre à l'artère pulmonaire, dans l'intérieur de laquelle on reconnaît fort bien, à un petit pertuis rougeâtre, l'orifice du canal artériel. Ce dernier est d'ailleurs complètement ossifié et oblitéré dans toute sa longueur. Son épaisseur est de 3/4 de lig. environ, et sa longueur de 6 à 8 l. Il est placé comme un arc-boutant entre les deux artères et sous l'arc formé par la crosse de l'aorte, depuis le point où elle surmonte l'artère pulmonaire, jusqu'au point qui forme le centre de la bosselure anévrismale.

Le reste des voies circulatoires était à l'état normal.

La tête, le rachis, etc., etc., n'ont point été examinés.

3° *Rétrécissement de l'orifice auriculo-ventriculaire droit, par induration et épaississement de la valvule tricuspide.*

OBSERVATION 73e (1).

Palpitations, anxiété, froid aux extrémités, etc. — Ossification de la valvule tricuspide, qui était percée de deux trous à son bord libre, et d'un troisième à sa base; rétrécissement de l'orifice auriculo-ventriculaire droit.

Le général Williams Wiple éprouvait depuis long-temps plusieurs symptômes d'une maladie du cœur, tels que des palpitations au moindre exercice, une grande anxiété, un froid continuel aux extrémités. Les fatigues qu'il éprouva pendant la révolution d'Amérique ayant aggravé son mal, il succomba. L'oreillette droite était dilatée. La valvule tricuspide, ossifiée, fermait l'orifice auriculo-ventriculaire droit, et était percée à son bord libre de deux trous, réunis par une scissure de 1 p. de long, de 1 l. à peu près de large; et, à sa base, d'un troisième trou qui aboutissait au ventricule gauche sur la valvule mitrale. Les cavités gauches du cœur étaient dans l'état naturel (2).

---

(1) Cette observation a été publiée dans le tome XIX du *Journal de médecine*, par Corvisart, Leroux et Boyer.

(2) *Observ.* 74e. — On peut voir dans le Muséum de l'Ecole de médecine de Paris un exemple remarquable de l'endurcissement cartilagineux de la valvule tricuspide, avec rétrécissement de l'orifice correspondant. Ce fait a été recueilli par Corvisart.

Observ. 74e bis. — Morgagni (epist. XLVII, art. 16) dit qu'une femme de 40 ans avait les valvules du ventricule droit *endurcies* et *semi-osseuses*.

4° *Rétrécissement de l'orifice pulmonaire, par induration et épaississement des valvules sigmoïdes de l'artère pulmonaire.*

OBSERVATION 75e (1).

Femme de 57 ans. — Depuis un grand nombre d'années, symptômes de maladie dite organique du cœur (palpitations, étouffement, frémissement vibratoire dans la région précordiale). — Mort par suite d'un ramollissement du cerveau. — Valvules de l'artère pulmonaire transformées en une cloison percée à son centre d'une ouverture de 2 lig. 1/2 de diamètre. — Hypertrophie concentrique du ventricule droit, etc,

Marie-Gabrielle Vilain avait présenté, dès sa plus tendre enfance, quelque chose d'insolite dans sa physionomie. Aussitôt qu'elle se livrait à un exercice violent, son visage se colorait d'un rouge violacé; sa respiration, habituellement gênée, le devenait à un très haut degré, quand elle montait un escalier.

A 47 ans, elle cessa d'être réglée, et commença à se plaindre de palpitations, accompagnées d'une douleur aiguë à la région précordiale; souvent elle s'arrêtait pour sentir battre son cœur, et disait alors qu'elle mourrait bientôt; enfin ses lèvres et son visage devinrent tellement bleuâtres, même quand elle marchait à pas lents, qu'elle n'osait plus se montrer dans les rues. Elle était sujette à de fortes hémorrhagies nasales, dont une fut très effrayante par son abondance et sa durée : elle éprouvait souvent des crampes dans les membres. Sa constitution fut d'ailleurs toujours assez faible; sa taille prit peu de développement; elle resta fille, et mena une vie régulière. Elle était parvenue à l'âge de 57 ans, lorsque, le 1er juillet 1821, vers midi, elle se plaignit à sa sœur d'une espèce de crampe dans la main et le pied

(1) Cette observation est de M. Bertin, et a été publiée dans le *Traité des maladies du cœur et des gros vaisseaux* (1824).

gauches. Bientôt elle éprouva une grande gêne dans les mouvemens de ces membres ; enfin elle perdit entièrement le mouvement et le sentiment de tout ce côté du corps, conservant néanmoins toute sa raison, et même l'usage de la parole. Le troisième jour après ces accidens, elle entra à l'hôpital Cochin, dans l'état suivant : face animée, d'un rouge violacé, lèvres bleuâtres, yeux saillans et brillans ; orthopnée ; pouls petit, facile à déprimer au bras gauche, dur et assez fort au bras droit ; paralysie complète du côté gauche. (Arnica, potion éthérée). — Pendant la nuit, les membres paralysés éprouvent tout-à-coup des convulsions pareilles à celles que détermine la noix vomique : en même temps la respiration devient plus laborieuse, la face plus animée ; les yeux sont plus brillans ; les lèvres présentent une couleur de rose ; les battemens du cœur sont tumultueux : en appliquant la main sur la région précordiale, on sent une espèce de frémissement vibratoire. (15 sangsues à l'anus, potion digit.) Tous ces symptômes se calmèrent promptement, et ne furent point accompagnés de perte de connaissance. Le 4e jour, à la visite, M. Bertin fit pratiquer une saignée du bras : la journée fut assez calme. Du 5e au 12e jour, plusieurs accès semblables au précédent, mais moins longs et moins violens, se manifestèrent. Enfin le 12e jour, vers midi, la malade perdit subitement connaissance : face animée, yeux extrêmement brillans et saillans, agités de mouvemens convulsifs, dilatation de la pupille ; respiration s'embarrassant de plus en plus ; paralysie universelle ; battemens du cœur et des carotides plus fréquens et plus forts. A l'instant même de l'accès, on fit une saignée du bras, à la suite de laquelle la malade pouvait mouvoir un peu le bras droit : elle semblait même comprendre ce qu'on lui disait ; mais cette amélioration ne dura qu'un instant. Les symptômes s'étant au contraire aggravés, la malade mourut le lendemain, 13e jour après le développement des accidens cérébraux.

Autopsie cadavér. (1) 1° Le cœur avait un volume énorme : il pesait 12 onces, tandis que celui d'une autre femme, examiné comparativement, ne pesait que 4 onces. L'oreillette droite, très développée, contenait plusieurs onces de sang : une ouverture résultant du défaut d'oblitération du trou de Botal, de 4 l. environ de diamètre, établissait une communication entre les deux oreillettes. L'orifice auriculo-ventriculaire droit était étroit ; la cavité du ventricule correspondant rétrécie aurait pu contenir un œuf de pigeon ; ses parois avaient une épaisseur qui variait de 16 à 11 l. Les valvules étaient petites, mais leurs cordes étaient fortes et comme enveloppées d'un prolongement de la substance charnue. L'orifice de l'artère pulmonaire offrait une cloison horizontale, convexe du côté du poumon, concave du côté du ventricule, percée à son centre d'une ouverture de 2 l. et demie de diamètre, parfaitement circulaire : cette sorte d'*hymen* avait, sur sa convexité, trois petits replis ou brides ; mais on ne voyait sur aucune de ses faces rien qui pût indiquer des vestiges de sa séparation en trois valvules. Au-delà de cette cloison l'artère pulmonaire ne présentait aucune particularité. — L'oreillette gauche, de grandeur à peu près ordinaire, offrait l'orifice du trou de Botal ci-dessus décrit. Le ventricule gauche, plus ample que dans l'état naturel, avait aussi des parois plus épaisses. L'aorte était parsemée de plaques osseuses et cartilagineuses. Le canal artériel était entièrement oblitéré.

2° Le lobe antérieur de l'hémisphère droit du cerveau contenait un abcès enkysté ; autour de la membrane molle et vasculaire qui renfermait le pus, la substance cérébrale offrait une rougeur foncée qui s'affaiblissait à mesure qu'on s'éloignait du foyer, et passait ensuite à une teinte jaune ; la substance était sensiblement ramollie dans cet

(1) Voyez les planches 3, 4, 5 et 6.

endroit... Sous la méningine, on trouvait çà et là une matière couenneuse ou albumineuse dont la consistance, en quelques points, était assez grande.

OBSERVATION 76e (1).

Homme de 25 ans. — Crachement de sang. — Plus tard, tuberculisation des poumons. — Palpitations, teint violacé, infiltration, bruit de soufflet du cœur. — Signes de ramollissement du cerveau. — Mort à une époque indéterminée après les premiers symptômes de maladie du cœur, un an après le crachement de sang. — Granulations et fausse membrane organisée à la surface des cavités droites du cœur. — Epaississement, ossification partielle de la valvule tricuspide. — Transformation des valvules pulmonaires en une cloison fibreuse, percée à son centre d'un trou de 2 lig. 1/2 de diamètre. — Communication entre les deux ventricules par un trou situé à l'origine de l'artère pulmonaire. — Hypertrophie interne ou concentrique du ventricule droit. — Tuberculisation des poumons (cavernes dans le gauche). — Ramollissement du corps strié et de la couche optique droits.

Un maçon, âgé de 25 ans, d'une constitution peu forte, lymphatique, fut admis à l'hôpital de la Charité, le 5 août 1833. Depuis l'âge de 12 ans, qu'il avait eu la coqueluche, des palpitations incommodes et de la dyspnée se manifestaient aussitôt qu'il précipitait sa marche ou qu'il montait un escalier. Depuis dix ans, il n'avait été que deux fois dans les hôpitaux, la dernière au mois de juin 1822, à l'Hôtel-Dieu, pour un crachement de sang. Il fut saigné six fois, et sortit au bout de six semaines.

Le 5 avril (M. Louis, dit ici le 5 avril, et plus haut il dit le 5 août, ce qui importe d'ailleurs fort peu), quand il fut examiné, la figure était bouffie, les lèvres, les pommettes et le nez d'une couleur violette plus ou moins foncée (cette teinte était moins marquée dans le repos que quand le malade s'occupait, et augmentait pendant la toux princi-

(1) Cette observation appartient à M. Louis, qui l'a publiée dans un mémoire intitulé : *De la communication des cavités droites avec les cavités gauches.* J'ai cru pouvoir en retrancher quelques détails étrangers à notre objet.

palement). — Les membres abdominaux étaient un peu infiltrés depuis quelques jours. Il y avait, depuis trois semaines, un peu de diarrhée.

La respiration était presque naturelle à droite, accompagnée d'un peu de crépitation à gauche, où la pectoriloquie existait en arrière et en haut. Dyspnée considérable.

Pouls sans dureté, à 92 par minute. Il n'y avait pas d'impulsion à la région du cœur, ni de battemens aux jugulaires. On entendait, dans toute la partie antérieure de la poitrine, un bruit de soufflet d'autant plus fort qu'on s'approchait davantage du sternum. (*Saignée de huit onces; chiend. nitr.; potion gomm. avec* 20 *goutt. teint. digit.; diète*).

Du 8 au 15, on fit appliquer, à trois reprises différentes, 50 sangsues au cou, pour combattre une congestion vers la tête.

16. La poitrine, percutée pour la première fois, ne rendait aucun son au-dessous de la clavicule gauche, dans la hauteur de 5 pouces; le bruit de soufflet et la crépitation persistaient. Le malade mangeait le quart et au delà. (*Saignée de* 8 *onces*).

22. Augmentation de la dyspnée, assoupissement fréquent. Dans la nuit du 23 au 24, crachement d'un peu moins d'une palette de sang rouge et écumeux. — Dans la matinée, figure pâle et un peu livide, comme égarée; pouls précipité et intermittent. Le malade semblait près d'expirer, mais répondait encore aux questions. — Il mourut le même jour, à 3 heures après midi.

Autopsie cadavérique, 16 heures après la mort.

1° *Habit. extér.* — Figure pâle; corps froid: membres mous et un peu infiltrés; quelques vergetures.

1° *Org. respir. et circulat.* — Endurci antérieurement dans sa moitié supérieure, le poumon gauche offrait, en arrière, de grandes excavations tuberculeuses. Le poumon droit était parsemé de tubercules, mais exempt de cavernes.

Le volume du cœur dépassait celui du poing du sujet, de moitié environ (1).

L'oreillette droite, distendue par une assez grande quantité de sang, conservait la meilleure partie de son volume, après avoir été vidée ; *elle offrait, à sa face extérieure, qui était blanchâtre, un assez grand nombre de granulations miliaires, qu'on enlevait dans quelques points avec une fausse membrane intermédiaire, sous laquelle la séreuse conservait un aspect louche et blanchâtre.* — Ses parois avaient au moins le double de l'épaisseur qui leur est naturelle. — Le ventricule droit était très bombé, très dur (trois fois plus dur que le ventricule gauche). Ses parois étaient épaisses de 8 à 10 lignes ; sa cavité était réduite à très peu de chose, et presque nulle vers sa pointe, dans la hauteur de 2 pouces. Cet épaississement était, en partie, le résultat du développement des colonnes charnues, pressées les unes contre les autres et formant, au premier coup d'œil, un plan continu. Il n'y avait de bien distinct qu'un pilier, du diamètre de 8 lignes environ, presque complètement de niveau, à son sommet, avec l'orifice auriculo-ventriculaire, ne donnant attache aux cordes tendineuses que dans sa longueur, placé contre l'orifice de l'artère pulmonaire qu'il concourait à rétrécir. — *Les valvules tricuspides étaient jaunâtres, épaissies, à leur bord adhérent surtout, et offraient dans ce dernier point une ossification partielle d'une ligne d'épaisseur.* — *L'orifice de l'artère pulmonaire était fort étroit, surtout à une petite distance des valvules sigmoïdes, où se trouvait une espèce de diaphragme ou cloison fibreuse perpendiculaire à la direction du vaisseau, percée d'un trou de 2 lig. et demie de diamètre environ.* — Au-dessus, l'artère était saine et plus mince que dans l'état naturel. — A sa naissance, et près de l'oreillette droite, était un trou parfaitement arrondi, de 2 lignes de diamètre, à bords minces, blancs et fibreux, et établissait une communication entre les deux ventricules.

(1) Le péricarde contenait environ 4 onc. de sérosité.

Les cavités gauches n'offraient rien de remarquable.

3° *Centres nerveux.* — Trois ou quatre petites cuillerées de sérosité louche dans la cavité de l'arachnoïde. Pie-mère très rouge, substance corticale très rosée, la médullaire très injectée, mais d'ailleurs d'une couleur naturelle. — Environ une cuillerée et demie de sérosité dans le ventricule latéral gauche; il n'y en avait aucune trace dans le droit. — La partie antérieure du corps strié droit était d'un rouge brun chocolat, ramollie, à consistance de crême, dans une épaisseur de 6 lignes, une hauteur de 4, et la longueur d'un pouce. Un peu en arrière et dans la couche optique du même côté, était un semblable ramollissement, seulement un peu moins étendu, autour duquel la substance médullaire était jaunâtre et un peu ramollie.

RÉFLEXIONS.

M. Louis ne se borne pas à dire que, dans le cas actuel, le rétrécissement de l'orifice de l'artère pulmonaire était congénital, mais il établit en principe (principe absolu que nous n'adoptons pas) : *que le trou de Botal, à une époque quelconque de la vie, la perforation de la cloison des ventricules et le rétrécissement de l'artère pulmonaire, doivent être considérés comme des dispositions congénitales.*

Qu'on n'oublie pas de noter que chez ce malade l'état morbide des valvules coïncidait avec des traces de péricardite chronique, péricardite qui occupait précisément le même côté du cœur que les lésions valvulaires. Nous retrouverons la même complication dans l'observation suivante, et les réflexions que nous exposerons à cette occasion sont, en grande partie, applicables au cas actuel.

OBSERVATION 77e (1).

Jeune fille de 7 ans. — Toux et oppression depuis six mois; palpitations; bruit de soufflet, frémissement cataire dans la région précordiale. — Mort dans un état de suffocation. — Villosités à la surface de l'oreillette droite; plaques fibreuses sur les ventricules. — Quelques duretés cartilagineuses au bord libre de la valvule tricuspide, généralement très développée; transformation des valvules pulmonaires en une cloison fibro-cartilagineuse, percée à son centre d'une ouverture de 1 lig. 1/2 de diamètre seulement. — Hypertrophie concentrique du ventricule droit. — Hypertrophie de l'oreillette droite, énormément dilatée, etc.

Rose Prouf, âgée de 7 ans, assez fortement constituée, était malade depuis six mois, lorsqu'elle fut admise dans le service de M. Jadelot, le 3 novembre 1829. Elle avait une toux forte et sèche avec une légère oppression, depuis les six mois indiqués.

Au moment de l'entrée, voici ce qu'on observait : pouls un peu fréquent, petit, intermittent, vibrant, palpitations assez fortes; pommettes et menton très colorés en violet; membres inférieurs marbrés de violet et de blanc; bouffissure générale très légère. Battemens du cœur très sensibles à la main dans toute la région antérieure de la poitrine où il existe une forte matité; frémissement cataire bien marqué; la main sent le *choc* du cœur dans *toute* la poitrine; le stéthoscope fait entendre *partout* un bruit de soufflet fort et prolongé, isochrone au pouls, plus fort à la partie antérieure et surtout à la région du cœur. — Orthopnée légère, postérieurement et latéralement; la poitrine résonne bien et le murmure respiratoire s'y fait entendre (il est couvert antérieurement par le bruit de soufflet).

La percussion médiate fait reconnaître un peu de liquide dans la cavité abdominale. — A l'aide de cette même percussion et de la palpation, on constate que le foie, très

(1) Cette observation a été recueillie par M. le docteur Burnet, alors interne à l'hôpital des enfans (elle a été publiée dans le *Journal hebdomadaire de médecine*, ann. 1831).

dur, descend quatre pouces au-dessous du rebord des fausses côtes droites.

Infus. de fl. pector.; frict. avec teint. scillit. sur les cuisses; bains de pied et maniluves synapisés.

Les jours suivans, la dyspnée diminua; la fluctuation abdominale devint de plus en plus évidente. — Le pouls était fortement *vibrant* par instant; le frémissement cataire perdit de son intensité; le bruit de soufflet fut continuellement *fort.*

Le 8 novembre, la malade était assez bien le matin; le soir, elle fut prise d'un étouffement considérable; le cœur soulevait fortement la main; la bouffissure de la face et l'œdème des membres augmentèrent *à vue d'œil;* la peau était pâle, un peu froide et luisante. — L'oppression augmentant de plus en plus, malgré l'emploi de révulsifs énergiques sur les membres, la mort arriva dans la nuit.

Autopsie cadavér., le 10 au matin.

1° *Habit. extér.* — Les membres, un peu volumineux sont infiltrés d'une assez grande quantité de sérosité limpide.

2° *Org. circul. et respirat.* — Le cœur, revêtu de son enveloppe, occupe la moitié antérieure de la poitrine au moins. — Le péricarde contient à peu près 10 onces de sérosité limpide. — L'oreillette droite du cœur forme bien la moitié de cet organe qui, de sa base à sa pointe, a 6 p. et demi environ, et 5 p. de l'appendice auriculaire droit à l'orifice veineux du diaphragme. La *surface de l'oreillette est grisâtre et légèrement villeuse en quelques points; la surface des ventricules présente quelques plaques blanches et fibreuses.* — L'oreillette droite contient un énorme caillot noir et récent, bien plus volumineux que le poing d'un adulte (1): elle a plus d'une lig. d'épaisseur près le ventricule droit. Sa face interne est garnie de fortes colonnes charnues qui ne

(1) C'est beaucoup dire.

le cèdent pas à celles que présente ordinairement le ventricule droit. L'espace qui sépare les embouchures des veines caves est poli, et a 2 p. et demi de hauteur. L'orifice de la veine cardiaque, muni d'une valvule très prononcée, a près de 3 lig. de diamètre. — Le trou de Botal est parfaitement fermé. — *La valvule tricuspide très développée, bien mobile, épaisse et opaque, percée par une ouverture ovalaire de 7 à 8 lig. de diamètre, offre à son bord découpé quelques dureté cartilagineuses peu considérables*, et à sa division qui couvre l'orifice de l'artère pulmonaire, une légère échancrure. — Les tendons et les colonnes charnues du ventricule droit sont bien plus marqués qu'à gauche. — Ce ventricule est presque oblitéré par l'hypertrophie concentrique de ses parois, qui ont près de 1 p. d'épaisseur à la base, et offrent une coloration rouge et une fermeté considérable; à la première vue, il pouvait contenir à peine la seconde phalange du pouce : il semble comme une appendice de l'oreillette, et se continue supérieurement, antérieurement et à gauche par un canal triangulaire très étroit, arrondi en haut comme la gorge d'une poulie et long de 8 lig. environ, dans l'orifice pulmonaire. Celui-ci, de 3 à 4 lig. de diamètre environ, est fermé incomplètement par *une membrane de tissu jaune, élastique, épaisse comme trois feuilles de papier au moins, présentant du côté de l'artère une convexité que l'on ne peut effacer par la pression, et fixée aux parois artérielles par trois petits freins de même nature qu'elle, et au ventricule par un cercle ligamenteux jaunâtre. Cette membrane est percée à son centre par une ouverture ovalaire et permanente de 1 lig. et demie de diamètre. Cette ouverture a un bord fibreux, semi-transparent, blanchâtre et plus mince que le reste de la membrane; un peu plus en dehors, elle est fortifiée par un cercle de consistance presque cartilagineuse, inégal, qui fait légèrement saillie à la face intérieure de la membrane.*

Le ventricule gauche, dont la cavité est double à peu près de celle du droit, ayant des parois de 2 l. d'épaisseur et très consistantes, paraît comme pratiqué dans l'épaisseur

de la cloison qui, du reste, est bien saine et peu épaisse. — L'oreillette gauche est un peu moins spacieuse que le ventricule correspondant (les veines pulmonaires s'y jettent par trois embouchures).

L'aorte présente une circonférence de 1 pouc. 1|2 supérieurement, et de 1|2 pouc. à sa bifurcation. Les artères coronaires sont bien plus volumineuses que les radiales. L'artère pulmonaire est saine, un peu moins grosse que la crosse aortique, et légèrement humide de sang à sa face interne. La veine-cave ne contient du sang que près du cœur : elle n'offre, du reste, rien de particulier. Les gros vaisseaux des membres contiennent un peu de sang noir (les viscères en sont très peu fournis).

3° *Org. digest. et annex.* — Le péritoine, pâle, contient plusieurs pintes de sérosité sanguinolentes. — Le foie, *très abaissé*, n'est guère plus développé que dans l'état naturel : il est très pesant, un peu mammelonné, ratatiné en quelques endroits, très sec, piqueté, à sa face inférieure, de jaune et de rouge. Vésicule biliaire très petite, à parois épaisses de 1 lig. 1|2 au moins. — Estomac rosé à sa face interne. Rougeur au bord libre de presque toutes les valvules du jéjunum. Quelques rougeurs dans l'iléon, avec développement assez considérable des follicules agminés et isolés. Gros intestin rouge à sa terminaison, muni de follicules ronds et saillans...

RÉFLEXIONS.

M. Burnet pense que l'état des valvules de l'artère pulmonaire doit être regardé comme un vice de conformation congénital. J'avoue que cette opinion ne me paraît reposer sur aucun fondement solide. Comment, en effet, concevoir que cette jeune fille, forte et bien constituée comme le dit M. Burnet, n'eût été malade que depuis six mois, si l'altération dont il s'agit eût été congénitale? D'un autre côté, si l'on considère comme un vice de conformation congénitale le rétrécissement de l'orifice de l'artère pulmo-

naire, et la disposition qu'offraient ses valvules, il n'y a pas de raison pour ne pas considérer comme également congénitales les duretés cartilagineuses de la valvule tricuspide, l'hypertrophie des cavités droites, et même les plaques fibreuses et les villosités de la surface externe du cœur. Resterait ensuite à déterminer comment de telles lésions ont été produites pendant l'évolution du produit de la conception. Ces lésions ne différant pas essentiellement de celles qui ont été décrites dans les précédentes observations, on serait logiquement conduit à leur assigner la même origine.

Quant à moi, considérant que cette jeune fille s'était toujours bien portée, si ce n'est six mois avant sa mort, qu'elle fut prise de toux et d'oppression, il me paraît infiniment probable que les altérations rencontrées à l'extérieur et à l'intérieur du cœur n'étaient point congénitales, mais bien consécutives à une inflammation méconnue de la membrane interne et externe du cœur. Ce qu'il y a de certain, je le répète, c'est que ces altérations n'ont rien qui les distingue de celles qu'une telle maladie aurait pu entraîner à sa suite.

Il est fâcheux qu'on n'ait pas recueilli de renseignemens plus complets sur la maladie que cette jeune fille avait essuyée six mois avant son entrée. On sait, au reste, combien la péricardite est fréquente chez les jeunes sujets eux-mêmes, et combien il est commun aussi de voir cette phlegmasie coïncider avec une endocardite valvulaire (1).

---

(1) Comme la science ne possède encore qu'un très petit nombre d'exemples de lésions des valvules chez les jeunes sujets, je rapporterai ici une seconde observation de ce genre (bien que ce ne soit pas un cas de rétrécissement des orifices), également recueillie par M. Burnet. J'en retrancherai, comme je l'ai fait pour le cas précédent, les détails qui ne se rattachent pas directement à notre sujet.

Obs. 78e. — Eulalie Fripon, âgée de 10 ans, éprouvait depuis trois mois des palpitations, lorsqu'elle fut admise, le 2 juillet, à l'hôpital des enfans. Depuis quelques jours elle toussait, et sa respiration était gênée. — Battemens du cœur forts, un peu accélérés, avec bruit de soufflet isochrone à la systole des ventri-

OBSERVATION 79e (1).

Jeune fille de 16 ans. — Dyspnée habituelle, couleur livide de la peau, langueur extrême des forces. — Mort. — Cartilaginification des valvules de l'artère pulmonaire, avec rétrécissement de l'orifice auquelles elles sont adaptées. — Persistance du trou de Botal.

« Virgo, quæ ab nativitate usque semper ægrotans jacue-

---

cules, et léger frémissement cataire dans la région précordiale. Quinze jours environ après son entrée, le bruit de soufflet et le frémissement cataire persistant toujours, la malade fut prise d'une variole à laquelle elle succomba le 20 juillet, le troisième ou quatrième jour après l'éruption.

Autopsie cadavérique, le 22 juillet, à midi. (La température était très élevée.)

Le péricarde contient environ trois cuillerées d'un liquide fauve, où nagent quelques flocons albumineux; il est très injecté, et présente une arborisation déliée sur l'origine des vaisseaux. Le cœur est plus gros que le cœur ordinaire d'un adulte. Il est dilaté, mais non aminci. Toutes ses cavités sont distendues par de gros caillots de sang noir. — *La valvule mitrale n'a presque pas de largeur dans l'intervalle de ses deux divisions, qui sont elles-mêmes peu développées; elle est un peu plus épaisse et plus dure que la tricuspide.* L'orifice de l'artère pulmonaire admet facilement le pouce, tandis que celui de l'aorte contient à peine l'indicateur. La face interne de ces deux artères est blanche. La membrane interne du cœur et les valvules sont rosées.

La valvule d'*Eustache*, bien conservée, a plus d'un demi-pouce de largeur. Le trou de Botal admet un corps plat de 4 lig. de diamètre. La veine-cave inférieure, au moyen de la valvule d'Eustache, dont les piliers se rendent sur les bords de l'arcade ovalaire, paraît se terminer principalement dans le trou de Botal...

RÉFLEXIONS.

Que l'épaississement et le *ratatinement* de la valvule mitrale aient été dans ce cas, comme dans les cas analogues que nous avons rapportés plus haut, la suite d'une endocardite valvulaire, c'est ce qui nous semble probable. Mais quel que soit le point de départ de cette lésion, ce qu'il y a de certain, c'est qu'elle a dû déranger la circulation à travers les cavités gauches. Il est bon de noter que, malgré la persistance du trou de Botal chez cette jeune fille, il ne paraît pas qu'on ait jamais observé un état complet de cyanose (du moins il n'est fait aucune mention de cet état dans l'observation de M. Burnet). Nous verrons d'ailleurs, à l'article où nous étudierons les communications anormales des cavités droites avec les cavités gauches, que la cyanose n'accompagne pas nécessairement et constamment ce genre de lésion. Comme il n'existait point d'obstacle mécanique à la circulation dans les cavités droites chez cette jeune fille, on conçoit que le sang de ces cavités, malgré l'existence du trou de Botal, a bien pu ne pas se mêler à celui des cavités gauches. Or, c'est le mélange du sang noir des cavités droites avec celui des cavités gauches qui paraît constituer l'une des principales conditions sans lesquelles la cyanose ne peut se manifester.

(1) Morgagni, *De sedib. et caus. morbor.*, etc., epist. XVII^a, 12.

» rat, ob summum præsertim virium languorem, anhelans » respirabat, et tota cute colore quasi livido infecta erat. » Tandem, cum ad annum circiter decimum sextum pervenis- » set, mortua est.—Cor habuit exiguum, et mucronem ver- » sùs, quasi subrotundum. *Ventriculus sinister formâ erat » quâ solet dexter, et dexter vicissim quâ sinister; et quan- » quam hoc latior, parietibus tamen crassioribus.* Dextera pa- » riter auricula tota duplo erat grandior, quam tota si- » nistra, duploque carnosior : inter utramque etiam tum » patebat foramen ovale, ut minimum digitum posset ad- » mittere. De tribus valvulis triangularibus justam una » magnitudinem duæ reliquæ minorem habebant. Sigmoï- » des autem, quæ pulmonaris arteriæ ostio præficiuntur, » ad basim quidem erant secundum naturam, sed parte su- » periore cartilagineæ videbantur; quin exiguum ossis » frustulum jam habebant : erantque eâ parte sic inter se » colligatæ, ut vix foramen relinquerent, lente non ma- » jus, per quod sanguis exiret. Erant autem ad illud fora- » men quædam exiguæ productiones carneo-membranosæ, » EA RATIONE COLLOCATÆ, ut valvularum vices supplere » possent, egredienti sanguini cedendo, regressuro autem » obstando. »

RÉFLEXIONS.

Morgagni dit qu'il est porté à croire que la lésion de l'orifice de l'artère pulmonaire était congénitale, et que, pendant la vie, elle avait pris insensiblement de nouveaux accroissemens.

Aux cas qui viennent d'être rapportés nous ajouterons le suivant, qui *paraît* s'en rapprocher, et dont le sujet n'était âgé que de 10 mois.

OBSERVATION 80e.

Un enfant fut atteint tout-à-coup, à l'âge de 2 mois, de dyspnée, avec suffocation menaçante, accompagnée d'une

couleur livide, presque noire, du visage, des doigts et des orteils. Ces accès, devenus très fréquens, se renouvellent tous les jours vers 10 heures du matin, se prolongent plusieurs heures, sont accompagnés d'intermittence du pouls et d'abaissement de la température, et l'enfant meurt à 10 mois, dans le cours de l'un d'eux.

On trouva, à l'ouverture du corps, le cœur très volumineux, l'aorte fort large, venant de l'un et de l'autre ventricules par deux orifices capables d'admettre l'extrémité d'un doigt; le trou Botal non entièrement oblitéré; les valvules sigmoïdes (lesquelles?) ossifiées à leur base. (*Commentaire de méd.*, publié par Duncan.)

5° *Rétrécissement simultané de plusieurs des orifices du cœur, par épaississement et induration de leurs valvules.*

Les observations 21e et 24e, rapportées au chapitre de la péricardite, sont des exemples remarquables d'un double rétrécissement par induration des valvules (ce rétrécissement affectait les deux orifices gauches). A ces deux observations nous ajouterons les suivantes.

OBSERVATION 81e.

Femme de 30 ans. — Ancien rhumatisme articulaire, et, plus tard, RHUME très violent. — A la suite de ces affections, palpitations, dyspnée, hydropisies passives; bruit de râpe très fort dans la région précordiale. — Mort. — Adhérence générale du péricarde au cœur. — Epaississement fibro-cartilagineux, et déformation des valvules aortiques et de la valvule bicuspide, avec rétrécissement des orifices ventriculo-aortique et auriculo-ventriculaire gauche. — Fausse membrane fibreuse, aréolée, développée sur la portion de l'endocarde qui revêt la cavité de l'oreillette gauche. — Hypertrophie et dilatation du cœur. — Caillots dans les cavités de cet organe (les uns anciens, les autres récens).

Mayer (Joséphine), âgée de 30 ans, couturière, est entrée pour la seconde fois à la Charité, le 3 juillet 1828 (service de M. Rullier). La maladie pour laquelle elle vient chercher des secours date déjà de quelques années. Cette

femme est d'une constitution délicate, et n'a presque jamais joui d'une bonne santé. A l'âge de 8 ans, elle fut opérée de la pierre par M. Dubois. Plus tard, elle fut *affectée d'un rhumatisme goutteux*. Elle n'a jamais été régulièrement menstruée ; elle ne l'est pas depuis deux à trois ans que, à la suite d'un fort rhume, elle fut prise de palpitations avec oppression. C'est à cette époque qu'elle fait remonter sa maladie actuelle dont voici les symptômes : visage bouffi, fatigué ; lèvres grosses, violettes ; infiltration des membres inférieurs; respiration courte, pénible, semi-orthopnée ; pouls petit, inégal, intermitttent, offrant, après les intermittences, des pulsations répétées coup-sur-coup ; les battemens du cœur présentent les mêmes caractères ; de plus, un bruit de râpe très fort accompagne les battemens ventriculaires, qui aujourd'hui sont moins énergiques que précédemment ; des palpitations avec étouffement se manifestent au moindre effort (à peine si la malade peut se lever). Les membres inférieurs sont infiltrés ; l'abdomen est énormément distendu par de la sérosité (la fluctuation est évidente). — Le sommeil est presque nul.

Diagnostic. *Rétrécissement d'un orifice du cœur.*

Deux saignées du bras ; l'opération de la paracentèse pratiquée quatre fois, la digitale, le vin diurétique, tels furent les moyens mis en usage par M. Fouquier, lors de la première entrée de cette malade à la charité. Ces moyens la soulagèrent beaucoup. L'infiltration disparut, et pendant quelque temps après sa sortie, l'état de cette femme fut passable. Mais les symptômes indiqués plus haut ne tardèrent pas à revenir, ce qui obligea la malade à rentrer à l'hôpital. Depuis qu'elle est dans les salles de M. Rullier, elle a subi une nouvelle fois *la paracentèse, douze sangsues ont été appliquées à la région du cœur, et des vésicatoires aux cuisses (on a prescrit aussi les diurétiques)*.

L'état de la malade s'aggrava beaucoup dans les derniers jours de septembre.

Le 3 octobre au matin, cette femme n'était pas plus mal qu'à l'ordinaire. Elle s'occupa même à coudre une partie de la journée. Le soir, l'étouffement augmente, les lèvres deviennent plus violettes, elle pousse des plaintes et demande néanmoins à manger; dans la nuit elle vomit une quantité assez considérable d'un liquide noirâtre, analogue à du marc de café; elle suffoque (*synap. aux jambes*). Elle expire à six heures du matin.

Autopsie cadavérique, 17 heures après la mort.

1° *Habit. extér.* — Visage violacé; gonflement des veines sous-cutanées; infiltration énorme des membres inférieurs, ainsi que des parois abdominales (1).

2° *Org. respirat. et circulat.* — Les viscères thoraciques étaient refoulés en haut par un épanchement séreux du péritoine et de la plèvre. — Le cœur, distendu par une énorme quantité de caillots, occupait une grande partie du côté gauche de la poitrine. Parmi les caillots du cœur, les uns, de couleur d'ambre, mous, gélatiniformes, s'étaient probablement formés dans les derniers momens de la vie; les autres, plus anciens, charnus comme ceux que l'on trouve dans des veines depuis long-temps oblitérées, s'écrasent à la manière de la fibrine concrète (quelques unes de ces dernières concrétions étaient entrelacées dans les colonnes charnues et leurs tendons).

Le péricarde adhérait de toutes parts au cœur par un tissu cellulaire lâche. A la surface de cet organe, on remarquait une très belle injection capillaire.

L'orifice aortique était considérablement rétréci. Les valvules aortiques, épaissies, réunies, confondues par leurs bords, formaient une cloison fibro-cartilagineuse, percée à son centre d'une fente en forme de boutonnière, pouvant à peine admettre le bout du petit doigt.

---

(1) Le tissu cellulaire du mésentère était lui-même très manifestement infiltré.

La valvule bicuspide était plus épaissie encore, plus dure que les valvules de l'aorte : elle était presque cartilagineuse, ainsi que les tendons dont elle est garnie. L'orifice auriculo-ventriculaire gauche était plus rétréci encore que l'orifice aortique.

Le ventricule et l'oreillette gauches étaient un peu hypertrophiés et dilatés. *La membrane interne de l'oreillette gauche était d'un blanc un peu mat, et paraissait très épaissie, ce qui tenait à la présence d'une fausse membrane organisée, épaisse, fibreuse, aréolée, qui la doublait en quelque sorte.*

Les cavités droites étaient un peu dilatées. En somme, le cœur, débarrassé de ses caillots, était d'un tiers environ plus volumineux qu'à l'état normal.

L'aorte, en général peu altérée, était cependant parsemée de plaques et de points jaunâtres. Sa membrane interne était blanche partout, excepté en un point peu étendu, où l'on voyait une rougeur brunâtre, sans présence de vaisseaux capillaires.

Les grosses veines étaient distendues par une assez grande quantité de sang.

Les deux poumons, comprimés par l'épanchement séreux des plèvres, offraient un tissu dense et comme coriace : ils étaient gorgés d'une sérosité assez abondante.

2° *Org. dig. et annex.* — Il s'est écoulé de l'abdomen, énormément distendu, 12 à 15 pintes environ d'une sérosité citrine, mêlée de quelques lambeaux et flocons albumineux. Les viscères abdominaux étaient blancs et comme lavés. Le péritoine était tacheté de points noirs, épaissi, surtout dans la région du foie, où il offrait une consistance fibreuse. Ce dernier organe, petit, comprimé, comme *ratatiné*, présentait des granulations très grosses et brunes, comme si une certaine quantité de sang était infiltrée dans leur substance ou combinée avec elle. Le tissu de la rate était également très dense. Il en était de même du tissu des reins, dont le droit était très petit.

La membrane muqueuse de l'estomac était molle, grisâtre, cendrée, facile à enlever par le raclement. On y voyait une injection *mécanique* des veines et de leurs ramifications, et çà et là des plaques, des espèces d'*étoiles* d'un pointillé vif et rosé. L'estomac contenait une matière noirâtre, analogue à celle que la malade avait vomie (1).

La membrane muqueuse des intestins n'a rien offert qu'une congestion sanguine *passive*.

OBSERVATION 82e (2).

Homme de 60 ans. — Diverses affections de poitrine, à la suite desquelles surviennent de la dyspnée, des palpitations, des hydropisies séreuses passives, etc. — Mort un an après l'apparition des premières palpitations; cartilaginification des valvules tricuspide et mitrale, avec rétrécissement des orifices auxquels elles sont adaptées.

« Un palefrenier, âgé de 60 ans, avait, dans le cours de sa » vie, été sujet à diverses affections de la poitrine. Quand il » se rendit à l'hospice de Clinique interne, il était enrhumé » depuis plus d'un an, et depuis ce temps aussi il ressen- » tait des palpitations dans la région du cœur, qui d'ail- » leurs ne résonnait pas par la percussion... Les principaux » symptômes étaient le gonflement et la couleur violette de » la face, des lèvres et du col, et une gêne extrême dans » la respiration; les battemens du cœur, très étendus, se » faisaient avec quelque irrégularité; le pouls était irré- » gulier, ET POINT ISOCHRONE AUX BATTEMENS DU COEUR. Les » idées du malade se brouillèrent bientôt; il survint peu » de temps après un assoupissement léthargique, et le ma-

(1) Il s'en était échappé par les narines une petite quantité, par suite de la compression exercée sur l'estomac et les autres viscères abdominaux par les parois abdominales distendues.

(2) Cette observation a été publiée par Corvisart dans l'*Essai sur les maladies organiques du cœur* (p. 210, obs. 30).

» lade mourut le 3e jour de son entrée à l'hôpital, un an » après l'apparition des premières palpitations.

» A l'ouverture du cadavre, la face était d'une couleur » violette, noirâtre. — Les poumons volumineux adhé- » raient de toutes parts à la face interne des parois de la » poitrine. — Le cœur avait un très grand volume, qui » tenait particulièrement à l'ampliation de l'oreillette » droite. — *Les valvules tricuspide et mitrale étaient cartila-* » *gineuses, surtout à leur base, ce qui rétrécissait le diamètre* » *de l'un et de l'autre orifice.* — Le péricarde contenait une » certaine quantité de sérosité.

» L'aorte, dilatée, présentait sur sa membrane interne » quelques points d'ossification. »

OBSERVATION 83e (1).

Femme de 30 ans. — Palpitations, étouffement, hydropisies passives. — Mort. — Epaississement cartilagineux et osseux des valvules tricuspide, mitrale et aortiques, avec rétrécissement des orifices auxquels ces valvules sont adaptées. — Erosion du péricarde qui recouvre l'oreillette droite (16 onc. de sérosité dans la cavité péricardique). — Hypertrophie et dilatation du cœur.

Germaine Mesnier, âgée de 30 ans, avait joui dans son enfance d'une assez bonne santé, si ce n'est qu'elle avait toujours eu la respiration courte. Réglée à 17 ans, elle avait commencé, deux ans auparavant, à éprouver quelques palpitations. Les battemens du cœur augmentaient à l'approche de l'époque menstruelle, diminuaient quand le flux avait lieu, et conservaient leur violence s'il manquait. Les affections morales et le moindre exercice excitaient les palpitations : à l'âge de 28 ans, elles devinrent habituellement plus violentes. Quand leur intensité semblait extrême, cette malade provoquait des nausées et des vomissemens par l'in-

(1) Cette observation est de M. Bertin, et a été publiée dans le *Traité des maadies du cœur et des gros vaisseaux* (p. 193).

troduction des doigts dans la bouche, et se sentait alors soulagée. Avant d'avoir imaginé ce moyen, ses souffrances se prolongeaient souvent pendant toute la journée, ou du moins elle n'éprouvait de soulagement que lorsqu'à force de malaises et d'anxiétés il survenait des vomissemens spontanés.

Tel était l'état de cette femme à son entrée à l'hôpital Cochin le 20 septembre 1814. Depuis cette époque jusqu'au 25 janvier suivant, on la mit à l'usage des antispasmodiques, de la digitale pourprée, sous différentes formes; on fit appliquer des sangsues au siége, et pratiquer quelques saignées du bras, qui ne procurèrent qu'une amélioration momentanée. Les palpitations, sans être plus fortes, devinrent bientôt plus fréquentes; la toux devint habituelle, et l'infiltration des jambes qui avait disparu peu de temps après l'entrée, par l'emploi des préparations scillitiques, se renouvela.

Le 10 février, tous les symptômes avaient augmenté d'intensité. La respiration était beaucoup plus embarrassée et même sifflante; des palpitations très violentes se faisaient sentir dans toute l'étendue de la région antérieure gauche du thorax : elles devenaient insupportables quand la tête était un peu basse, en sorte que la malade était obligée de rester constamment assise dans son lit. La face, qui jusque là avait été dans un état à peu près naturel, devint pâle et bouffie. La poitrine résonnait assez bien en arrière et à gauche; elle rendait un son mat à la partie antérieure et droite, un peu obscur à la région du cœur. Les battemens du cœur, que l'oreille approchée de la poitrine entendait très distinctement, redoublaient tous les soirs, et, pendant cette sorte de paroxysme régulier, ils étaient si violens, qu'ils soulevaient les vêtemens, et pouvaient même se faire entendre à une certaine distance.

Le pouls était ordinairement fréquent, petit, très irrégulier, et sans harmonie avec les battemens du cœur.

Bientôt, à chaque pas que la malade essayait de faire, elle éprouvait des étouffemens qui lui faisaient craindre la mort.

Le ventre devint volumineux, dur et fluctuant; les urines étaient épaisses, rouges et peu abondantes.

Des réveils en sursaut troublaient très fréquemment le sommeil.

Le 1er mars, étouffement continuel, respiration courte, précipitée; battemens du cœur inégaux, variables, généralement assez forts; pouls petit, faible, puis insensible, rougeur vineuse et comme enluminée de la face; infiltration énorme; suppression des urines.

Enfin cette malheureuse femme est obligée de rester jour et nuit dans un fauteuil, tourmentée par des angoisses insupportables, au milieu desquelles elle succombe le 25 mars 1815.

Autopsie cadavérique. — Les deux cavités de la plèvre sont pleines d'une sérosité citrine, et le péricarde contient environ 16 onc. d'un liquide semblable. Le cœur est beaucoup plus volumineux que dans l'état ordinaire; la portion de la membrane séreuse qui recouvre l'oreillette droite offre çà et là quelques points d'érosion. Cette oreillette, à sa partie inférieure, est trois fois plus grande que dans l'état naturel; son tissu présente un épaississement considérable, véritable hypertrophie musculaire. Les fibres sont tellement prononcées, qu'elles forment des faisceaux semblables aux colonnes ventriculaires. Les valvules tricuspides sont dures, épaisses, réunies par leurs bords, et forment une espèce de cloison cartilagineuse, percée dans son milieu d'un trou dans lequel on peut à peine introduire le bout du petit doigt.

Le ventricule droit ne présente aucune particularité notable. — Les valvules de l'artère pulmonaire n'offrent également rien de remarquable.

L'orifice auriculo-ventriculaire gauche a subi un rétré-

cissement considérable; ses valvules forment un bourrelet très saillant, dont les côtés, rapprochés et comme continus, ne laissent entre eux qu'une ouverture très étroite, ou plutôt une espèce de fente transversale. Ce bourrelet, dont la saillie répondait du côté de l'oreillette, avait, dans quelques points de son étendue, environ quatre lignes d'épaisseur; son tissu, d'une nature fibro-cartilagineuse, offrait divers points d'ossification. La transformation fibro-cartilagineuse n'avait envahi qu'à peu près la moitié de la valvule; et tandis que les mouvemens de cette portion étaient presque nuls, la base paraissait aussi flexible que dans l'état sain.

Le ventricule gauche avait sa capacité naturelle; mais ses parois étaient évidemment hypertrophiées: elles avaient, dans la majeure partie de leur étendue, plus d'un pouce d'épaisseur.

Le calibre de l'aorte était rétréci; ses valvules étaient épaisses, durés, cartilagineuses, inflexibles, et formaient par leur réunion réciproque une espèce d'anneau irrégulier, dont le diamètre était d'environ 3 lig.

SECTION DEUXIÈME.

HISTOIRE GÉNÉRALE DE L'ENDOCARDITE.

ARTICLE PREMIER.

EXPOSITION ET APPRÉCIATION DES CARACTÈRES ANATOMIQUES DE L'ENDOCARDITE.

Les caractères anatomiques de cette inflammation, essentiellement les mêmes que ceux de la péricardite, offrent cependant des particularités très remarquables, dont les unes tiennent à la structure des parties sur lesquelles se déploie l'endocarde, et dont les autres proviennent de la pré-

sence du sang qui circule incessamment à travers les cavités que cette membrane tapisse. Il est de la plus haute importance de bien connaître les caractères anatomiques propres à chacune des périodes de l'endocardite, si l'on veut comprendre d'une manière claire et précise les principaux symptômes qu'elle présente dans son cours. Or, pour avoir une idée aussi complète que possible de ces caractères, il faut étudier successivement les altérations du tissu séro-fibreux lui-même, les produits dont le travail inflammatoire provoque la sécrétion, et l'état du sang que contiennent les cavités du cœur. Après avoir ainsi considéré sous tous leurs rapports les lésions anatomiques dont l'endocardite peut être la source, nous aurons soin de les rapprocher de celles que l'on voit se manifester à la suite des inflammations d'autres organes, et nous répondrons aux objections qui nous ont été faites sur notre manière de concevoir l'origine d'un certain nombre des lésions dites organiques du cœur.

§ Ier. Description des altérations anatomiques.

I. *Première période de l'endocardite (période de congestion sanguine, de ramollissement, d'ulcération et de suppuration).*

1° La *rougeur* de l'endocarde est un des caractères anatomiques dont l'étude doit nous occuper en premier lieu. Cette rougeur a été notée chez douze des treize sujets dont les observations sont rapportées dans notre première catégorie. L'absence de cette rougeur chez l'un de nos malades n'a rien qui doive nous étonner; on sait, en effet, que dans les cas où une inflammation membraneuse se termine rapidement par la mort, il peut arriver qu'on ne rencontre aucune rougeur sur le cadavre, bien que cette rougeur eût existé pendant la vie. Aux innombrables faits de ce genre déjà observés, ajoutons ici notre observation 5e, dans laquelle une vive rougeur érysipélateuse fut remplacée sur le cadavre

par une pâleur semblable à celle des parties de la peau qui n'avaient point été enflammées.

Toutefois, dans l'immense majorité des cas, l'endocardite aiguë laisse à sa suite une rougeur plus ou moins vive; cette couleur est tantôt rosée et tantôt écarlate, tantôt d'une teinte violette, ponceau ou même brunâtre. Elle est partielle ou générale : elle occupe assez souvent les valvules seulement; et presque constamment, quand elle règne sur toute l'étendue de l'endocarde, elle a son maximum d'intensité sur la portion valvulaire de cette membrane. Ordinairement aussi, la rougeur est d'une nuance plus foncée dans les cavités droites que dans les gauches, ce qui tient probablement, du moins en partie, à ce que le sang qui circule à travers les premières est moins vermeil et moins rutilant que celui qui circule à travers les secondes. Quoi qu'il en soit, cette rougeur n'est point due à une injection capillaire, mais bien à une sorte de *teinture* sanguine de la membrane interne du cœur. Elle ne pénètre pas ordinairement au-dessous de celle-ci; elle ne disparaît pas par le lavage, mais elle ne résiste pas à une macération suffisamment prolongée (1).

La *nature* de la rougeur de la membrane interne du cœur et des vaisseaux a été, dans ces derniers temps, l'objet de nombreuses discussions. Dans la première édition du *Traité de l'Auscultation médiate*, M. Laënnec pensait que la teinte écarlate pouvait indiquer une inflammation, mais il comparait la coloration violette à la *lividité cadavérique*. Dans la seconde édition de cet ouvrage, il paraît mettre en

---

(1) M. le docteur Cas. Broussais, qui a fait d'intéressantes recherches sur les rougeurs du système vasculaire, professe que la rougeur *inflammatoire* diffère de la rougeur *cadavérique*, en ce que celle-ci disparaît par la macération dans l'eau, ce qui n'a pas lieu pour l'autre. Sous ce point de vue, nos expériences ne sont pas entièrement d'accord avec celles de notre honorable confrère. Nous nous proposons de les répéter encore.

doute la nature inflammatoire de la rougeur écarlate elle-même : « Frappé de la coïncidence des deux sortes de rougeur du cœur avec une altération manifeste du sang, et » un commencement de décomposition du cadavre, je commençai, il y a environ quatre ans, dit M. Laënnec, à » *douter* que dans aucun cas les rougeurs que je viens de » décrire, lorsqu'elles existent seules, fussent autre chose » qu'une imbibition cadavérique du sang. »

Il est difficile de faire plus de recherches que je n'en ai fait pour résoudre le problème d'anatomie pathologique dont il s'agit ici. Or, il résulte de ces recherches qu'il est réellement des rougeurs de la membrane interne du cœur qu'on ne peut s'empêcher de considérer comme un des effets de l'inflammation de cette membrane. Je me suis convaincu, d'un autre côté, par un très grand nombre de faits, que certaines rougeurs du cœur et des vaisseaux ne sont autre chose qu'une imbibition purement cadavérique, et j'ai reconnu, avec un grand nombre d'autres observateurs, que ces dernières rougeurs sont à peu près constantes, chez les individus que l'on ouvre à une époque où la putréfaction du cadavre est déjà plus ou moins avancée, surtout lorsque ces individus ont succombé à une maladie qui a été accompagnée de phénomènes putrides ou typhoïdes, cas dans lequel le sang présente une liquidité plus grande qu'à l'état normal, ce qui le rend plus propre à *imbiber* la membrane interne du système vasculaire.

Je ne crois pas qu'il soit possible de décider à la simple inspection, ni par le lavage et la macération elle-même, si une rougeur donnée de la membrane interne du cœur est l'effet d'une inflammation ou d'une imbibition cadavérique. Il faut donc chercher ailleurs les moyens de résoudre la grave question que nous examinons. A mon avis, on peut regarder comme étant de nature inflammatoire, une rougeur de la membrane interne du cœur, existant chez un individu dont le cadavre a été ouvert avant qu'il

ne se fût manifesté aucune trace de décomposition, et qui, pendant la vie, avait présenté les symptômes que nous assignerons dans l'article suivant à l'inflammation de la membrane interne du cœur. Mais la nature inflammatoire de la rougeur sera plus évidente encore, si aux circonstances que nous venons de signaler se trouvent réunies les conditions suivantes : 1° le gonflement, l'épaississement, le boursouflement des parties qu'occupe la rougeur ; 2° la présence d'une certaine quantité de pus, de matière pseudo-membraneuse, ou même de ces caillots adhérens, décolorés, semblables à la couenne inflammatoire du sang, ou à des pelotons fibro-albumineux ; 3° la coïncidence d'une semblable rougeur dans des vaisseaux dont on a constaté positivement l'inflammation avant la mort des sujets.

Les observations que nous avons rapportées dans notre première catégorie réunissant toutes ces conditions, ou du moins la plupart d'entre elles, la rougeur que nous avons rencontrée sur la membrane interne du cœur doit, ce me semble, être attribuée à un état inflammatoire (1).

Un notable *épaississement* de la membrane interne du cœur accompagne assez souvent la rougeur inflammatoire dont nous venons de parler, lorsque l'endocardite a duré pendant un certain temps, douze, quinze, vingt jours, et même plus, par exemple. Toutefois, cet épaississement n'existe ordinairement d'une manière bien tranchée que sur les valvules, là où la membrane est en quelque sorte double et fortifiée par un tissu fibreux. Le boursouflement

---

(1) Je prie le lecteur de ne pas oublier qu'en enflammant artificiellement, soit par des injections irritantes, comme nous l'avons fait, soit d'une autre manière, la membrane interne du cœur ou des vaisseaux chez les animaux, on produit une rougeur semblable à celle que nous avons décrite ci-dessus. (Voy. ces expériences dans le *Traité cliniq. et expérim. des fièvres dites essent.*)

Au reste, on ne saurait trop le répéter, l'existence d'une inflammation quelconque, et celle surtout d'un organe profondément situé, se démontre autrement que par une simple rougeur.

fongueux de ces valvules a été constaté chez plusieurs des sujets dont nous avons rapporté l'observation.

Le *ramollissement* de la membrane interne du cœur n'est pas toujours très évident dans la période que nous étudions ici. Il m'a semblé néanmoins que cette membrane se rompait avec plus de facilité qu'à l'état sain. En même temps, sa surface libre était un peu moins polie qu'elle ne l'est normalement, et plus ou moins ridée. Le tissu cellulaire sous-jacent à l'endocarde paraît aussi, dans ce cas, avoir perdu de sa force de cohésion, et être devenu fragile; et de là une plus grande facilité à détacher l'endocarde.

On observe quelquefois dans la période aiguë de l'endocardite des érosions ou des ulcérations commençantes de la face interne du cœur, ou des valvules elles-mêmes (V. l'observ. 50). Ces ulcérations peuvent devenir le point de départ de perforations des parois du cœur, des valvules, ou de la cloison inter-ventriculaire et inter-auriculaire (voy. le chap. 3e).

2° Une *sécrétion purulente ou pseudo-membraneuse* a certainement lieu dans l'endocardite; mais on conçoit qu'il est souvent bien difficile d'en prouver directement l'existence. En effet, telle est la rapidité et la force du courant sanguin à travers les cavités du cœur, que le produit sécrété peu à peu par l'endocarde enflammé, doit être incessamment balayé par ce courant. Il est néanmoins quelques cas où une quantité médiocre de véritable pus ou de matière pseudo-membraneuse se rencontre à la suite d'une endocardite aiguë. Le pus est quelquefois caché au centre d'un caillot ou bien retenu dans les mailles que forment les colonnes charnues. Il en est de même de la matière pseudo-membraneuse. Celle-ci, douée d'une grande ténacité, se colle en quelque sorte solidement aux parties sur lesquelles elle est déposée, et on en trouve assez souvent des portions à la surface des valvules, sur leurs bords libres, sur leurs tendons, où elle se présente quelquefois sous forme de granulations ou de globules de consistance d'albumine ou de fibrine à demi-

concrète. Dans certains cas, il est vrai, on peut prendre pour une production pseudo-membraneuse une simple concrétion sanguine décolorée, adhérente, élastique. L'erreur est d'autant plus facile que les pseudo-membranes sont principalement formées elles-mêmes de fibrine à l'état concret, et cette erreur est au fond assez peu importante (1).

Une endocardite sur-aiguë peut-elle se terminer par gangrène? En réfléchissant à l'extrême rareté d'une telle terminaison pour l'inflammation des membranes qui, comme l'endocarde, sont de nature séreuse, on est naturellement porté à résoudre cette question par la négative. Cependant, j'ai recueilli quatre ou cinq cas dans lesquels j'ai été tenté de croire que c'était à une inflammation interne du cœur, fort analogue à certaines phlegmasies gangréneuses, qu'il fallait attribuer la terminaison très rapidement funeste qui avait eu lieu. Les observations 22e et 39e me paraissent appartenir à cette catégorie

---

(1) Quelques unes des observations de notre première catégorie (obs. 1re, 2e, etc.) sont des exemples du genre d'altération que nous signalons ici.

Chez un individu attaqué de RETRÉCISSEMENT DE LA VALVULE MITRALE, M. Laënnec *a trouvé un pouce carré de la surface de l'oreillette gauche couvert par une fausse membrane aussi consistante que les polypes les plus fermes, très adhérente, épaisse d'une ligne, lisse et continue à sa surface adhérente; présentant au contraire à sa face libre une multitude de petites lames aplaties ou cuboïdes, longues au plus d'une demi-ligne. Toute l'épaisseur de cette concrétion était fortement et également teinte de sang d'un rouge foncé.*

Il n'est pas inutile de rappeler ici ce cas curieux du cœur d'un mouton, dans les cavités duquel je rencontrai une légère couche d'un véritable pus (il existait en même temps des traces de péricardite).

Comme dans la plupart des cas où l'on a trouvé du pus dans les cavités du cœur, il existait aussi du pus dans les veines, soit consécutivement à une phlébite, soit par l'effet d'une simple résorption purulente; on pourrait soutenir, à la rigueur, que le pus trouvé dans le cœur n'y avait pas été formé, mais bien transporté. Néanmoins, dans les cas où le cœur présente d'indubitables traces d'inflammation, on ne voit pas pourquoi l'on préférerait l'hypothèse d'un simple transport de pus à celle de la formation de ce liquide au sein du cœur lui-même.

de faits. Le sujet de l'observation 39e était, d'ailleurs, atteint d'une phlegmasie gangréneuse extérieure. Le sujet de l'autre observation éprouve tout-à-coup une fièvre des plus violentes. On le gorge de vin chaud, et bientôt on est obligé de le transporter à l'hôpital. Les battemens du cœur et du pouls sont d'une telle fréquence, qu'on peut à peine les compter (ils sont en même temps inégaux, irréguliers, intermittens); la fièvre est accompagnée d'une grande prostration, d'un appareil typhoïde très prononcé. Une saignée est pratiquée, et le sang se prend en une masse molle, sorte de magma analogue par sa consistance à de la bouillie ou à de la lie de vin; enfin le malade succombe 48 heures environ après son entrée. On l'ouvre moins de 24 heures après la mort, et l'on trouve dans les cavités droites du cœur, en même temps qu'une rougeur de la membrane interne, un sang tellement altéré, qu'il est mêlé de bulles d'air comme dans la décomposition putride, etc., etc. Sans doute, la première idée qui se présente à l'esprit dans des cas pareils, c'est que les traces de décomposition sont purement cadavériques. Je me demande cependant pourquoi un pareil état du cœur et du sang qu'il contient est si rare dans des circonstances tout-à-fait semblables à celles où se trouvait notre malade, celle d'endocardite exceptée; pourquoi cette fièvre violente, ce pouls et ces battemens du cœur inégaux, intermittens, précipités; pourquoi cette liquidité, cette sorte de dissolution du sang observée pendant la vie, si les altérations rencontrées après la mort sont purement cadavériques? voilà des doutes que je soumets au jugement éclairé des bons observateurs. Oui, je le reconnais autant que qui ce soit, gardons-nous bien de prendre pour des traces et des effets de maladie, des altérations vraiment cadavériques; mais n'allons pas, par une erreur opposée et non moins grave, attribuer à la seule décomposition cadavérique des lésions qu'une maladie aurait pu déterminer.

Pour revenir à la question de l'endocardite gangréneuse

ou *maligne*, comme l'auraient dit les anciens, je pense que c'est un sujet à revoir, et qui mérite de sérieuses recherches.

3° Nous venons de passer en revue les principales lésions que présente l'endocarde enflammé, sous le double point de vue de sa structure et de la fonction sécrétoire dont il est l'organe. Il ne nous reste plus qu'à faire connaître les lésions que l'on rencontre dans le sang que contiennent les cavités du cœur. Or, il résulte des nombreuses observations d'endocardite aiguë consignées dans notre première catégorie, que cette phlegmasie entraîne communément à sa suite la coagulation d'une plus ou moins grande quantité du sang qui circule à travers les cavités du cœur. Sous ce rapport, l'endocardite se comporte de la même manière que l'artérite et la phlébite. Les concrétions sanguines formées sous l'influence d'une endocardite aiguë, ne sauraient être confondues avec les caillots ordinaires que l'on rencontre dans le cœur, avec ceux surtout qui ne se sont développés qu'après la mort. Les concrétions consécutives à l'endocardite aiguë sont blanches, décolorées, élastiques, glutineuses, adhérentes aux parois du cœur, entortillées autour des tendons valvulaires et des colonnes charnues. Elles sont en quelque sorte à demi organisées, et, comme nous l'avons déjà dit, fort analogues soit à la couenne inflammatoire du sang, soit aux pseudo-membranes elles-mêmes; quelques unes offrent parfois des points ou des lignes rouges qui ne sont réellement autre chose que des rudimens de vaisseaux.

Les concrétions que nous examinons diffèrent beaucoup sous le rapport du volume et de la configuration. Elles se prolongent assez ordinairement dans les gros vaisseaux. Toutes choses égales d'ailleurs, elles sont plus volumineuses, plus abondantes dans les cavités droites du cœur que dans les cavités gauches. Leur maximum d'adhérence se rencontre, en général, vers le bord libre des valvules, où l'on en trouve encore quelques fragmens après des lavages réitérés. (Il est probable que ces petites masses fibrineuses peuvent s'or-

ganiser et se transformer en végétations ou granulations.)

II. *Seconde période de l'endocardite (période d'organisation des produits sécrétés ou d'une portion des concrétions fibrineuses).*

Lorsque l'endocardite ne se termine pas par une prompte résolution, qu'elle se prolonge pendant un temps assez considérable (15, 20, 30 jours ou même plus), les tissus enflammés s'épaississent plus ou moins, et la partie plastique des produits anormalement sécrétés par ces tissus passe de l'état amorphe à l'état d'organisation. Alors, suivant les accidens de position, de configuration et de composition de la matière organisable, on rencontre soit des végétations ou des granulations, soit des adhérences cellulo-fibreuses, soit des couches fibreuses ou séro-fibreuses, etc.

Les végétations ou granulations affectent une remarquable prédilection pour les valvules et se plaisent particulièrement sur leur bord libre. Toutefois, on en trouve aussi dans quelques cas à la surface interne des cavités du cœur et spécialement des oreillettes (l'obs. XLVII du Traité de l'auscultation médiate en offre un exemple remarquable). Elles ont été partagées en deux espèces par M. Laënnec, savoir : les végétations *globuleuses* et les végétations *verruqueuses*. Les premières nous paraissent pouvoir être plus exactement désignées sous le nom de végétations ou granulations *albumineuses* ou *fibrineuses*. L'expression de *verruqueuses* est assez heureusement choisie, car les végétations ou excroissances auxquelles elle s'applique ressemblent beaucoup aux *verrues*. On peut aussi les désigner sous la dénomination de végétations ou excroissances *cornées*, *cartilagineuses*.

Ces deux espèces de végétations, de granulations ou d'excroissances, sont-elles d'une nature essentiellement différente ou ne constituent-elles que deux états d'une seule et

même production accidentelle? Les unes proviendraient-elles de l'organisation d'une portion de fibrine concrétée, les autres de l'organisation d'une véritable exsudation pseudo-membraneuse? Avant de remonter à leur mode de génération, commençons par les décrire avec quelque détail.

Les végétations *albumineuses* ou *fibrineuses* (globuleuses de M. Laënnec) sont molles, faciles à écraser, comme de l'albumine concrète ou un fragment de pseudo-membrane fibrineuse à demi-organisée. Elles se détachent par une traction assez légère. Leur couleur est d'un blanc grisâtre ou jaunâtre, mêlé quelquefois d'une teinte rosée ou tout-à-fait rouge. Ces granulations m'ont paru avoir une grande analogie avec celles que l'on trouve quelquefois à la surface de la plèvre, du péricarde ou du péritoine chroniquement enflammés : la ressemblance est même si frappante, qu'on aurait bien de la peine à les en distinguer, comme je m'en suis assuré en comparant des granulations de la plèvre et du péricarde avec des végétations valvulaires, rencontrées les unes et les autres sur le même sujet.

Les végétations *verruqueuses*, très analogues aux poireaux vénériens, contractent avec les parties sur lesquelles elles sont implantées une telle adhérence, s'y enracinent avec tant de force, qu'elles font pour ainsi dire corps avec elles. Le tissu de ces végétations est comme corné ; il crie sous l'instrument qui le divise, à l'instar d'un fibro-cartilage.

Le nombre des végétations, soit albumineuses, soit verruqueuses, est très variable; il en est de même de leur grosseur et de leur configuration. Les unes n'ont que la grosseur d'un grain de millet, les autres égalent le volume d'un grain de chènevis ou d'un petit pois. Elles sont quelquefois isolées, éparpillées, *discrètes* pour ainsi dire, tandis que d'autres fois elles sont réunies en groupes, *confluentes*, racémifiées et disposées entre elles de manière à imiter de véritables choux-fleurs. Leur forme est souvent

arrondie, sphérique; mais elle est aussi quelquefois alongée, cylindrique ou aplatie. Leur surface est tantôt lisse, polie, tantôt inégale et rugueuse.

Il est rare que les végétations des valvules ou des parois internes du cœur existent seules : le plus ordinairement, comme l'attestent les observations que nous avons rapportées, elles sont accompagnées d'une induration fibro-cartilagineuse ou calcaire des valvules. Quoi qu'il en soit, lorsqu'elles sont très multipliées, confluentes, groupées en choux-fleurs, elles donnent lieu à un rétrécissement des orifices auxquels sont adaptées les valvules qu'elles surchargent et dont elles gênent les mouvemens : l'existence de cette espèce particulière de rétrécissement est une circonstance importante à noter.

Revenons maintenant au mode de production ou à la pathogénie de ces végétations. « Il paraît indubitable à » M. Laënnec qu'elles ne sont autre chose que de petites » concrétions polypiformes ou fibrineuses qui, formées à » l'occasion de quelque trouble dans la circulation, s'orga- » nisent par un travail d'absorption et de nutrition analogue » à celui qui convertit les fausses membranes albumineuses » en membranes accidentelles ou en tissu cellulaire. » M. Laënnec ajoute que *d'après la position même des végétations verruqueuses sur les bords des valvules et le long des tendons des piliers, il lui semble qu'il y a une sorte d'analogie entre elles et les cristallisations qui se forment le long de fils ou de rameaux tendus dans une liqueur chargée d'une solution saline.* Cette comparaison nous paraît fort ingénieuse, et nous ne contestons pas que la fibrine déposée à la surface ou sur le bord des valvules ne puisse s'organiser en végétations. Mais ce n'est pas là une raison de nier le rôle que joue l'endocardite dans la production de ces végétations; car, comme nous l'avons démontré par les faits les plus positifs, cette phlegmasie détermine elle-même la formation

de concrétions fibrineuses organisables (1). C'est donc à tort que M. Laënnec combat notre opinion, en disant que « si l'inflammation de la membrane interne du cœur était » la cause efficiente des végétations dont il s'agit, elles » auraient pour matrice et pour point de réunion commun » une fausse membrane étendue comme une couche sur les » valvules, ce qui n'est pas. »

Mais si nous admettons que la fibrine, solidifiée sous l'influence d'une endocardite, ou même, si l'on veut, sous toute autre influence, peut se transformer en végétations, assurément il nous sera bien permis d'admettre aussi que la matière pseudo-membraneuse, sécrétée par l'endocarde enflammé peut, comme la fibrine elle-même, dont elle n'est réellement qu'une modification, se disposer de manière à constituer de petites masses arrondies qui s'organiseront peu à peu en végétations. Une telle doctrine est d'autant plus légitime, que des végétations, tout-à-fait semblables à celles de la membrane séreuse de l'intérieur du cœur, se développent à la surface de la membrane séreuse de l'extérieur du même organe, comme aussi à la surface de la plèvre et du péritoine, dans certains cas d'inflammation pseudo-membraneuse chronique de ces membranes. Or, dans ces cas, on ne saurait attribuer à l'organisation de concrétions polypiformes les végétations observées.

Mais, encore une fois, en supposant que les végétations de la membrane interne du cœur prissent toujours naissance au sein d'une concrétion polypiforme, nous n'en

---

(1) Nous avons indiqué tout à l'heure une comparaison employée par M. Laënnec pour expliquer la formation des végétations fibrineuses; ne pourrait-on pas dire aussi que, dans le cas d'endocardite, la fibrine du sang ayant une tendance à se coaguler, peut se déposer sur les cordons et les lames valvulaires, agités de mouvemens alternatifs, comme elle se dépose sur les verges avec lesquelles on bat le sang?

serions pas moins autorisé à les placer parmi les effets ou les accidens de l'endocardite, puisque, de l'aveu de M. Laënnec lui-même, il est des concrétions sanguines qui sont dues à l'inflammation (ouv. cit.; tom. II, pag. 618). Resterait seulement alors à déterminer dans quels cas les concrétions polypiformes d'où seraient nées les végétations, auraient été réellement consécutives à une endocardite générale ou partielle. Or, nous nous sommes appliqué à ne rapporter que des cas de végétations coïncidant avec des traces incontestables d'une ancienne endocardite.

Les *adhérences* que l'endocardite peut entraîner à sa suite n'avaient encore été signalées par aucun des auteurs de *Traités sur les maladies du cœur*. J'en ai consigné six observations dans cet ouvrage. On conçoit facilement, au reste, pourquoi les adhérences sont moins communes dans l'endocardite que dans l'inflammation des autres membranes séreuses. Le torrent sanguin qui coule à travers les cavités du cœur, les mouvemens des valvules, sont des obstacles puissans à la formation de l'accident qui nous occupe. Toutefois, malgré ces obstacles, il s'opère quelquefois des adhérences, et, circonstance qu'il était facile de prévoir, ces adhérences ne s'établissent que dans les points où les obstacles indiqués sont en quelque sorte à leur minimum. C'est ainsi que nous les avons rencontrées entre les lames les moins mobiles des valvules et la paroi correspondante des ventricules.

Ces adhérences sont, en général, très serrées. Les cas que nous avons cités en font connaître les principales dispositions. De telles adhérences apportent un trouble inévitable à la circulation, puisqu'elles ne permettent pas aux valvules de fermer complètement l'orifice auquel elles sont adaptées.

Il est une autre espèce d'adhérences des valvules bien plus commune que la précédente, je veux parler de celle qui s'établit entre les bords opposés des lames valvulaires,

dans certains cas de rétrécissement des orifices, que nous décrirons plus bas : nous devons nous borner à la mentionner ici.

A la suite des adhérences de l'endocarde, il faut placer les fausses membranes organisées qui tapissent une étendue plus ou moins considérable de sa surface. Il en est qui se déploient sur l'aire presque entière d'une des cavités du cœur. On peut même trouver plusieurs couches ainsi organisées les unes au-dessus des autres.

Au lieu de fausses membranes aussi étendues que les précédentes, on en trouve le plus souvent qui n'ont guère que 4, 5 ou 6 lignes de diamètre, et que je désigne sous le nom de *taies* ou de *taches* de l'endocarde. Elles sont tout-à-fait semblables aux *taches* laiteuses du péricarde ou bien encore à certaines *taies* de la cornée, et de là le nom que j'ai cru devoir leur donner. On les enlève assez facilement avec la pince, et au-dessous d'elle on trouve l'endocarde intact ou seulement un peu plus opaque qu'à l'état normal.

Dans un très grand nombre de cas, l'épaississement de la membrane interne du cœur est dû à la présence des fausses membranes organisées dont il vient d'être question. Toutefois, il est d'autres cas où l'endocarde est réellement épaissi pour son propre compte, hypertrophié, et alors il a perdu de sa transparence, en même temps que sa surface est devenue moins polie, comme ridée, inégale et un peu villeuse.

L'épaississement hypertrophique dont nous parlons s'étend au tissu fibreux, ainsi qu'au tissu cellulaire sous-endocardique. J'ai rencontré très souvent l'hypertrophie des valvules et de la zone tendineuse où s'insère leur bord adhérent. La valvule bicuspide est surtout sujette à cette hypertrophie consécutive; et s'il s'y joint un léger rétrécissement de la circonférence de l'orifice, on voit du côté de l'oreillette un froncement du bord adhérent de la valvule, disposition sur laquelle nous reviendrons plus loin.

III. *Troisième période (Période d'induration cartilagineuse, osseuse ou calcaire de l'endocarde en général, et des valvules en particulier, avec ou sans rétrécissement des orifices du cœur).*

Nous avons vu, dans la précédente période, la membrane interne du cœur et les valvules s'épaissir, s'hypertrophier, et les produits sécrétés sous l'influence de l'inflammation s'organiser en tissu cellulo-fibreux, fibreux ou même fibro-cartilagineux. (Le tissu des végétations verruqueuses appartient à cette dernière espèce.) Il nous reste maintenant à étudier les productions cartilagineuses, osseuses ou calcaires que l'on peut rencontrer à la *suite* d'une endocardite.

Les productions dont il s'agit se présentent sous des formes diverses. Tantôt ce sont de simples points circonscrits, de la grandeur d'une lentille seulement, tantôt des lames ou des plaques de la largeur de l'ongle ou d'une pièce de dix sous et au-delà, tantôt des masses plus ou moins arrondies. Les valvules tout entières sont quelquefois converties en tissu cartilagineux ou osseux. Cependant, la zone fibreuse des orifices du cœur et les pointes des valvules sont les parties que les dégénérescences cartilagineuses ou osseuses affectent de préférence. Entre les plaques ou incrustations des valvules, on trouve assez souvent des espaces dans lesquels celles-ci jouissent de toute leur intégrité ou présentent seulement un léger degré d'hypertrophie.

Les incrustations osseuses ou calcaires des valvules affectent les configurations les plus variées. Quelques unes se courbent en arc, en cerceau, d'autres s'élèvent et s'alongent en manière de *stalactites*, de forme pyramidale ou irrégulière; d'autres enfin s'arrondissent en sphères et ressemblent à de véritables concrétions calculeuses, dont le volume égale quelquefois celui d'un œuf de pigeon ou

même d'un petit œuf de poule (voy. l'observ. 21e). Ces espèces de calculs ou de pierres développées à la surface ou dans la substance même des valvules, sont ordinairement parsemées d'aspérités, d'inégalités, à leur extérieur, et simulent assez bien les calculs désignés sous le nom de *muraux*. Les ossifications ou pétrifications valvulaires envoient quelquefois des prolongemens dans la substance même du cœur.

Les valvules cartilaginisées, ossifiées ou pétrifiées éprouvent dans leur conformation les changemens les plus divers. Lorsque les productions accidentelles dont elles sont le siége consistent en de simples points ou en des lames peu étendues, les valvules épaissies et un peu rigides conservent encore leur mobilité et peuvent s'élever et s'abaisser comme dans l'état normal; mais quand ces soupapes organisées sont plus profondément altérées, quand la dégénérescence les a envahies dans toute leur étendue, elles deviennent plus ou moins complètement inhabiles à remplir l'office que la nature leur a confié. Dans certains cas, leurs lames sont repliées, roulées pour ainsi dire sur elles-mêmes, et alors elles représentent des espèces de rubans étroits; elles sont trop courtes et trop peu mobiles pour pouvoir fermer l'orifice auquel elles sont adaptées. L'*insuffisance* des valvules est évidente dans cette espèce de déformation; l'orifice peut être dilaté, ce qui rend leur insuffisance d'autant plus grande. Les lames valvulaires peuvent être perforées, déchirées, en même temps qu'elles sont indurées et épaissies : dans un cas, l'une des valvules aortiques, presque entièrement détachée, pendait et flottait pour ainsi dire dans la cavité de l'aorte.

Dans un grand nombre de cas, les valvules frappées d'induration et d'épaississement sont réunies, confondues par leurs bords voisins, et de là une sorte de cloison ou de diaphragme percé à son centre d'une ouverture étroite, tantôt arrondie, tantôt ovalaire ou elliptique. L'épaississement

et l'induration envahissent quelquefois les filets tendineux et même les colonnes charnues (1).

Les nombreuses observations que nous avons rapportées donnent une idée des principaux accidens de forme, d'étendue et d'aspect que peuvent offrir les productions que nous étudions.

Le rétrécissement des orifices du cœur consécutif aux diverses espèces d'indurations et de transformations valvulaires, mérite que nous le décrivions avec quelques détails. En traçant cette description, nous aurons occasion de signaler quelques autres dispositions des valvules dont l'étude est inséparable de celle du rétrécissement lui-même.

Le rétrécissement des orifices du cœur, par suite des diverses espèces d'épaississement et d'induration des valvules, est le plus grave des accidens anatomiques que l'endocardite puisse entraîner à sa suite. Pour pouvoir bien l'apprécier, il faut avoir présentes à l'esprit les dimensions normales des orifices du cœur, telles que nous les avons établies dans nos Prolégomènes.

Les degrés du rétrécissement des orifices du cœur sont très variables. Dans les degrés extrêmes, on peut à peine introduire le bout du petit doigt, ou même le bout d'une plume à écrire à travers les orifices rétrécis.

L'ouverture que laissent entre elles les valvules épaissies, indurées, et soudées en quelque sorte par leurs bords ou leurs côtés voisins, est *permanente*, ou constamment béante. Elle est tantôt arrondie, tantôt ovalaire ou elliptique.

---

(1) Les diverses espèces de transformations ci-dessus indiquées sont plus fréquentes dans les valvules gauches ou *artérielles*, que dans les valvules droites ou *veineuses*. Mais les observations consignées dans cet ouvrage prouvent surabondamment que Bichat s'était trompé en niant que ces dernières en fussent susceptibles. La différence que nous signalons tient, selon Corvisart, à ce que *les valvules gauches, d'une organisation fibreuse plus prononcée, sont plus aptes à recevoir la matière qui doit les transformer en cartilage, ou les sels calcaires qui leur donnent une dureté osseuse ou saxiforme.*

Elle ressemble, dans beaucoup de cas, à une sorte de boutonnière, ou mieux encore, à une véritable glotte dont les lèvres sont représentées par les bords arrondis des lames valvulaires épaissies. Cette comparaison s'applique plus particulièrement à certains rétrécissemens de l'orifice auriculo-ventriculaire gauche. Dans quelques cas, les lames de la valvule bicuspide ont acquis un énorme épaississement et font saillie du côté de l'oreillette; alors, l'orifice rétréci peut être comparé à l'orifice du col de l'utérus, et, comme celui-ci, imite une sorte de museau de tanche. Vue du côté des oreillettes, la circonférence des orifices auriculo-ventriculaires rétrécis, présente un froncement très prononcé, comme si cette circonférence eût été plissée sur elle-même : cette disposition lui donne de la ressemblance avec la circonférence externe de l'anus ou l'ouverture d'une bourse dont on a rapproché les cordons.

En général, dans le cas d'un rétrécissement considérable des orifices, les valvules, rendues immobiles par leur rigidité, sont relevées de manière à croiser à angle presque droit l'axe des orifices. Toutefois, elles sont assez ordinairement renversées dans la direction du cours de la colonne sanguine. Alors l'orifice représente une sorte de canal infundibuliforme dont le sommet regarde les ventricules, si les orifices auriculo-ventriculaires sont le siége du rétrécissement, et qui est tourné du côté de l'aorte ou de l'artère pulmonaire, si le rétrécissement affecte les orifices aortique ou pulmonaire. Cependant, pour les valvules aortiques, on observe quelquefois une disposition inverse, c'est-à-dire qu'elles sont déjetées vers la cavité ventriculaire.

Pour donner une idée exacte des principales formes que peuvent revêtir les orifices du cœur rétrécis, et faire ressortir les particularités qui distinguent le rétrécissement de chacun de ces orifices, nous avons cru convenable de reproduire dans la note ci-jointe la descrip-

tion des principaux cas de ce genre de lésion, que nous avons rapportés dans la première section de ce chapitre (1).

Nous ne terminerons pas cet article sans faire remarquer au lecteur que ce rétrécissement si commun des orifices du

---

(1) 1° EXEMPLES DE RÉTRÉCISSEMENT SIMPLE OU UNIQUE.

A. *Orifice aortique.*

Obs. 72e. — Les valvules aortiques, considérablement épaissies, sont maintenues fixes à une petite distance l'une de l'autre, et ne laissent entre elles qu'une fente, ou plutôt un trou, irrégulièrement triangulaire, à peine capable de laisser passer un petit pois. Ainsi dégénérées, les valvules n'ont plus rien de leur forme, de leur mobilité ni de leur souplesse ordinaire. La matière qui les constitue est dure, cassante, calcaire.

Obs. 71e. — Les valvules aortiques, tout-à-fait déformées, sont converties en une substance calcaire qui résonne à la percussion comme un calcul urinaire. Ces valvules ne sont susceptibles ni d'un mouvement d'abaissement, ni d'un mouvement d'élévation. Elles circonscrivent une ouverture permanente, qui représente une fente de 3 à 4 lig. de longueur, et peut à peine admettre l'extrémité du petit doigt. La surface des valvules est inégale et rugueuse.

Obs. 81e. — Epaissies, réunies, ou plutôt confondues par leurs bords, les valvules de l'orifice aortique formaient une cloison fibro-cartilagineuse, percée à son centre d'une fente en forme de boutonnière, pouvant à peine admettre le bout du doigt.

B. *Orifice auriculo-ventriculaire gauche.*

Obs. 23e. — Vu du côté de l'oreillette, l'orifice auriculo-ventriculaire gauche est infundibuliforme et reçoit à peine le bout de l'*index* (son grand diamètre est de 8 lig. et son petit de 3 lig.). Du même côté, toute la circonférence de l'orifice est plissée et froncée comme une bourse fermée. Complètement déformée, *chagrinée à sa surface comme si elle avait été le siége d'une cicatrisation*, inhabile à exécuter ses mouvemens ordinaires, la valvule bicuspide est transformée en un anneau de tissu fibro-cartilagineux.

C. *Orifice pulmonaire.*

Obs. 79e. — Les valvules sigmoïdes, saines à leur base, paraissaient cartilagineuses à leur partie supérieure, où elles offraient une petite concrétion osseuse (*cæiguum ossis frustulum*). Là, elles étaient réunies, accolées entre elles, de telle sorte qu'elles laissaient à peine une ouverture de la grandeur d'une lentille pour le passage du sang. On voyait à cet orifice quelques productions charnues et membraneuses (*carneo-membranosæ*), destinées en quelque sorte à remplacer les valvules, en permettant au sang de sortir, et en s'opposant à son reflux.

Obs. 77e. — L'orifice pulmonaire, de 3 à 4 lig. de diamètre environ, est fermé

cœur, à la suite d'une endocardite prolongée, *chronique*, est un nouveau trait de ressemblance entre cette phlegmasie et celles qui affectent d'autres organes creux. Quel médecin ignore, en effet, que l'urèthre, le col de la vessie, les artères, les canaux excréteurs des larmes, de la salive, de la bile, les diverses régions du tube digestif, et spécialement le cardia, le pylore, la jonction de l'iléon avec le cœcum, l'extrémité inférieure du rectum, etc., etc.; quel médecin, dis-je, ignore que toutes les parties qui viennent d'être désignées peuvent

---

incomplètement par une membrane de tissu jaune, élastique, épaisse comme trois feuilles de papier au moins, présentant du côté de l'artère une convexité que l'on ne peut effacer par la pression, et fixée aux parois artérielles par trois petits freins de même nature qu'elle, et au ventricule par un cercle ligamenteux jaunâtre. Cette membrane est percée à son centre par une ouverture ovalaire et permanente de 1 lig. 1/2 de diamètre, à bord fibreux, demi transparent, blanchâtre et plus mince que la membrane, fortifiée un peu plus en dehors par un cercle de consistance presque cartilagineuse, inégal, légèrement saillant à la face inférieure de la membrane.

Obs. 76e. — L'orifice de l'artère pulmonaire était fort étroit, surtout à une petite distance des valvules sigmoïdes, où se trouvait une espèce de diaphragme, percé d'un trou de 2 lig. 1/2 de diamètre environ.

D. *Orifice auriculo-ventriculaire droit.*

Obs. 73e. — La valvule tricuspide, ossifiée, fermait l'orifice auriculo-ventriculaire droit, et était percée vers son bord libre de deux trous, réunis par une scissure de 1 *pouc. de long*, de 1 lig. à peu près de large, et, à sa base, d'un troisième trou qui aboutissait au ventricule gauche, sur la valvule mitrale.

2° EXEMPLES DE RÉTRÉCISSEMENT MULTIPLE.

Obs. 21e. — L'orifice auriculo-ventriculaire gauche est considérablement rétréci, ce qui tient à la transformation de la valvule mitrale en une concrétion plutôt pierreuse qu'osseuse, formant une espèce de tumeur de la grosseur d'un petit œuf de poule, et dont le grand diamètre a 2 pouc.

La valvule résonne à la percussion comme une pierre; la concrétion en laquelle elle est transformée est hérissée d'aspérités, et pour ainsi dire *murale*.

La partie interne de l'orifice auriculo-ventriculaire est seule conservée; en dehors, les deux lames se sont rapprochées et confondues: on introduit assez facilement le bout du doigt auriculaire dans la portion de l'orifice restante. Du côté du ventricule, la tumeur reçoit à sa circonférence l'insertion des tendons forts et multipliés des colonnes charnues.

Une portion de la concrétion a envahi la substance charnue du ventricule, et

éprouver un rétrécissement plus ou moins considérable, à la suite d'une longue et lente inflammation? Ce n'est pas ici le lieu de signaler les accidens qu'entraînent ces lésions mécaniques, et dont la gravité est proportionnelle à l'importance de la fonction à laquelle elles opposent un obstacle plus ou moins invincible.

Quoi qu'il en soit, les détails précédens sont bien propres à faire ressortir dans tout son jour cette vérité sur laquelle

---

s'étend jusqu'à la surface externe, où elle forme une saillie qui soulève le péricarde.

— L'orifice aortique est le siége d'un rétrécissement à peu près égal à celui de l'orifice auriculo-ventriculaire gauche: ce rétrécissement est la suite de l'induration des valvules aortiques (une des valvules est fibro-cartilagineuse, tandis que les deux autres sont transformées en matière crétacée).

Obs. 24e. — Les valvules aortiques, épaissies, indurées, crient fortement sous le scalpel, comme un fibro-cartilage. La surface des sections qu'on y pratique a plus de 1 lig. de hauteur. L'orifice aortique, considérablement rétréci, représente une espèce de trou de 4 lig. de diamètre. Les valvules ainsi indurées et épaissies, réunies en anneau, étaient inhabiles à remplir leur office de soupapes.

L'orifice auriculo-ventriculaire gauche est rétréci au point de ne permettre que l'entrée du petit doigt. Du côté de l'oreillette, il se présente sous la forme d'un entonnoir, et sa circonférence est plissée, ridée comme l'orifice de l'anus. Réunies l'une à l'autre, les deux lames de la valvule mitrale forment une espèce d'anneau ou de cercle où viennent s'insérer des colonnes charnues, très vigoureuses, par des tendons qui se confondent avec cet anneau, en partie fibreux, en partie fibro-cartilagineux, ou même calcaire (la surface des fractures pratiquées dans la portion calcaire est granuleuse, comme sablonneuse, ce qui tient à la présence d'une matière crétacée, assez analogue à des pepins de poire). L'épaisseur de la valvule est de 3 à 4 lig.

Obs. 83e. — Les valvules tricuspides sont dures, épaisses, réunies par leurs bords, et forment une espèce de cloison cartilagineuse, percée dans son milieu d'un trou dans lequel on peut à peine introduire le bout du petit doigt.

Les valvules aortiques étaient épaissies, dures, cartilagineuses, inflexibles, et formaient par leur réunion réciproque une espèce d'anneau irrégulier, dont le diamètre était d'environ 3 lig.

L'orifice auriculo-ventriculaire gauche était transformé en une espèce de fente transversale, très étroite. Ses valvules formaient un bourrelet très saillant du côté de l'oreillette, et ayant, dans quelques points, 4 lig. d'épaisseur. Le tissu de ce bourrelet était d'une nature fibro-cartilagineuse, et offrait aussi çà et là des points d'ossification. La transformation fibro-cartilagineuse n'avait envahi qu'à peu près la moitié de la valvule, dont la base paraissait aussi flexible que dans l'état sain, tandis que les mouvemens de la portion altérée étaient presque nuls.

nous avons appelé l'attention du lecteur, en traitant des maladies du cœur en général, savoir, que les diverses lésions de cet organe s'engendrent réciproquement les unes les autres, et que les lésions de nutrition ou de l'action organique et vitale, par exemple, finissent constamment, quand elles ne sont pas arrêtées et pour ainsi dire jugulées à leur berceau, par déterminer des lésions physiques et mécaniques, trop souvent rebelles à tous les moyens de l'art (1).

---

(1) L'hypertrophie du cœur est la compagne presque inséparable de l'endocardite prolongée. Cette hypertrophie est ordinairement combinée avec une dilatation des cavités du cœur (dans quelques cas seulement elle coïncide avec un rétrécissement plus ou moins prononcé). Les cavités du cœur qui se dilatent de préférence sont celles qui se trouvent situées derrière un obstacle mécanique au passage du sang à travers le cœur, comme il arrive, par exemple, lorsqu'il existe un rétrécissement considérable d'un orifice de cet organe. Au reste, nous reviendrons sur ce sujet en traitant de l'hypertrophie du cœur, de la dilatation et du rétrécissement de ses cavités.

Chez les individus qui succombent par l'effet de l'obstacle mécanique que les lésions consécutives à une endocardite chronique ont occasioné, le cœur contient assez souvent d'énormes concrétions sanguines. Mais il est bien facile de distinguer ces concrétions, dues purement et simplement à l'embarras de la circulation à travers le cœur, de celles que l'endocardite aiguë peut déterminer. Les premières ont la mollesse des masses de gelée de groseilles, et n'offrent point cette fermeté, cette élasticité, cette glutinosité, cet état de semi-organisation qui caractérisent les secondes. Ajoutons que celles-ci, comme nous l'avons dit, sont décolorées, blanches, tandis que celles-là sont, sinon toujours en totalité, du moins en très grande partie, rougeâtres ou même noirâtres.

De toutes les lésions des autres tissus du cœur qui peuvent accompagner celles de l'endocarde enflammé, les lésions du péricarde méritent surtout d'être signalées. Sur 34 cas d'endocardite recueillis avec tous les détails convenables, 17, c'est-à-dire exactement la moitié, offraient des traces de péricardite (observ. 43e, 44e, 45e, 51e, 53e, 58e, 59e, 60e, 61e, 62e, 64e, 65e, 66e, 76e, 77e, 81e, 83e.) Ainsi se trouve confirmée une seconde fois la *loi* que nous avions déjà notée, dans le chapitre de la péricardite (voy. pag. 437, t. Ier), savoir la fréquence des lésions simultanées des tissus séro-fibreux externe et interne du cœur (il ne s'agit pour le moment que des lésions d'origine inflammatoire).

Quant aux lésions des organes autres que le cœur consécutives à l'endocardite terminée par les indurations, les adhérences, les rétrécissemens des orifices, etc., décrits plus haut, les plus importantes à noter sont 1° la distension du système veineux, et par suite l'engorgement *passif* de tous les organes en général, et

§ II. Appréciation des altérations anatomiques de la deuxième et de la troisième période de l'endocardite (1).

I.

Les objections qui ont été faites à l'opinion que j'ai émise, depuis une dizaine d'années, sur l'origine des diverses indurations du tissu séro-fibreux de l'intérieur du cœur en général, et des valvules en particulier, me font un devoir de discuter ici cette grave question de *production* ou de *génération morbide*. Pour résoudre ce problème, il faut avoir l'esprit complètement dégagé de toute prévention, et puiser les élémens de sa démonstration dans la double source de l'observation et du raisonnement.

Posons d'abord la question dans ses termes les plus précis : *L'épaississement du tissu séro-fibreux de l'intérieur du cœur, les productions cartilagineuses, ossiformes, calcaires, que nous avons décrites sous leurs principales formes, constituent-ils réellement des lésions qu'il soit permis de rattacher à l'inflammation du tissu indiqué, ou de regarder comme des suites, des* PROVENANCES *de l'endocardite?*

Voici les raisons fondamentales qui nous ont conduit à répondre à cette question par l'affirmative. De ces raisons ou de ces preuves, les unes sont *indirectes* ou tirées de l'analogie, les autres *directes* ou déduites de l'observation appliquée à l'étude de l'endocardite elle-même.

1° Si les lésions que nous rapportons à l'endocardite par-

---

des poumons, du cerveau, du foie, de la rate, du tube digestif en particulier; 2° des collections séreuses également passives dans le tissu cellulaire, dans les diverses membranes séreuses, telles que le péritoine, la plèvre, le péricarde, l'arachnoïde. Le mécanisme de ces *accidens* sera examiné quand nous exposerons les signes des diverses lésions *organiques* par lesquelles peut se terminer l'endocardite chronique.

(1) Les altérations qui caractérisent la première période ont été appréciées dans l'article que nous avons consacré à leur description; c'est pourquoi nous ne nous en occuperons point ici.

venue à ses dernières périodes, ou passée, comme on le dit vulgairement, à l'état *chronique*, sont bien réellement des traces, des caractères anatomiques, des effets de cette maladie, il est clair que de pareilles lésions devront être constatées à la suite d'inflammation d'autres tissus analogues à ceux qui sont le siége de l'endocardite. Or, je le demande à tout observateur éclairé et de bonne foi, à la suite des inflammations des membranes séreuses et des tissus fibreux, telles que la plèvre, le péricarde, les synoviales et les capsules fibreuses des articulations, le périoste, la membrane du canal médullaire des os, ne voit-on pas survenir des productions fibreuses, fibro-cartilagineuses, osseuses, des épaississemens hypertrophiques, etc.? Quels seraient les traces, les terminaisons, les *restes*, si l'on peut ainsi dire, de ces phlegmasies à l'état chronique, si l'on ne considérait pas comme tels les lésions que je viens d'indiquer? Mais si l'inflammation du périoste peut être suivie de la sécrétion d'un liquide dont la partie organisable se transformera, au bout d'un temps plus ou moins long, en une véritable production osseuse; si l'inflammation de la plèvre et du péricarde peut être aussi la source d'une exsudation dont l'élément coagulable et organisable se convertira ultérieurement en tissu fibreux, fibro-cartilagineux et même osseux; si les mêmes accidens peuvent se manifester consécutivement à une inflammation du tissu séro-fibreux des articulations, comme l'attestent les observations cliniques, et des *expériences* directes de M. le docteur Rayer sur les animaux; si les choses se passent de la sorte dans les inflammations que nous venons de nommer, pourquoi l'inflammation de l'endocarde, qui est pour l'intérieur du cœur ce qu'est la plèvre pour la cavité pectorale, ce qu'est une synoviale pour une articulation, ce qu'est enfin le péricarde pour la cavité dans laquelle le cœur se trouve contenu; pourquoi, dis-je, l'endocardite n'aurait-elle pas aussi le fâcheux privilége de donner lieu aux mêmes lé-

sions? Depuis quand des effets tout-à-fait semblables, identiques, ne supposent-ils pas une même cause? Depuis quand ce qui est vrai et généralement admis pour la pleurésie, la péricardite, ne le serait-il pas pour l'endocardite, c'est-à-dire pour une véritable péricardite interne? Enfin, vous qui niez les rapports que nous établissons entre l'endocardite prolongée, devenue chronique, répondez: quelles sont donc les lésions au moyen desquelles vous reconnaîtrez anatomiquement cette maladie, si vous excluez de ses caractères anatomiques celles que nous avons indiquées? Vous n'en pouvez réellement citer aucune. Vous faites mieux: ne voulant point adopter l'opinion que nous soutenons, et ne trouvant rien à mettre à la place des lésions que nous assignons pour caractères anatomiques à l'endocardite étudiée dans toutes les phases de son évolution, vous avez pris le parti de révoquer en doute l'existence même de cette maladie. Mais s'il est facile de nier, comme vous l'avez si bien dit vous-mêmes en une autre occasion, il n'est pas aussi aisé de démontrer que la chose niée n'existe réellement pas.

On a voulu combattre la doctrine que nous professons, en objectant que les productions osseuses sont très communes chez les individus avancés en âge! Belle objection, en vérité! Quoi! c'étaient des résultats de la vieillesse, ces incrustations osseuses que nous avons rencontrées chez un si grand nombre de sujets de 14 à 30 ans, et dont nous avons rapporté des exemples chez les enfans eux-mêmes (1)! Sans doute, il aurait fallu considérer aussi comme un produit de l'âge avancé ces productions fibreuses, fibro-cartilagineuses, osseuses, etc., que nous avons constatées dans la

(1) Ainsi que nous l'avons dit précédemment, sur 44 sujets affectés d'induration des valvules, 33 avaient moins de 50 ans; de ces 33 malades, 12 n'avaient que de 16 à 30 ans, 1 n'avait que 10 ans, un autre que 7 ans, un troisième enfin que 10 mois.

plèvre ou le péricarde chez presque tous les sujets qui offraient de pareilles productions dans le tissu séro-fibreux des cavités du cœur! Cette coïncidence des traces d'une ancienne péricardite ou d'une ancienne pleurésie chez les sujets qui portent aussi dans l'endocarde les productions accidentelles indiquées, n'est-elle pas un nouvel argument en faveur de notre manière de voir sur l'origine première de celles-ci? En effet, dans la plupart des cas, les lésions de la plèvre, du péricarde et de l'endocarde étaient en quelque sorte contemporaines, et s'étaient développées sous l'influence d'une seule et même maladie, disséminée pour ainsi dire dans plusieurs organes à la fois (1). Certes, nous n'ignorons pas combien il est fréquent de trouver chez les vieillards des productions osseuses ou calcaires; mais nous ne savons d'après quels principes de logique on a conclu de cette circonstance que l'endocardite ne pouvait pas entraîner à sa suite les indurations tant de fois nommées.

On le voit donc, si l'on s'en tenait au témoignage de l'analogie la plus évidente et de l'induction la plus naturelle, la plus légitime, on serait déjà en droit d'admettre la réalité de la doctrine que nous examinons. Mais passons à la démonstration directe de cette doctrine.

2° Pour démontrer directement que les productions décrites plus haut succèdent réellement à une endocardite ancienne, chronique, non arrêtée dans sa première période, il faut d'abord prouver d'une manière positive l'existence de cette maladie avant la mort, chez les sujets qui les ont présentées. Je ne puis exposer ici les signes de la maladie que nous avons décrite sous le nom d'endocardite, puisqu'ils seront l'objet de l'article suivant;

---

(1) Nous avons prouvé par des chiffres la fréquence de la co-existence des mêmes lésions du péricarde et de l'endocarde (voy. t. 1er, pag. 437 et t. 2e, pag. 92). Or, est-il rationnel, en conscience, d'admettre que celles du péricarde sont la suite d'une péricardite et que celles de l'endocarde ne proviennent pas d'une endocardite?

mais j'affirme ici par anticipation que ces signes sont bien certainement ceux d'une inflammation. Or, lorsque chez un grand nombre de sujets qui ont présenté les symptômes d'une inflammation du tissu séro-fibreux du cœur, on trouve après la mort l'épaississement, l'induration de ce tissu, des productions cartilagineuses, osseuses, etc., ne serait-ce pas un insigne aveuglement que de ne trouver aucune filiation, aucun enchaînement d'effet à cause entre ces lésions et l'endocardite ? Autant vaudrait ne reconnaître aucun rapport entre certaines altérations de la plèvre et du péricarde que l'on trouve chez des individus qui avaient présenté pendant la vie d'incontestables signes d'une inflammation de ces membranes.

Ajoutez maintenant que les causes sous l'influence desquelles on voit se développer la maladie productrice des épaississemens, des indurations, des fausses membranes organisées de l'endocarde, sont essentiellement celles qui déterminent les inflammations des autres tissus du même genre. Considérez enfin que cette maladie cède à la méthode des émissions sanguines vigoureusement et largement appliquée, et vous aurez une démonstration aussi complète et aussi satisfaisante que possible de la vérité de l'opinion que nous avons discutée (1).

---

(1) Je demanderai aux lecteurs la permission de mettre sous leurs yeux une esquisse de la réfutation que M. Laënnec a cru devoir opposer à la doctrine ci-dessus développée.

M. Laënnec commence par me faire dire que je « *range parmi les effets de » l'inflammation non seulement toutes les productions accidentelles, mais même* TOUTES LES CONGESTIONS SANGUINES ET SÉREUSES! » (Ouv. cit., t. II, p. 680.) Une telle accusation de la part de M. Laënnec, qui a bien voulu citer dans son ouvrage les travaux que j'ai faits sur les hydropisies et les congestions veineuses passives, est assez singulière.

Voici d'ailleurs l'argumentation dont se sert M. Laënnec pour réfuter mon opinion, qu'il appelle, avec autant de malice que d'érudition, l'opinion des anciens. Après avoir dit « *qu'on ne connaît pas anatomiquement la transition entre l'inflammation supposée cause des incrustations osseuses et ces incrustations elles-mêmes,* » cet auteur ajoute : « Or, qu'est-ce qu'une inflammation qui ne pré-

II.

Jusqu'ici, nous nous sommes efforcé purement et sim-

---

sente ni les caractères anatomiques, ni l'orgasme pathologique de celle que personne ne conteste, d'un phlegmon, par exemple? » Quoi! c'est M. Laënnec qui nous demande ce que c'est qu'une inflammation qui ne présente ni les *caractères anatomiques*, ni l'*orgasme pathologique* d'un phlegmon! Comme s'il n'existait pas d'énormes différences entre un phlegmon aigu et une foule d'autres inflammations, soit aiguës, soit surtout chroniques? Est-ce que M. Laënnec prétend trouver, par exemple, dans l'inflammation du tissu fibreux précisément les mêmes caractères anatomiques et le même orgasme que dans l'inflammation du tissu cellulaire? M. Laënnec soutient qu'on ne connaît pas la transition entre une inflammation et des productions ou incrustations osseuses. Pour adopter ce système, il faudrait n'avoir jamais vu d'inflammation du périoste ou de quelque autre membrane fibreuse. Suivant M. Laënnec, les incrustations dont il s'agit *se forment presque toujours sans qu'aucun signe général ou local puisse avertir de leur formation, et souvent chez des hommes qui ont toujours joui de la meilleure santé.* Tout en passant condamnation sur ce qu'il y a d'un peu exagéré dans cette assertion, est-ce que l'argument invoqué ici par M. Laënnec suffirait pour démontrer que des productions osseuses ne peuvent se développer à la suite de l'inflammation lente et chronique d'un tissu fibreux ou séro-fibreux? Est-ce que M. Laënnec n'a jamais trouvé, à la suite d'une pleurésie, des incrustations qui n'avaient entraîné aucun trouble notable de la santé?

On serait tenté de croire que M. Laënnec n'admet pas l'existence des phlegmasies chroniques et latentes. Il n'en est rien cependant. Voyez même, à cette occasion, comme il en coûte peu à M. Laënnec pour se contredire. Non seulement il admet des phlegmasies latentes, chroniques, mais il dit encore *expressément* que ces phlegmasies peuvent se terminer par la production de fausses membranes fibro-cartilagineuses. On peut voir dans l'article Pleurésie, *de l'Auscultation médiate*, que M. Laënnec rapporte à cette phlegmasie les fausses membranes fibro-cartilagineuses ou cartilagineuses de la plèvre. Après avoir dit qu'il peut se former sur la plèvre une exsudation albumineuse, sans épanchement séreux notable, M. Laënnec ajoute : « Il me semble probable qu'alors l'exsudation albumineuse doit avoir une plus grande tendance à se changer en une membrane dense qu'en tissu cellulaire; et c'est peut-être de cette manière que se forment certaines membranes fibro-cartilagineuses ou cartilagineuses. » (Ouv. cit., t. II, p. 124.) Un peu plus loin (p. 125), M. Laënnec regarde les fausses membranes dont il s'agit comme le produit d'une pleurésie hémorrhagique. Enfin, pour que la contradiction fût aussi complète que possible, M. Laënnec déclare « que les signes des pleurésies hémorrhagiques qui se terminent par la formation des fausses membranes fibro-cartilagineuses, *sont très souvent obscurs*... et que ces pleurésies sont, sans contredit, celles qui méritent le plus le nom de *latentes*. » (p. 159.)

plement de suivre d'un œil attentif et de mettre au grand jour les rapports qui enchaînent les unes aux autres les lésions que nous avons décrites. Nous avons laissé de côté le mécanisme

---

A l'article des maladies du péricarde, M. Laënnec rapporte aussi un cas remarquable d'incrustation osseuse de cette membrane, coïncidant avec d'autres traces d'ancienne péricardite. Et c'est à quelques pages de là que cet auteur, à l'occasion des incrustations osseuses des artères, auxquelles il a rattaché celles du cœur, vient proclamer que ces incrustations sont indépendantes de toute inflammation; demander *ce que c'est qu'une inflammation qui ne présente ni les caractères anatomiques, ni l'orgasme pathologique d'un phlegmon, et déclarer qu'il est plus simple et plus philosophique de reconnaître qu'on ne connaît point le mode de trouble de l'économie qui produit une ossification, mais que bien certainement ce n'est pas le même que celui qui produit le pus!* Ainsi M. Laënnec admet qu'une exsudation pseudo-membraneuse (ce qui constitue un mode de suppuration) peut se convertir en membrane cartilagineuse (et partant en incrustation osseuse), et il pose ensuite en fait *qu'on ne connaît pas anatomiquement la transition entre l'inflammation et les incrustations cartilagineuses ou osseuses.*

Il est bien vrai, au reste, que l'ossification et la suppuration ne sont pas une seule et même chose; mais ce n'était point là la question à laquelle M. Laënnec devait répondre. Cette question était de savoir si les produits d'une péricardite, d'une endocardite, d'une pleurésie, pouvaient, par une série donnée de métamorphoses, se convertir en tissu fibreux, cartilagineux, osseux, comme nous croyons l'avoir prouvé. Or, pressé par l'évidence des faits, M. Laënnec a été forcé de rapporter à la pleurésie et à la péricardite certaines incrustations cartilagineuses et osseuses. Ce n'est donc évidemment que par un système mal entendu de contradiction avec lui-même, que cet illustre observateur s'est appliqué à combattre les idées que nous avions proposées sur l'origine de certaines incrustations fibro-cartilagineuses ou osseuses du tissu séro-fibreux, qui fait partie de la structure du cœur et des artères.

M. le professeur Andral, qu'on n'accusera point sans doute de ne voir partout que l'inflammation, a pourtant écrit ce qui suit sur la question que nous avons agitée : « Si la phlegmasie de la membrane interne du cœur passe à l'état chronique, la membrane qui en est le siége s'épaissit de plus en plus, là surtout où elle se double pour constituer les valvules des différens orifices... Non seulement cette membrane s'épaissit, mais encore elle devient le siége de végétations, de dégénérations variées. Les portions de tissu fibreux qu'elle recouvre s'épaississent également ; ET LA, COMME PARTOUT OU IL EST FRAPPÉ D'INFLAMMATION, CE TISSU TEND A PASSER A L'ÉTAT CARTILAGINEUX OU OSSEUX. Ces diverses altérations ont pour effet commun de rétrécir les divers orifices du cœur, de s'opposer au libre jeu des valvules, et, par conséquent, de gêner le cours du sang... Ainsi donc un grand nombre de rétrécissemens des différens orifices du cœur, produits soit par des végétations qui recouvrent la membrane, soit par

intime de leur développement, satisfait d'avoir prouvé que ces lésions n'étaient réellement que les phases diverses d'un seul et même état morbide, que les métamorphoses d'une seule et même maladie, que les formes variées sous lesquelles peut se révéler en quelque sorte l'endocardite aux diverses périodes, aux divers âges de sa complète évolution. Nous pouvons dire quelques mots maintenant du mode de développement et d'accroissement des produits accidentels dont nous avons en quelque sorte découvert la cause primitive, originelle, c'est-à-dire l'acte générateur. Toutefois, ce ne serait pas ici le lieu de trop s'appesantir sur ce point de pathogénie ou d'organogénie anormale (1).

Les lois qui président à la formation et au développement des produits accidentels, des tissus anormaux, n'étant qu'une modification de celles auxquelles sont soumis la formation et le développement des tissus normaux, il est évident que la connaissance de celles-ci doit jeter une vive lumière sur la connaissance des autres. Malheureusement le mécanisme de la génération, du développement et de la nutrition des tissus normaux est encore enveloppé d'épaisses ténèbres. A défaut de notions précises sur la nature intime de cette opération vitale, exposons celles que nous possédons sur quelques-unes de ses conditions observables.

Quel que soit en lui-même l'acte qui régit le développement d'un tissu ou d'un organe quelconque, il ne peut s'accomplir qu'à la condition d'une circulation dans ce

---

» des concrétions cartilagineuses ou osseuses qui la soulèvent, reconnaissent pour » point de départ une inflammation aiguë ou chronique de la membrane qui ta- » pisse les cavités du cœur. » (Andral, *Clin. méd.*, t. Ier, p. 55-56, 1829.)

On le voit, les idées de M. Andral sont au fond exactement les mêmes que les nôtres.

(1) Dans un *Traité de nosologie générale et philosophique*, que nous nous proposons de publier, nous tâcherons de traiter cette question avec tous les développemens qu'elle comporte.

tissu, dans cet organe. Aussi les observateurs ont-ils remarqué que plus l'afflux *actif* du sang y était considérable, plus le mouvement nutritif était rapide. C'est, par exemple, ce qu'on a observé en étudiant l'acte de l'ostéogénie. Le sang que la circulation fournit à l'organe qui croît et se développe, est en effet la source des matériaux de cet accroissement et de ce développement, et ces matériaux diffèrent selon la nature du tissu ou de l'organe dont on étudie l'évolution. Sans cette circonstance, on ne saurait concevoir pourquoi les tissus et les organes ne sont pas partout exactement les mêmes. La raison pour laquelle l'os s'empare de la gélatine et du phosphate calcaire du sang, le foie d'autres élémens, etc., etc., nous est inconnue en elle-même et se perd dans les mystères des affinités vitales *électives*. Du reste, on admet généralement aujourd'hui que la matière plastique du sang tend en quelque sorte de son propre mouvement à *s'organiser*, quand elle se trouve placée dans des conditions convenables.

Cela posé, voyons jusqu'à quel point on peut appliquer au développement des productions d'origine inflammatoire les considérations précédentes. Qu'est-ce que l'inflammation? une opération morbide aussi inconnue dans sa nature intime que la nutrition et la sécrétion elles-mêmes, dont elle n'est réellement qu'une modification. Quels sont les principaux phénomènes qui se passent au moment où cette opération morbide s'accomplit dans toute son énergie? une congestion *active*, un afflux de sang plus considérable qu'à l'état normal, un développement insolite de l'organe, une sécrétion qui diffère à la fois de la sécrétion normale et par la quantité et par la qualité du produit qui en résulte. Au sein de ce produit existe une matière plastique, contenant, comme nous l'avons vu, le germe de l'organisation, et qui s'organisera effectivement, si certaines circonstances extérieures ne viennent pas troubler l'exercice du *nisus formativus*. Mais il est clair comme le jour

que le tissu qui s'organisera et se développera dans la partie qui, jouant pour ainsi dire le rôle de matrice, a reçu le *secretum* accidentel où résident les rudimens d'un tissu de nouvelle formation; il est évident, disons-nous, que ce tissu offrira des différences selon la nature, la composition de la partie enflammée, de même que dans l'évolution normale, les produits de cette évolution varient selon la nature des organes où elle s'opère. De là, ces nombreuses variétés de productions accidentelles dont l'origine peut être inflammatoire.

D'un autre côté, il ne faut pas croire que le *secretum inflammatoire*, variable suivant la nature des organes sécréteurs, ne se présentera pas sous des formes différentes, selon qu'on l'observera à telle ou telle époque, à telle ou telle phase de son évolution, et sous ce rapport encore, nous voyons dans l'organogénie anormale une confirmation des lois de l'organogénie normale. On sait assez en effet, que les organes n'offrent pas exactement les mêmes apparences dans les différentes périodes qui partagent le cours de leur évolution. Et pour citer un exemple d'évolution normale qui se lie étroitement à notre sujet, qui peut ignorer que l'on observe dans l'opération de la formation des os (ostéogénie), trois formes bien distinctes dans la substance organique qui doit constituer un os? Cette substance, d'abord molle, gélatiniforme, se convertit plus tard successivement en cartilage et en os. Or, c'est là précisément ce qui a lieu dans l'ostéogénie d'origine inflammatoire, dans la formation du cal dans la production des exostoses, etc. Hé bien, les ossifications de l'endocarde et des autres membranes séro-fibreuses suivent, jusqu'à un certain point, la même marche. Ces productions ne se forment point de toutes pièces et pour ainsi dire en un clin-d'œil : elles éprouvent les transformations, les métamorphoses ci-dessus exposées, soit qu'elles se développent dans une fausse membrane, d'abord amorphe et

greffée sur une membrane séreuse, soit qu'elles envahissent l'épaisseur même des tissus dans lesquels on les rencontre (1). Ainsi donc, ce n'est point une *baliverne*, quoi qu'en ait dit un de nos honorables confrères, que de faire remonter par des gradations successives certaines ossifications à une inflammation, puisque nous trouvons dans la formation du cal lui-même un exemple éclatant de ce genre de productions (2).

Je pourrais examiner maintenant quelles sont les modifications principales que nous offriront les produits de l'inflammation, selon les différens degrés dont cette opération morbide est susceptible, et selon les conditions générales et locales des individus, mais nous avons déjà outrepassé les limites que nous impose la nature de cet ouvrage, et nous renvoyons d'ailleurs pour cette question aux beaux travaux des Hunter, des Bichat, des Dupuytren et des Broussais.

---

(1) Je n'ai pas besoin de dire qu'il n'existe point une identité complète entre les ossifications accidentelles et les os normalement développés. Il y a même des cas où, comme nous l'avons dit, les productions désignées sous le nom d'ossifications, mériteraient mieux le nom de pétrifications ou de concrétions pierreuses, calculeuses. Il me semble que le noyau de cette espèce d'ossifications une fois produit, leur accroissement est moins peut-être un véritable phénomène de nutrition qu'un phénomène ordinaire de cristallisation.

(2) Morgagni a très bien entrevu les métamorphoses que nous signalons ici, quand il a considéré comme des rudimens d'ossification (*inchoamenta ossificationis*) les taches jaunes que l'on trouve si souvent dans les artères.

ARTICLE DEUXIÈME.

EXPOSITION ET APPRÉCIATION DES SYMPTÔMES DE L'ENDOCARDITE GÉNÉRALE ET PARTIELLE.

§ I. Exposition des symptômes.

I. *Symptômes de la période d'acuité.*

Nous suivrons dans la description des symptômes de l'endocardite à l'état aigu l'ordre que nous avons adopté dans la description des symptômes de la péricardite également aiguë.

1° Des quatre symptômes *généraux* que les pathologistes ont assignés à l'inflammation, trois, savoir la chaleur, la rougeur et la tuméfaction, se dérobent complètement à notre exploration dans l'endocardite, et le quatrième, c'est-à-dire la douleur, manque entièrement dans l'immense majorité des cas. Dans ceux où ce dernier symptôme existe, il ne dépend point directement de l'endocardite, mais bien de la complication de cette maladie avec une phlegmasie du péricarde ou de la plèvre (1). Mais si la douleur proprement dite n'est pas la compagne ordinaire de l'endocardite, ce symptôme est souvent remplacé par un sentiment de malaise, d'embarras, d'oppression, d'anxiété dans la région précordiale. Lorsque ce sentiment est porté à son comble, il est accompagné d'une tendance à la syncope ou aux lypothimies.

2° Les signes *physiques* fournis par *l'inspection*, la *palpation, la percussion* et *l'auscultation,* méritent la plus grande attention et n'ont encore été notés par aucun auteur.

Lorsque l'endocardite est compliquée de péricardite et qu'elle date déjà de plusieurs jours, on observe quelquefois une légère voussure de la région précordiale (2).

---

(1) Nous avons dit que dans les inflammations de ces membranes elles-mêmes, la douleur paraît tenir *essentiellement* à l'irritation des nerfs sensitifs voisins.

(2) Je dois avouer que jusqu'ici la saillie de la région précordiale m'a paru

Cette région, dans l'endocardite simple, est ébranlée par la violence des battemens du cœur, qui repoussent fortement la main appliquée sur elle. Ces battemens, véritables palpitations aiguës, se font sentir dans une étendue plus considérable qu'à l'état normal et proportionnelle au gonflement, à la turgescence que le cœur peut avoir éprouvée sous l'influence de la fluxion inflammatoire. Un frémissement vibratoire plus ou moins marqué se fait aussi quelquefois sentir dans la région précordiale.

La *percussion* de la région du cœur donne un *son mat* dans une surface de 4, 9 et même 16 pouc. carrés; pour distinguer cette matité de celle qui serait l'effet d'un simple épanchement dans le péricarde, il suffit de faire attention qu'elle coïncide dans le cas d'endocardite avec des battemens du cœur superficiels, visibles, sensibles à la main, tandis que, dans le cas d'épanchement considérable, les battemens du cœur sont profonds, éloignés, très peu ou même nullement sensibles à la vue et au toucher, du moins dans le décubitus ordinaire.

L'*auscultation* fait entendre un *bruit de soufflet* qui masque les deux bruits normaux du cœur à la fois ou bien un des deux seulement. Ce bruit de soufflet est d'autant plus fort que les battemens du cœur sont plus violens et plus précipités. (1). L'auscultation fait entendre aussi, quand les

---

coïncider toujours avec une endocardite compliquée de péricardite. Je ne sais si la simple turgescence inflammatoire du cœur, combinée avec la violence des battemens de cet organe, suffirait pour produire en quelques jours la saillie dont il est ici question. Cela ne me paraît pas encore très probable.

(1) Il nous semble probable que le bruit de souffle ou de râpe doit être d'autant plus fort, que le gonflement des valvules est plus considérable, et qu'il s'est formé autour de ces valvules ou à la surface même des cavités du cœur, une masse plus grande de concrétions fibrineuses ou pseudo-membraneuses. Il est bien entendu cependant que si les concrétions étaient assez abondantes pour oblitérer presque entièrement les cavités du cœur, cette circonstance pourrait diminuer l'intensité du bruit de soufflet, au lieu de l'augmenter, vu l'obstacle extrême qu'elle opposerait

battemens du cœur s'exercent avec une certaine violence, un tintement métallique isochrone à la systole ventriculaire.

3° On peut apprécier par la vue et par le toucher la force des battemens du cœur (1).

Ce n'est pas seulement sous le point de vue de leur force et de leur énergie que les battemens du cœur sont troublés pendant le cours d'une endocardite aiguë. En effet, constamment l'augmentation du nombre de ces battemens se joint à l'augmentation de leur force, et dans un assez bon nombre de cas, le *rhythme* de ces mêmes battemens est profondément altéré. Nous avons vu, chez quelques sujets, le nombre des battemens du cœur s'élever à 140, 160, par minute, et dépasser même ce chiffre (voy. l'obs. 22e). Il est assez rare que les battemens du cœur ne soient pas irréguliers, inégaux, intermittens, quand leur fréquence est portée à ce terme.

4° Une réaction fébrile plus ou moins forte accompagne ordinairement l'endocardite aiguë. Toutefois, il ne faut pas confondre avec un véritable état fébrile la simple augmentation de la fréquence du pouls et des battemens du cœur dans le cas d'endocardite, soit simple, soit compliquée de péricardite. En effet, cette fréquence peut exister en l'absence d'une réaction fébrile proprement dite. Nous en avons eu ce mois-ci (janvier 1835) un remarquable exemple à la clinique. Un malade, couché au n° 2 de la salle St-Jean-de-Dieu, fréquemment atteint de douleurs rhumatismales, fut pris d'une endopéricardite sub-aiguë des

---

au jeu des valvules et des parois du cœur. Au reste, ce sont là des hypothèses sur lesquelles il ne faut pas trop insister.

(1) Quelques expériences récentes nous portent à croire qu'au moyen du *sphygmomètre* de M. Hérisson ou d'un autre instrument du même genre, on parviendra quelque jour à mesurer d'une manière précise les différens degrés d'augmentation de la force des contractions du cœur.

mieux caractérisées. Les battemens du cœur et du pouls s'élevaient à plus de 140 par minute, et ils étaient inégaux, irréguliers, intermittens. Cependant, le malade n'éprouvait point ce malaise intérieur, cette agitation générale qui accompagne l'état fébrile ; la chaleur de la peau était normale ainsi que la soif. Mais, je le répète, l'absence de la fièvre dans une endocardite aiguë est une circonstance peu ordinaire.

Avoir indiqué les caractères des battemens du cœur, c'est, jusqu'à un certain point, avoir indiqué en même temps ceux des pulsations artérielles. Il est bon cependant de savoir que le pouls n'est pas toujours la représentation fidèle des battemens du cœur. Ainsi, chez quelques malades, tandis que le pouls était petit, peu développé, misérable, les battemens du cœur s'opéraient avec une violence et un tumulte extraordinaires. Cette sorte de discordance entre les pulsations du cœur et celles du pouls est facile à concevoir : elle dépend ordinairement de la présence d'une masse considérable de concrétions fibrineuses dans le cœur, d'un engorgement des valvules ou d'un embarras des orifices, toutes circonstances qui, malgré la violence des battemens du cœur, s'opposent à ce qu'une large colonne sanguine soit projetée dans le système artériel. Aussi, est-ce alors que l'on voit survenir la pâleur du visage, l'anxiété, la jactitation, les défaillances, les éblouissemens, la syncope.

Il est aussi des cas (et notre observation 22e est un cas de ce genre), où les pulsations du pouls et celles du cœur diffèrent entre elles même sous le rapport du nombre. Alors, c'est toujours, comme on le devine aisément, le nombre des pulsations du pouls qui est inférieur à celui des battemens du cœur. Pour comprendre cette nouvelle espèce de *désaccord* entre le pouls et les contractions du cœur, il suffit de savoir qu'il est des cas où l'embarras, la gêne de la circulation à travers le cœur est telle, que la petite

masse de sang qui est chassée pendant la systole ne suffit pas pour ébranler la colonne qui circule dans les artères éloignées du centre.

5° En général, dans la première période d'une endocardite aiguë, la circulation veineuse n'est pas considérablement troublée. Néanmoins, quand le passage du sang s'opère très difficilement à travers le cœur (ce qui arrive lorsque d'abondantes concrétions fibrineuses se sont formées, que le jeu des valvules est gêné, etc.), le visage et les mains prennent une teinte violette ou livide, et il survient une certaine bouffissure de la face avec empâtement, engorgement séreux des extrémités. Je suis même très disposé à croire que la perte de connaissance subite, les mouvemens convulsifs légers, suivis de respiration stertoreuse et d'écume à la bouche, tels que nous les avons observés chez deux de nos malades, étaient le résultat d'une forte congestion veineuse du système encéphalique, provenant de l'obstacle qu'apportaient au dégorgement de la veine-cave supérieure les concrétions fibrineuses qui distendaient les cavités du cœur en général et les cavités droites en particulier.

Dans ce qui précède nous avons plus spécialement insisté sur l'influence des conditions mécaniques dans le trouble des fonctions de la circulation centrale; mais loin de nous la pensée d'attribuer exclusivement à des causes de cette espèce le trouble dont il s'agit. De même, en effet, que c'est dans une excitation dynamique, dans une stimulation hyper-normale du principe animateur ou du système nerveux du cœur, qu'il faut chercher le secret de l'augmentation de force et de fréquence de ses battemens; de même aussi, dans un certain nombre de cas, c'est à une lésion de l'innervation du cœur qu'il faut rapporter *l'irrégularité*, *l'inégalité*, *l'intermittence* des battemens de cet organe. Cette sorte d'*ataxie* est pour le cœur ce que sont pour les centres nerveux le délire, les hallucinations,

les mouvemens spasmodiques ou convulsifs qui accompagnent la méningo-encéphalite aiguë, ce que sont pour l'estomac, les nausées, les vomissemens, etc., etc.

6° L'influence de l'endocardite aiguë sur la respiration est presque nulle, dans les cas où la circulation se fait assez librement à travers le cœur. Nous avons rencontré plusieurs individus qui n'éprouvaient aucun sentiment de dyspnée ou d'oppression, du moins dans l'état de repos. Mais toutes les fois qu'un grand obstacle s'oppose au cours du sang dans les cavités du cœur, les malades sont en proie à la plus déchirante oppression; ils étouffent, comme ils le disent, restent assis plutôt que couchés dans leur lit, ne goûtent aucun moment de sommeil, et cherchent vainement, au milieu d'une agitation, d'une *jactitation* perpétuelle, quelque position qui leur permette de satisfaire le pressant besoin de respirer qui les tourmente.

7° Les troubles que peuvent offrir les fonctions des centres nerveux, sont en général la conséquence des lésions de la circulation et de la respiration; aussi avons-nous été obligé de les signaler en parlant de ces dernières. Presque jamais, lorsque l'endocardite est simple, sans complication de pleurésie ou de péricardite, il ne se manifeste un véritable délire; mais, quand la dyspnée est extrême, que les malades sont sans cesse dans un état imminent de syncope, ils éprouvent par intervalles une sorte d'égarement, qui se rapproche de celui que peut produire une vive et profonde frayeur.

8° Les fonctions digestives se comportent dans l'endocardite comme dans toutes les autres grandes maladies aiguës, non compliquées d'une affection *idiopathique* du tube digestif. Il en est de même des principales fonctions sécrétoires : disons seulement que dans les cas de dyspnée excessive et d'obstacle très considérable à la circulation, on voit assez souvent survenir des sueurs froides, soit

sur tout le corps, soit sur le visage et le front seulement.

L'ensemble des symptômes que nous venons d'exposer offre de nombreuses différences, selon l'étendue, le degré plus ou moins aigu de l'endocardite, la susceptibilité des individus, les complications, etc.

La description que nous venons de tracer s'applique particulièrement à l'endocardite générale très aiguë. Lorsque cette phlegmasie est partielle, qu'elle affecte une marche sub-aiguë ou même tout-à-fait lente, chronique, elle ne s'annonce plus par un cortége de symptômes aussi saillans, et, pour la reconnaître, il faut apporter une grande attention à l'examen des malades.

Telle que nous venons de la décrire, l'endocardite aiguë ne saurait être confondue par un observateur exercé avec aucune autre maladie, si ce n'est, peut-être, la péricardite. J'avouerai, pour ma part, qu'il est quelques cas assez embarrassans. Au reste, ce serait une erreur de peu de gravité que de prendre une péricardite pour une endocardite et réciproquement; maladies qui, d'ailleurs, comme nous l'avons fait remarquer précédemment, co-existent très souvent l'une avec l'autre.

Lorsque la péricardite est accompagnée d'un épanchement considérable, on ne peut la confondre avec l'endocardite pure et simple, attendu que dans ce cas les battemens du cœur sont obscurs, éloignés, difficiles ou impossibles à sentir à la vue ou au toucher, ce qui est l'opposé de ce qu'on observe dans l'endocardite. Mais lorsque la péricardite ne détermine qu'une simple exsudation pseudo-membraneuse, il est réellement assez difficile de la distinguer de l'endocardite, d'autant plus qu'elle s'accompagne alors d'un bruit de frottement péricardique, qui, comme nous l'avons noté ailleurs, ressemble quelquefois beaucoup au bruit de frottement qui s'observe dans l'endocardite valvulaire. Il est pourtant vrai de dire que cette forme de la péricardite est

rarement la cause d'une oppression et d'une gêne de la circulation, aussi considérables que celles qui se manifestent sous l'influence d'une violente endocardite. . .

En dernière analyse, il n'est pas difficile de diagnostiquer une inflammation très aiguë du tissu séro-fibreux du cœur en général ; mais il est des cas où l'on ne peut guère décider si l'inflammation occupe exclusivement l'enveloppe externe ou l'enveloppe interne du cœur.

Je n'ai rien négligé pour distinguer les uns des autres les cas dans lesquels le bruit de soufflet ou de râpe est le résultat tantôt d'une péricardite aiguë, tantôt d'une endocardite et tantôt d'une endo-péricardite. Les recherches auxquelles je me suis livré n'ont pas encore été suffisamment répétées pour établir sur des données complètement satisfaisantes la distinction dont il s'agit. Dans trois cas, nous avons vu le bruit de soufflet ou de râpe disparaître quand on faisait changer de position aux malades, et revenir quand on les rétablissait dans le décubitus horizontal qu'ils affectaient avant l'expérience. Or, il nous semble que cette remarquable particularité indique un frottement péricardique et non un frottement endocardique ou valvulaire : en effet, on conçoit bien qu'un tel changement de position puisse diminuer ou même empêcher presque complètement le frottement entre les surfaces opposées du péricarde et partant le bruit anormal qui en serait le résultat, mais on ne comprend pas comment le même changement de position pourrait faire disparaître le bruit de soufflet ou de râpe qui dépendrait d'une lésion des valvules du cœur (1).

---

(1) De nombreuses ouvertures de cadavres nous auraient probablement fourni les moyens de résoudre cette difficulté de diagnostic; mais heureusement nous avons sauvé jusqu'ici presque tous nos malades.

II. *Symptômes et diagnostic des diverses lésions dites organiques, qui surviennent dans les seconde et troisième périodes de l'endocardite.*

L'endocardite peut se terminer par une entière résolution et, dans ce cas, on voit peu à peu se dissiper les divers symptômes que nous avons fait connaître dans le précédent paragraphe. Mais comme jusqu'ici l'endocardite avait été entièrement méconnue, et que partant elle n'avait point été soumise à un traitement convenable, l'heureuse terminaison que nous venons d'indiquer n'était pas la plus commune. Or, nous savons quels sont les résultats d'une endocardite passée à l'état chronique.

Sous cette nouvelle forme, le mouvement inflammatoire diminue graduellement d'intensité et dégénère insensiblement en un mouvement lent, qui n'a quelquefois pour effet que l'épaississement simple ou *hypertrophique* des tissus, mais qui dans beaucoup de cas amène un certain degré d'induration et de dégénérescence de ces mêmes tissus. Quoi qu'il en soit, telle est parfois la lenteur de l'acte pathologique qui succède à l'inflammation aiguë, qu'on l'apprécie bien moins en lui-même, que par les résultats dont il est suivi à la longue. Ce travail sourd, lent, chronique, est pour ainsi dire au travail inflammatoire aigu qui l'a précédé, ce qu'est, dans une montre, le mouvement de l'aiguille qui marque les heures à celui de l'aiguille qui marque les secondes. La rapidité avec laquelle s'exécute ce dernier, permet à l'œil de l'apercevoir et de le suivre, tandis que la lenteur de l'autre le dérobe complètement à l'œil. Celui-là n'est cependant pas moins réel que l'autre, comme le prouve l'espace parcouru par l'aiguille à heure dans un temps donné.

De toutes les altérations organiques que l'endocardite peut entraîner à sa suite, et qui, une fois développées, survivent à leur cause, et constituent alors des lésions presque purement mécaniques, celles qu'il importe le plus de savoir

diagnostiquer, sont, sans contredit, les diverses espèces d'indurations des valvules avec rétrécissement des orifices du cœur. C'est aussi par l'exposition de leurs symptômes que nous allons commencer.

A. *Symptômes et diagnostic de l'induration des valvules avec rétrécissement des orifices du cœur* (1).

Soit que l'induration des valvules ait été précédée des signes d'une endocardite aiguë, tels que nous les avons exposés plus haut, soit qu'elle ait primitivement affecté une marche lente et chronique, une fois qu'elle est parvenue à un certain degré et qu'elle est accompagnée d'un rétrécissement notable des orifices, le médecin, qui s'est familiarisé avec ce genre de maladie, en établit le diagnostic avec une certitude et une précision qui ne le cèdent en rien à celles qu'un habile chirurgien apporte dans le diagnostic de l'induration et du rétrécissement d'un organe creux extérieur, tel que l'urètre et le rectum, par exemple.

Les signes qui nous font reconnaître le rétrécissement des orifices du cœur, consécutivement à une induration des valvules, doivent être distingués en ceux que fournissent les divers modes d'exploration de l'état du cœur, et en ceux qui se tirent de l'exploration de l'état des autres organes.

SIGNES LOCAUX.

1° *L'inspection* des battemens du cœur ne nous fournit aucun signe direct et certain de la lésion organique qui nous occupe. Mais comme cette lésion est ordinairement accompagnée d'hypertrophie et de dilatation du cœur, l'inspection, comme nous le dirons en traitant de ces maladies, nous procure des données utiles sur la force et l'étendue des battemens du cœur, ainsi que sur leur rhythme.

---

(1) Je traiterai, à l'article *Hypertrophie*, du rétrécissement que les cavités du cœur elles-mêmes peuvent éprouver (hypertrophie concentrique).

2° *L'application de la main* sur la région précordiale en même temps qu'elle nous fait apprécier les modifications survenues dans la force, l'étendue et le rhythme des battemens du cœur, fait éprouver la sensation du *frémissement vibratoire ou cataire* (*bruissement particulier, espèce d'ondulation, frémissement sourd* de Corvisart.) L'existence du frémissement cataire ou vibratoire et les irrégularités, les intermittences, les inégalités des battemens du cœur sont des signes d'une grande valeur pour le diagnostic du rétrécissement des orifices du cœur (1).

Parmi les désordres survenus dans le rhythme des battemens du cœur de quelques uns des individus atteints de rétrécissement des orifices et d'induration des valvules, l'un des plus remarquables est, sans contredit, ce triple ou même ce quadruple mouvement du cœur, dont nous avons parlé dans nos prolégomènes.

3° *La percussion*, comme on a pu le voir par les nombreuses observations que nous avons rapportées, fait reconnaître, dans presque tous les cas, une matité beaucoup plus étendue qu'à l'état normal. Mais cette circonstance tient à la dilatation et à l'hypertrophie qui accompagnent le rétrécissement des orifices, et ne peut être considérée comme un signe direct de cette dernière maladie.

4° *L'auscultation* est la méthode d'exploration à laquelle nous devons la connaissance de l'un des signes les plus précieux du rétrécissement des orifices du cœur et de l'induration des valvules. Ce signe lumineux consiste dans le

---

(1) Corvisart attachait un grand prix à l'existence du frémissement de la région précordiale comme signe du rétrécissement des orifices du cœur et de celui de l'orifice aortique en particulier. Ce frémissement se fait également sentir, suivant cet illustre observateur, à la main qui interroge le pouls. Il dit, en parlant du rétrécissement de l'embouchure aortique : « *Ici, point d'obscurité, et quand le médecin n'aurait pour guide que cette espèce d'ondulation, ce bruissement, ce frémissement sourd, ce caractère si reconnaissable du pouls, dans tous les cas de ce genre, son diagnostic ne doit plus être incertain.* »

bruit de *soufflet*, de *râpe* ou de *scie* que l'on entend pendant les battemens du cœur.

Le bruit de soufflet, de râpe ou de scie est tantôt double et tantôt simple. Dans le premier cas, il masque complètement le double claquement valvulaire. Dans le second cas, un seul des deux bruits valvulaires est couvert ou plutôt remplacé par le bruit de soufflet.

Le bruit que nous signalons offre plusieurs variétés sous le rapport de sa durée et de son intensité. Il est quelquefois brusque et saccadé, tandis que, dans d'autres cas, il est lent, prolongé, et pour ainsi dire *filé*. Chez quelques sujets, son intensité est telle qu'on l'entend à une certaine distance de la poitrine; chez d'autres, au contraire, il est un peu sourd et on ne le distingue bien qu'en auscultant avec beaucoup d'attention.

Le bruit de soufflet sibilant ou roucoulant existe dans certains cas d'induration des valvules, ainsi que le démontrent quelques unes des observations que nous avons rapportées (Observ. 62e, 63e, etc.).

Les détails dans lesquels je suis entré sur le mécanisme du bruit de soufflet, de râpe ou de scie, en traitant ailleurs des bruits anormaux du cœur (voy. *Prolégom.*, seconde partie), me dispensent de m'en occuper ici. Mais je crois devoir insister de nouveau sur la *constance* du bruit de soufflet, de râpe ou de scie, dans les cas d'un rétrécissement notable des orifices du cœur avec induration des valvules. Sur plus de cent cas de ce genre de lésion que j'ai eu occasion de rencontrer, il n'en est qu'un dans lequel je n'aie pas constaté l'existence de ce signe, et j'ai l'intime conviction que si j'eusse observé le malade avec plus de soin et un plus grand nombre de fois, j'aurais également entendu chez lui le bruit que nous étudions en ce moment (1).

(1) Dans les cas où le rétrécissement des orifices avec induration des valvules

Aucune véritable douleur n'accompagne ordinairement l'induration des valvules. Quelques malades accusent seulement un sentiment d'*embarras* ou de pesanteur incommode dans la région précordiale ou vers le creux de l'estomac. Presque tous se plaignent d'éprouver des palpitations plus ou moins violentes, des défaillances, des syncopes. Les palpitations augmentent au moindre exercice, par l'action de monter un escalier, etc., ou sous l'influence de la moindre émotion morale. Les palpitations sont caractérisées à la fois et par l'augmentation de la force et par l'augmentation du nombre des battemens du cœur (leur nombre peut s'élever au-delà de 140 à 160 par minute).

En résumé, lorsque chez un malade on entend un bruit permanent de soufflet, de râpe ou de scie dans la région précordiale, qu'il existe en même temps un frémissement vibratoire et des palpitations ou des battemens tumultueux, irréguliers, intermittens du cœur, il est à peu près certain, si la maladie date déjà de plusieurs mois ou même de plusieurs années, qu'il s'agit d'une induration des valvules avec rétrécissement d'un orifice ou de plusieurs orifices du cœur. Rien ne manque à la certitude du diagnostic, lorsqu'à ces signes *locaux* se joignent les signes dits généraux que nous allons maintenant indiquer (1), et qui sont le résultat de l'influence qu'exerce sur les fonctions des autres organes, l'obstacle qu'oppose au passage du

---

est accompagné du triple ou quadruple mouvement du cœur dont il a été question plus haut, on entend en même temps trois ou quatre bruits, au lieu de deux. Au reste, je renvoie à ce que j'ai dit ailleurs de cette remarquable modification dans le nombre et le rhythme des mouvemens et des bruits alternatifs du cœur. (Voy. *Prolégom.*, pag. 188 et suiv.).

(1) Les signes de cette dernière catégorie ont été donnés par plusieurs auteurs comme propres à l'*anévrisme* du cœur, qui coïncide presque constamment avec la maladie qui nous occupe. C'est une grande erreur. En effet, dans ce cas, loin d'être le *premier* mobile des phénomènes dont il s'agit, l'anévrisme n'est lui-même qu'un des effets et, pour ainsi dire, des accidens de l'induration des valvules et du rétrécissement des orifices du cœur. Au reste, nous reviendrons sur

sang à travers le cœur l'induration des valvules avec rétrécissement des orifices.

SIGNES GÉNÉRAUX.

1° *Influence sur la circulation artérielle*(1) *et veineuse.* — Irrégulier, inégal, intermittent comme les battemens du cœur, le pouls contraste par sa petitesse, par son exiguité, avec l'énergie, la violence et l'étendue de ces mêmes battemens du cœur; malgré sa petitesse, il est dur et vibrant, lorsque le rétrécissement coïncide avec une grande hypertrophie du ventricule gauche; il offre quelquefois, mais pas constamment, l'espèce de frémissement ou de bruissement signalé par Corvisart (ce frémissement est bien plus facile à sentir dans les artères voisines du cœur, telles que les sous-clavières et les carotides primitives, que dans les radiales).

La circulation veineuse éprouve toujours un obstacle plus ou moins considérable, dans le cas de rétrécissement des orifices du cœur avec induration des valvules. Toutes les veines extérieures en général et celles qui sont les plus voisines du cœur en particulier, comme les jugulaires, par exemple, offrent une dilatation proportionnelle au degré et à la durée de la maladie qui nous occupe (Obs. 24e, 59e, 60e, etc.). Nous avons rapporté quelques observations (Obs. 66e, etc.), où les veines jugulaires formaient d'énormes nodosités variqueuses au-dessous de l'espace sous-claviculaire et sur les parties latérales du cou, en même temps que l'on voyait ramper sur les parois de l'abdomen et de la poitrine de grosses veines anastomotiques, dont on n'observe aucune trace à l'état normal. On remarque quelquefois dans les veines jugulaires distendues

---

ce point de physiologie pathologique en traitant de la dilatation ou de l'*anévrisme* du cœur.

(1) L'exploration du pouls au moyen du sphygmomètre de M. Hérisson peut fournir quelques données utiles au diagnostic de la lésion qui nous occupe.

et gonflées de sang une pulsation isochrone au pouls, et qui, pour cette raison, porte le nom de *pouls veineux*. Il ne faut pas confondre ce phénomène avec l'expansion que présentent ces mêmes veines à chaque mouvement d'expiration, ni avec le soulèvement que leur communiquent les battemens des carotides. Le *pouls veineux* est l'effet du reflux d'une certaine quantité de sang dans l'oreillette droite et les veines qui s'y dégorgent, pendant la contraction du ventricule droit. Ce reflux a lieu dans deux cas que voici : 1° lorsque la valvule tricuspide indurée offre une ouverture que le jeu de ses lames soudées les unes avec les autres ne peut pas fermer pendant la systole ; 2° lorsque l'orifice auriculo-ventriculaire droit est tellement dilaté que la valvule tricuspide, soit qu'elle conserve encore ses dimensions normales, soit qu'elle aït perdu de sa largeur, ne peut plus le boucher hermétiquement au moment de la contraction ventriculaire.

A l'obstacle qu'éprouve la circulation veineuse se rapportent cette lividité, cette teinte violacée, ce gonflement du visage et surtout des lèvres (*facies propria* de Corvisart) ; cette injection foncée des mains, cet engorgement des poumons, du foie, du cerveau et des membranes muqueuses ; ces collections séreuses dans le tissu cellulaire et les membranes séreuses, ces hémorrhagies *passives* diverses, tous phénomènes qui surviennent dans le cours de la maladie que nous étudions. Ces phénomènes purement mécaniques s'expliquent avec tant de facilité que nous ne croyons pas devoir en faire une analyse plus détaillée (1).

2° *Influence sur la respiration.* — Une légère dyspnée que les malades désignent sous le nom de *courte haleine*, l'essouffle-

(1) Les congestions séreuses *passives* ou mécaniques dont il s'agit ici commencent par les parties les plus déclives ; telle est même l'influence de la pesanteur sur la production de ces congestions, que, comme nous en avons cité des exemples, elles deviennent beaucoup plus considérables dans le côté du corps sur lequel les malades sont restés couchés pendant un certain temps.

ment après des exercices un peu fatigans, sont les premiers troubles qu'éprouve la respiration. Mais, à mesure que le mal fait des progrès, la dyspnée augmente, et de là le nom d'*asthme* sous lequel le vulgaire connaît la maladie qui nous occupe. Lorsque cette difficulté de respirer est extrême, les malades ne peuvent plus respirer qu'en se tenant assis dans leur lit, et pour me servir de l'énergique expression de l'un d'eux, ils *étouffent* plutôt qu'ils *ne respirent*.

3° *Influence sur les fonctions cérébrales.* — Les troubles de ces fonctions se lient de la manière la plus étroite à ceux de la respiration, et leur sont en quelque sorte proportionnels. Qui pourrait tracer dans toute sa vérité le déchirant tableau du malheureux livré aux angoisses d'un rétrécissement extrême des orifices du cœur? L'anxiété, la frayeur, le désespoir, respirent dans tous ses traits; ses yeux sont saillans, hagards, égarés; ses sourcils se redressent, ses narines se dilatent, sa bouche s'ouvre comme pour exprimer instinctivement le besoin qu'il a de respirer et pour seconder les efforts qu'il fait pour assouvir cet impérieux besoin (1); incapable de supporter la position horizontale, assis sur le bord de son lit, les membres inférieurs pendans, les membres supérieurs fixés sur la couche pour prêter un point d'appui aux muscles inspirateurs, le tronc fortement courbé en avant, il est dans un état de *jactitation* continuelle, cherche le frais, pousse des gémissemens plaintifs, et, d'une voix expirante, entrecoupée, accuse souvent l'impuissance de la médecine, implore la mort et

(1) Les mouvemens dont il s'agit sont des phénomènes purement synergiques. Les belles recherches de M. Ch. Bell nous ont révélé le secret de la synergie qui existe entre certains mouvemens des joues, des narines, des sourcils, des yeux, du cou, et les mouvemens des muscles respirateurs proprement dits. Le rôle que joue la septième paire de nerfs dans la production des mouvemens de la face en rapport avec ceux de la respiration, lui a valu le nom de nerf *respirateur* de la face.

se la donnerait quelquefois lui-même, si ses forces défaillantes et les circonstances où il se trouve le lui permettaient. Il ne goûte plus les douceurs du sommeil, ou s'il lui arrive de s'assoupir, il est tourmenté par des rêves pénibles, et se réveille bientôt en sursaut.

Dans quelques cas, il éprouve de courts instans de relâche, et dans cette sorte de trève, vraiment délicieuse, il se berce de l'heureuse idée d'une guérison prochaine. Vain espoir qu'une nouvelle attaque d'asthme ne tarde pas à dissiper. Cependant, après des efforts dont l'instinct de la conservation est seul capable, les muscles de la respiration eux-mêmes tombent enfin dans l'épuisement où sont plongés tous les autres. Le malade n'a plus la force de se soutenir; sa tête roule sur l'oreiller, son corps, obéissant à la pesanteur, tombe sur les parties les plus déclives du lit pour ne plus se relever. Un assoupissement sub-apoplectique, sorte de sommeil que la nature lui accorde à ses derniers momens, s'empare du malade; il ne reconnaît plus les personnes qui l'environnent; sa voix s'éteint, son haleine se refroidit, ses yeux se ternissent, son visage se décompose... il expire... trop heureux si une mort soudaine lui eût épargné les longues douleurs que nous venons de décrire (1)!

DIAGNOSTIC DIFFÉRENTIEL DU RÉTRÉCISSEMENT DES DIVERS ORIFICES DU CŒUR.

Existe-t-il des signes propres à nous faire connaître le siége précis du rétrécissement dans tel ou tel des orifices du cœur? La solution de ce problème, qui est au fond plus curieuse qu'utile, va nous occuper quelques instans.

Dans la première édition de son ouvrage, M. Laënnec

---

(1) La malade de l'observation 23e a présenté au plus haut degré l'ensemble des phénomènes ci-dessus exposés.

pensait 1° que l'*isochronisme* du bruit de soufflet, de râpe ou de scie avec le pouls et la systole ventriculaire annonçait que le rétrécissement occupait les orifices artériels; 2° que l'isochronisme des mêmes bruits avec la systole des oreillettes était un indice du siége de la maladie dans les orifices auriculo-ventriculaires; 3° que le bruit se faisait plus fortement entendre dans la région des cartilages des 5e, 6e et 7e côtes, si les orifices gauches étaient rétrécis, et à la partie inférieure du sternum, au contraire, si les orifices droits étaient affectés de rétrécissement.

Voici les résultats des longues et attentives recherches que nous avons faites sur la question dont il s'agit. Il est certain qu'en général le *maximum* d'intensité du bruit de soufflet, de scie ou de râpe existe dans le point de la région précordiale correspondant aux orifices rétrécis, et c'est en grande partie sur cette donnée que nous avons fondé notre diagnostic dans les cas particuliers que nous avons rapportés. Mais comme l'orifice artériel, surtout à gauche, est très voisin de l'orifice auriculo-ventriculaire correspondant, il est des cas où la circonstance que nous venons d'indiquer ne suffirait pas pour faire reconnaître, d'une manière indubitable, si le rétrécissement occupe l'un ou l'autre de ces orifices. L'examen du pouls, dans les rétrécissemens des orifices gauches, est une source de lumières qu'il ne faut pas négliger. En général, il est plus irrégulier, plus petit, plus inégal, plus intermittent dans le rétrécissement simple de l'orifice aortique que dans celui de l'orifice auriculo-ventriculaire gauche. C'est aussi dans le rétrécissement du premier de ces orifices qu'on observe particulièrement le frémissement vibratoire du pouls signalé par Corvisart, frémissement qui, comme nous l'avons déjà dit, est beaucoup plus marqué toutefois dans les artères voisines du cœur, telles que les sous-clavières et les carotides primitives, que dans les radiales. Ajoutons que le *maximum* d'intensité du frémissement cataire de la région précordiale, comme le *maximum*

d'intensité du bruit de frottement valvulaire, occupe l'espace de la région précordiale en rapport avec l'orifice rétréci.

Quant à l'*isochronisme* du bruit de soufflet, de râpe ou de scie avec la systole ou la diastole ventriculaire, il ne signifie presque absolument rien. En effet, le bruit de soufflet existe très souvent pendant le double mouvement du cœur dont il remplace alors le double claquement (1).

Le rétrécissement des orifices droits, d'ailleurs infiniment plus rare que celui des orifices gauches, est, en dernière analyse, plus difficile à reconnaître que ce dernier, ce qui ne serait pas, selon Corvisart, « si l'on pouvait interroger les pulsations de l'artère pulmonaire, comme on examine les battemens de l'aorte ou de ses branches. » Toutefois, on aura de fortes présomptions en faveur de l'existence de ce rétrécissement, si, le bruit de soufflet et le frémissement cataire ayant leur *maximum* d'intensité dans la région correspondante aux orifices droits, on observe en même temps un pouls veineux très prononcé dans les jugulaires, et les signes qui annoncent une hypertrophie considérable du ventricule droit.

Dans tout ce qui précède, nous avons supposé que l'induration des valvules et le rétrécissement des orifices du cœur étaient déjà parvenus à un degré très avancé. Le

(1) Cela se conçoit aisément en réfléchissant que, vu l'ouverture permanente que représente l'orifice dont les valvules sont devenues inhabiles à exécuter leurs mouvemens normaux, une certaine quantité de sang peut refluer à travers cette ouverture pendant la diastole ventriculaire, si le rétrécissement occupe les orifices artériels, et pendant la systole ventriculaire, s'il affecte les orifices auriculo-ventriculaires. M. Filhos, contradictoirement à ce qu'avait avancé M. Laënnec, établit en principe que, dans ce dernier cas, le bruit de soufflet est isochrône à la systole ventriculaire, et dépend du reflux du sang à travers l'orifice auriculo-ventriculaire rétréci. Il est très vrai que ce reflux constitue une cause de bruit de soufflet, mais il ne l'est pas moins que le passage ou le *flux* de la colonne sanguine à travers le même orifice, pendant la diastole ventriculaire, est aussi une cause du même phénomène.

diagnostic n'est pas tout-à-fait aussi facile lorsque la maladie n'est encore qu'à son premier degré. Toutefois, des palpitations et une légère dyspnée habituelles augmentant au moindre exercice le son âpre et comme étouffé qui accompagne les battemens du cœur, s'il n'existe pas encore un véritable bruit de soufflet, un peu d'infiltration des pieds et de la partie inférieure des jambes, surtout le soir, lorsque les malades sont restés levés, voilà des données qui permettent de soupçonner au moins la maladie, et rien ne manquera réellement à la certitude du diagnostic, si les symptômes dont il s'agit ont succédé à ceux d'une endocardite aiguë, tels que nous les avons précédemment exposés.

B. *Symptômes et diagnostic de l'épaississement et de l'induration de la membrane interne du cœur ou des valvules, sans rétrécissement soit des orifices, soit des cavités du cœur.*

Le diagnostic d'un simple épaississement de la membrane interne du cœur, soit qu'il dépende de l'organisation d'une fausse membrane à la surface de l'endocarde, soit qu'il résulte d'une véritable hypertrophie de cette enveloppe interne, me paraît le plus souvent impossible, au moins dans l'état actuel de la science.

Lorsque l'épaississement hypertrophique occupe les valvules, sans que celles-ci soient d'ailleurs déformées, ni les orifices rétrécis, il donne ordinairement lieu à une augmentation remarquable dans l'intensité des bruits du cœur. Ces bruits imitent alors un véritable claquement de fortes soupapes, ou bien encore le bruit que produiraient deux lames de parchemin appliquées brusquement l'une contre l'autre, ce qui m'a fait donner le nom de bruits *parcheminés* aux bruits valvulaires ainsi modifiés. Ce phénomène est surtout bien tranché, lorsque l'épaississement affecte la valvule bicuspide, la plus robuste de toutes.

Lorsque les valvules sont épaissies, indurées, et qu'elles se sont comme repliées sur elles-mêmes, de manière à

n'avoir plus leur largeur accoutumée, ce qui coïncide quelquefois avec un élargissement plus ou moins marqué de l'orifice auquel elles sont adaptées, il en résulte un obstacle nécessaire à la circulation. En effet, les valvules ainsi transformées en une sorte de ruban ne jouent plus avec la même liberté qu'à l'état normal, et elles sont *insuffisantes* pour fermer complètement leur orifice; d'où le reflux d'une certaine quantité de sang à travers cet orifice quand elles se redressent, les unes pendant la systole, les autres pendant la diastole. De ce reflux naît un bruit de soufflet quelquefois très fort, isochrone à la systole ventriculaire, si, comme cela est le plus ordinaire, la lésion occupe les valvules auriculo-ventriculaires. Au reste, cette lésion coïncide le plus souvent avec l'adhérence des valvules dont il sera question plus bas, et se confond alors en grande partie avec elle sous le point de vue séméiologique.

C. *Symptômes et diagnostic de l'adhérence des valvules auriculo-ventriculaires aux parois du cœur* (1).

Je n'ai observé que cinq ou six fois l'adhérence dont il s'agit, lésion qui n'avait encore été signalée par aucun des auteurs qui ont traité des maladies du cœur *ex professo*. Dans tous les cas où j'ai rencontré cette adhérence, elle coïncidait avec un épaississement et un endurcissement plus ou moins marqué des valvules, dont une ou plusieurs lames étaient raccourcies et comme roulées sur elles-mêmes. Des deux lames de la valvule bicuspide, la seule que j'aie ainsi trouvée adhérente est la postérieure. Si les lecteurs ont présentes à la mémoire les observations relatives à l'espèce de lésion qui nous occupe (Obs. 51e, 52e, 53e et 54e), ils verront que les symptômes dont il est fait

(1) Je ne connais encore aucun cas d'adhérences des valvules aortiques ou pulmonaires aux parois de l'aorte ou de l'artère pulmonaire.

mention ont pour la plupart une très grande analogie avec ceux qui ont lieu dans les cas de rétrécissement des orifices : ces symptômes sont, en effet, les palpitations, le bruit de soufflet, le frémissement cataire, la dyspnée, les congestions veineuses et les collections séreuses passives. D'où vient cette ressemblance entre les symptômes de deux maladies en apparence si différentes sous le rapport anatomique ? Cette ressemblance tient essentiellement à ce que dans l'un et l'autre cas, il existe un obstacle mécanique à la circulation du sang à travers le cœur. Il est vrai que dans l'induration des valvules avec rétrécissement, l'obstacle est en quelque sorte *double*, tandis qu'il est *unique* dans la lésion dont nous étudions ici le diagnostic. Mais à part le rétrécissement de l'orifice dans le cas d'induration des valvules, quel est donc l'obstacle qui peut s'opposer au libre cours du sang à travers le cœur. Ce nouvel obstacle, et nous l'avons déjà signalé, c'est le reflux d'une certaine quantité de sang à travers l'orifice *permanent* de la valvule indurée et déformée. Or, ce reflux du sang est précisément l'accident qu'entraîne inévitablement à sa suite l'adhérence d'une portion du contour des valvules auriculo-ventriculaires. Cette adhérence, en effet, ne permet pas à la portion de la valvule qui en est le siége de se redresser pendant la systole ventriculaire pour concourir à l'occlusion de l'orifice auriculo-ventriculaire. Or, il est alors *physiquement* impossible qu'une partie de la masse sanguine, pressée de toutes parts par le ventricule contracté, ne reflue pas à travers l'orifice incomplètement fermé.

Si l'on nous demande maintenant comment on peut distinguer l'adhérence partielle des valvules sans rétrécissement bien notable des orifices, de l'induration de ces mêmes valvules avec rétrécissement, nous avouerons franchement que cette distinction n'est pas toujours facile, et qu'il nous est arrivé pour notre propre compte de diagnostiquer cette dernière maladie dans quelques

uns des cas où il s'agissait de l'autre. Il est vrai qu'à cette époque l'adhérence des valvules était encore pour nous une maladie tout-à-fait nouvelle. La méprise est d'ailleurs fort innocente.

Depuis que les faits rapportés dans cet ouvrage nous ont permis de confronter exactement l'adhérence simple des valvules avec le rétrécissement par induration de ces mêmes valvules, il nous a semblé que les différences suivantes, auxquelles des observations ultérieures en ajouteront sans doute de nouvelles, pouvaient, jusqu'à un certain point, empêcher de confondre ces deux lésions l'une avec l'autre : 1° dans l'adhérence, le bruit de soufflet est plus large, moins sec, moins *râpeux* que dans le rétrécissement un peu avancé; 2° dans l'adhérence, les battemens du cœur sont moins irréguliers, moins inégaux, moins intermittens que dans le rétrécissement; et le frémissement cataire, quand il existe, est moins rude et plus diffus dans le premier cas que dans le second; 3° dans l'adhérence, le pouls est moins petit, moins étroit que dans un rétrécissement considérable; 4° enfin, dans l'adhérence, l'étouffement, les congestions veineuses, les collections séreuses passives, toutes choses étant d'ailleurs égales, existent à un moins haut degré que dans le rétrécissement.

D. *Symptômes et diagnostic des végétations de la membrane interne du cœur et spécialement des valvules.*

Les végétations de la membrane interne du cœur et des valvules ne se traduisent en quelque sorte à l'observation par aucun signe qui leur soit propre. Les végétations qui n'occupent que la surface interne des cavités du cœur (et jusqu'ici elles n'ont été rencontrées que dans les oreillettes), sont entièrement *indiagnosticables*, qu'on me passe cette expression. Celles qui croissent sur les valvules elles-mêmes ne donnent véritablement lieu à quelques symptômes un peu saillans, qu'autant qu'elles sont assez multipliées pour gêner

le jeu des valvules et produire un rétrécissement plus ou moins considérable des orifices. C'est une vérité que les observations consignées dans cet ouvrage mettent hors de toute espèce de doute.

Il est bien rare d'ailleurs de rencontrer des masses de végétations un peu volumineuses sur les bords ou à la surface des valvules, sans qu'il existe en même temps une induration plus ou moins considérable de ces valvules, comme le démontrent, par exemple, les observations 59e et 60e de ce traité. Dans le cas de cette co-existence, le rétrécissement est à la fois produit et par l'épaississement avec induration des valvules, et par les végétations dont celles-ci sont hérissées ou comme surchargées.

Quoi qu'il en soit, que les végétations existent seules, en masses assez considérables pour gêner le jeu des valvules et rétrécir les orifices du cœur, ou qu'elles soient compliquées avec un épaississement et un endurcissement des valvules, capables de donner lieu par eux-mêmes à un rétrécissement, il est évident que leur diagnostic se confond avec celui de cette dernière lésion. Toutefois, si les végétations ne rétrécissaient que médiocrement les orifices et que les valvules sur lesquelles elles se seraient développées, conservassent encore un assez libre exercice de leurs mouvemens, elles n'apporteraient pas à la circulation et à la respiration un aussi grand obstacle qu'une induration des valvules avec notable rétrécissement, ainsi que le prouve notre 61e observation (1).

---

(1) Je ne sache pas qu'aucun observateur ait jamais diagnostiqué formellement l'existence de végétations valvulaires. Je suis porté à en *soupçonner* l'existence chez quelques uns de nos malades, auxquels il n'est resté d'autre symptôme notable d'une endo-péricardite rhumatismale qu'un bruit de soufflet très fort dans la région des orifices gauches du cœur. Mais je dois avouer que j'ai besoin de nouveaux faits pour savoir à quoi m'en tenir d'une manière positive sur le bruit de soufflet qui existe dans les cas de ce genre.

§ II. Appréciation rapide de quelques uns des symptômes de l'endocardite.

Je ne me propose point ici d'approfondir le mécanisme des symptômes que l'endocardite possède en commun avec toutes les autres phlegmasies, étudiées sous le rapport de leur *nature intime*. Mon unique objet est de montrer la liaison qui peut exister entre les produits appréciables, les altérations physiques, suites de l'endocardite, et quelques uns des symptômes ou des accidens éprouvés par les malades. Cette étude me paraît d'autant plus importante, qu'elle est généralement plus négligée par la plupart des praticiens, qui ne s'imaginent pas quelle utilité la *pratique* peut retirer de pareilles recherches, de ces *théories*, comme quelques uns le disent d'un air de mépris on ne peut plus *philosophique*.

Hé bien ! quoi qu'on en dise, parmi les symptômes ou les accidens qui se développent pendant le cours d'une endocardite, les principaux, les plus formidables peut-être, se rattachent étroitement à certaines altérations anatomiques, physiques, mécaniques, produites par l'endocardite. Cela ne sera certainement contesté par aucun de ceux qui auront bien analysé les phénomènes de cette période de la maladie, où l'élément inflammatoire proprement dit ayant entièrement ou du moins presque entièrement disparu, pour faire place au travail d'évolution et de développement des produits inflammatoires, il ne reste plus que ces déformations diverses des valvules, ces rétrécissemens des orifices, enfin ces obstacles mécaniques à la circulation que nous avons pris soin de décrire avec tant de détails.

Mais, ainsi que nous l'avons déjà indiqué précédemment, dans l'endocardite aiguë elle-même, parcourant encore sa première période, sa période *d'augment*, pour parler le langage des écoles, l'état physique, anatomique, matériel des cavités du cœur et du sang qui les parcourt,

joue quelquefois un très grand rôle dans la production des phénomènes observés. Croit-on, par exemple, que les valvules puissent impunément éprouver une violente turgescence inflammatoire? Les concrétions sanguines que, par un mécanisme encore peu connu, l'endocardite peut entraîner et entraîne quelquefois à sa suite, les productions pseudo-membraneuses qui peuvent se coller, s'accrocher en quelque sorte aux valvules, à leurs tendons, à leurs muscles tenseurs, etc., etc., toutes ces altérations, qui pour provenir d'un travail vital n'en sont pas moins physiques et matérielles, ne seraient-elles absolument pour rien dans cette profonde gêne de la circulation, dans ces défaillances, ces lypothymies qui impriment à la première période d'une endocardite sur-aiguë un caractère si grave, j'ai presque dit si foudroyant? Quant à moi, je ne doute point que dans beaucoup de cas les altérations que je viens d'indiquer ne doivent être prises en sérieuse considération pour l'explication des symptômes observés pendant la première période d'une endocardite aiguë.

Au reste, je le répète, l'élément *physique* et *mécanique* de cette maladie n'est pas *tout* pour moi, et je le subordonne au travail *vital* comme on subordonne un effet à sa cause. Mais encore une fois, en accordant à l'élément dynamique et vital de certaines maladies toute la valeur qui lui est due, est-ce une raison pour ne tenir aucun compte de ce que les maladies ont de physique et de mécanique? Que dirait-on d'un mécanicien qui ne chercherait jamais dans les conditions matérielles des rouages de ses machines la cause de leurs dérangemens fonctionnels?

ARTICLE TROISIÈME.

DU MODE DE DÉVELOPPEMENT ET DES CAUSES DE L'ENDOCARDITE.

L'endocardite reconnaît un double mode de développement:

tantôt, en effet, elle se manifeste sous l'influence de causes directes, immédiates, et tantôt, au contraire, elle succède à une autre phlegmasie. On peut donner le nom d'endocardite *primitive* ou *idiopathique*, à la première, et celui d'endocardite *consécutive* ou *sympathique* à la seconde. Les principales phlegmasies à la suite ou pendant le cours desquelles on peut voir éclater une endocardite, sont la pleuro-pneumonie, la phlébite et l'arthrite vulgairement désignée sous l'expression de rhumatisme articulaire aigu. Consultez les observations contenues dans la première section de ce chapitre ainsi qu'à l'article du traitement, et vous en trouverez un bon nombre auxquelles s'applique le mode de développement que nous signalons en ce moment.

Les *causes* directes et déterminantes de l'endocardite idiopathique ou primitive sont, d'ailleurs, foncièrement les mêmes que celles dont nous avons parlé en traitant de la péricardite.

Nous ne saurions trop le redire, l'endocardite, à l'instar de la péricardite, se manifeste sons les mêmes influences que le rhumatisme articulaire aigu, et bien que, comme nous l'avons dit ci-dessus, cette phlegmasie puisse éclater quelquefois pendant le cours d'un grand rhumatisme articulaire aigu et d'une manière purement *métastatique*, suivant l'expression de certains pathologistes, il n'est pas moins vrai que, le plus souvent, le tissu séro-fibreux interne du cœur se prend en même temps que celui des articulations. C'est aussi ce que nous avons vu pour le tissu séro-fibreux externe du cœur (1). Au reste, n'oublions pas que

(1) Sous le point de vue de leur structure et de leurs fonctions, les parties du cœur qui s'enflamment par l'influence des causes productrices du rhumatisme articulaire ont la plus grande analogie avec les parties des articulations qui sont le siége de ce dernier. Les cavités du péricarde et de l'endocarde représentant, sons le rapport qui nous occupe, des espèces de cavités articulaires, il n'est pas étonnant, comme nous l'avons dit, en exposant les causes de la péricardite, que leurs phlegmasies co-existent si souvent avec celles des cavités articulaires proprement dites.

l'endocardite et la péricardite de cette espèce, ce double rhumatisme du tissu séro-fibreux du cœur, marchent presque toujours de compagnie. Depuis que j'ai rédigé la partie de cet ouvrage relative à la péricardite, j'ai eu de nouvelles occasions de vérifier l'assertion précédente. Encore une fois, rien n'est donc plus commun que la co-existence d'une péricardite et d'une endocardite dans les cas dont il est question.

Nous terminerons ces réflexions en rappelant que pour nous il n'y a rien de réellement spécifique dans le rhumatisme articulaire aigu, ni par conséquent dans l'endo-péricardite rhumatismale, quant à ce qui concerne leur cause déterminante. Cette cause, spéciale et non *spécifique*, consiste dans les grandes vicissitudes atmosphériques, et notamment dans l'exposition plus ou moins prolongée au froid, soit sec, soit surtout humide, le corps ayant éprouvé préalablement un état de chaleur porté jusqu'à la transpiration.

Vainement quelques modernes médecins, couvrant de ténèbres les points les plus lumineux de l'étiologie, n'attachent qu'une très médiocre importance à la grande cause que nous signalons ici. S'il fallait ajouter à l'autorité journalière des faits l'autorité des noms, nous pourrions opposer, sans trop de désavantage, peut-être, Hippocrate et Sydenham aux médecins dont il s'agit ici. *Mutationes anni temporum maximè pariunt morbos*, dit l'oracle de Cos, *et in ipsis temporibus, mutationes magnæ, tum frigoris, tum caloris;* et Sydenham, l'Hippocrate anglais, proclame dans ce langage énergique qui lui était familier, que l'*impression d'un air froid lorsque le corps est en sueur est plus* MEURTRIÈRE *que la* PESTE, *la* GUERRE *et la* FAMINE.

ARTICLE QUATRIÈME.

MARCHE, DURÉE, COMPLICATIONS ET PRONOSTIC DE L'ENDOCARDITE.

Comme la péricardite, l'endocardite peut affecter une marche *sur-aiguë*, *aiguë*, *sub-aiguë* ou bien une marche tout-à-fait chronique. L'endocardite la plus aiguë peut au bout d'un certain temps ralentir sa marche et se transformer en une endocardite chronique. La nature et l'intensité des causes de la maladie, la disposition *individuelle* des sujets qu'elle affecte, le mode de traitement qui lui est opposé sont autant de conditions propres à modifier la marche de l'endocardite. Les endocardites les plus aiguës que nous ayons eu occasion de rencontrer s'étaient manifestées à la suite d'un brusque refroidissement, chez des individus lymphatico-sanguins, se livrant à des exercices pénibles, et auxquels on avait prodigué des excitans, du vin chaud en particulier, pour rappeler ce que le vulgaire appelle une sueur rentrée, etc.

Pour *calculer*, d'une manière sinon rigoureuse, du moins approximative, la durée de l'endocardite, il faut avoir égard à un très grand nombre d'éléments ou de circonstances, tels que le degré et l'étendue de la maladie; son état de simplicité ou de complication, l'âge et la force des malades, les méthodes thérapeutiques mises en usage, et l'époque précise de la maladie à laquelle on a pu y recourir. Je ne possède pas encore un assez grand nombre de faits pour résoudre d'une manière complètement satisfaisante la question de la durée de l'endocardite. Voici les données qui me paraissent les plus probables. A l'état aigu, l'endocardite générale peut affecter une terminaison funeste dans l'espace de quelques jours, et le plus ordinairement alors la mort a pour une de ses principales causes la formation d'abondantes concrétions sanguines dans les cavités du cœur. Mais

les résultats extrêmement avantageux que nous avons obtenus de l'application de la méthode des *saignées à haute dose, et pratiquées coup sur coup*, au traitement de l'endocardite aiguë, nous autorisent à dire que, dans la très grande majorité des cas, la maladie attaquée par cette méthode se terminera d'une manière favorable, dans l'espace d'une huitaine de jours, terme moyen. Nous calculons, au reste, la durée de cette maladie d'après des cas où elle était compliquée, soit avec une péricardite seulement, soit avec une pleurésie ou une pleuro-pneumonie, soit même avec une péricardite à la fois et une pleuro-pneumonie.

A l'état *chronique*, la durée de l'endocardite est en quelque sorte illimitée. Sous cette forme, comme nous l'avons vu précédemment, il survient toujours diverses lésions *organiques* permanentes qui, lorsqu'elles sont portées très loin et qu'elles affectent les valvules et les orifices du cœur, se terminent nécessairement d'une manière funeste. Toutefois, si le travail sourd, lent et caché qui a présidé à leur développement se dissipe complètement, soit par les seuls efforts de la nature, soit par le bénéfice de l'art, ces lésions peuvent rester long-temps stationnaires, et grâce à un sage emploi des moyens hygiéniques, plusieurs malades pourront prolonger pour ainsi dire indéfiniment leur carrière.

Les complications de l'endocardite sont pour la plupart les mêmes que celles de la péricardite. Nous avons déjà signalé la co-existence de ces deux phlegmasies dans un grand nombre de cas de rhumatisme articulaire aigu (voy. le chap. de la péricardite). Il est cependant une espèce d'endocardite qui existe ordinairement sans péricardite, c'est celle qui se développe à la suite des grandes inflammations vasculaires en général, et spécialement à la suite d'une phlébite intense.

Le *pronostic* de l'endocardite se déduit en grande partie de ce qui précède. Lorsqu'elle est générale et très aiguë, elle constitue, sans contredit, l'une des plus redoutables

phlegmasies que l'on puisse rencontrer. Néanmoins, je le répète, les faits les plus positifs nous ont appris qu'elle n'était pas toujours nécessairement mortelle, même avec ces deux graves conditions. Quant à l'endocardite en quelque sorte *moyenne* et à l'endocardite faible ou légère, en lui opposant le traitement convenable, elle cède avec assez de facilité.

Encore une fois, l'endocardite chronique, celle qui a été suivie de profondes lésions *organiques*, peut, sans doute, céder à la saine administration des diverses ressources de la thérapeutique. Mais ses produits lui survivent, et comme nos instrumens ne peuvent pas les atteindre, leur incurabilité est malheureusement une des plus tristes vérités de la médecine. Aussi, lorsque les lésions consécutives à l'endocardite sont très étendues, et situées de telle sorte qu'elles opposent un grand et continuel obstacle à la circulation, justifient-elles, en ce qui les concerne, la terrible épigraphe de Corvisart : *hœret lateri lethalis arundo.*

ARTICLE CINQUIÈME.

TRAITEMENT DE L'ENDOCARDITE.

§ I. Préceptes généraux.

Le traitement de l'endocardite doit être essentiellement le même que celui de la péricardite.

L'urgence des émissions sanguines suivant la méthode que nous avons exposée, est plus grande encore, peut-être, dans le cas d'endocardite que dans celui de péricardite. En effet, la coagulation du sang ou la formation des fausses membranes que l'inflammation générale et très aiguë de la membrane interne du cœur ne manque jamais de déterminer, si elle n'est pas pour ainsi dire étouffée à sa naissance ou *jugulée*, constitue, quand la masse des concrétions est très considérable, un

accident tellement redoutable, qu'auprès de lui un abondant épanchement purulent ou pseudo-membraneux dans le péricarde n'est réellement que peu de chose. Il est même infiniment probable que les péricardites les plus graves sont précisément celles qui entraînent à leur suite, soit directement et par elles-mêmes, soit par la complication d'un certain degré d'endocardite, la formation de concrétions fibrineuses. Et ce n'est pas seulement par les accidens immédiats auxquels elles donnent lieu, que les concrétions fibrineuses et la matière pseudo-membraneuse déposée à la surface interne du cœur, doivent être regardées comme une circonstance toujours fâcheuse et quelquefois mortelle. En effet, il peut résulter ultérieurement de l'organisation de la matière plastique, des adhérences, des épaississemens des valvules, des rétrécissemens des orifices, toutes lésions infiniment graves.

Après les émissions sanguines, générales et locales, il faut avoir recours, si le mal persiste encore, aux révulsifs et aux calmans. Nous avons eu plusieurs fois à nous louer de l'application d'un large vésicatoire sur la région précordiale, à la surface duquel on déposait chaque jour, huit, dix, douze ou quinze grains de poudre de digitale. (Pour plus de développemens, voyez le traitement de la péricardite aiguë.)

Lorsque l'endocardite affecte la forme chronique, et qu'elle n'a pas encore entraîné de graves désordres *organiques*, on peut espérer d'en obtenir la guérison par une longue persévérance dans l'emploi des émissions sanguines mitigées, des révulsifs, des bains, du repos absolu, de la digitale et d'un régime sévère.

L'induration et l'épaississement de la membrane interne du cœur et surtout des valvules avec rétrécissement des orifices du cœur, les adhérences, le *ratatinement* de ces mêmes valvules, etc., etc., ne sont, ainsi que nous l'avons dit déjà (Art. *Pronostic*), susceptibles d'aucune guérison

radicale, puisque ces lésions mécaniques réclameraient l'intervention des moyens également mécaniques ou *chirurgicaux*, et que nulle opération chirurgicale n'est malheureusement praticable dans le cas qui nous occupe. Il ne reste plus au médecin d'autre ressource que la méthode dite palliative. Les saignées répétées à des intervalles plus ou moins éloignés, le repos, un régime ténu, la digitale, les diurétiques et les purgatifs, lorsque des collections séreuses se sont opérées, l'évacuation du liquide par des moyens chirurgicaux, lorsque les agens de la matière médicale sont impuissans, tels sont les élémens fondamentaux de la méthode dite palliative. Par ce système de traitement, nous avons soulagé un bon nombre de malades; et plusieurs qui semblaient menacés d'une prochaine suffocation et partant d'une mort inévitable, ont pu reprendre leurs occupations, quand elles n'étaient pas trop fatigantes.

Nous devrons, au reste, revenir sur ce point, en traitant de l'hypertrophie et de la dilatation du cœur, lésions presque constantes, du moins à un certain degré, chez les individus atteints d'une ou de plusieurs des graves lésions *organiques* qui peuvent *succéder* à l'endocardite chronique.

§ II. Observations d'endocardite aiguë terminée par la guérison.

Parmi les observations de péricardite terminée par la guérison, que nous avons rapportées précédemment, il en est plusieurs dans lesquelles la péricardite était compliquée d'endocardite. Nous y renvoyons les lecteurs. Les nouvelles observations que nous allons consigner ici appartiennent toutes à l'espèce que nous désignons sous le nom d'endocardite *rhumatismale*, parce qu'elle coïncide avec un rhumatisme articulaire aigu. Nous insistons à dessein sur les faits de cette espèce, parce que notre expérience journalière nous en démontre de plus en plus la fréquence, et que, par conséquent, on ne saurait trop appeler l'atten-

tion des médecins sur un point de pratique avec lequel tous ne se sont pas encore suffisamment familiarisés.

OBSERVATION 84e.

Jeune homme de 17 ans. — Rhumatisme articulaire aigu. — Endocardite (battemens violens du cœur, bruit de soufflet, etc.) — Plus tard, pleurésie, avec épanchement. — Saignées à haute dose, vésic., digit. — Sortie en voie de guérison.

Un élève en pharmacie, âgé de 17 ans, d'une constitution lymphatique, peau mince et fine, cheveux châtains, nous fut adressé par M. le docteur Cottereau, pour être traité d'un violent rhumatisme articulaire. Il fut admis à la clinique (n° 4, salle St-Jean-de-Dieu), le 13 septembre 1834. Il était malade depuis le 8 du même mois, à la suite d'alternatives de chaud et de froid (1).

Au moment de l'entrée, les genoux, les pieds, les épaules, les coudes et les mains étaient pris, gonflés, et la fièvre était d'une grande violence (pouls à 108, fort, plein, développé, peau sudorale); le moindre mouvement était impossible.

Il n'existait pas de douleur à la région précordiale, non plus que de matité anormale. L'impulsion du cœur se faisait sentir avec force, et les bruits de cet organe étaient masqués par un souffle léger, très sourd.

Prescription. — 2 *saig. de 4 palett. chacune; 15 sang. à la main droite; catap. émoll.; lavem. huil.; diète.*

14. Le caillot est recouvert d'une couenne très épaisse, ferme, dense, et retroussé sur ses bords. — Urines rougeâtres.

---

(1) Le malade attribuait lui-même sa maladie à la cause ci-dessus indiquée. Notre confrère, M. Cottereau, nous apprit qu'il arrivait souvent à ce jeune homme, après des courses qui l'avaient mis dans un état de sueur, de descendre à la cave, d'y rester long-temps, et même de s'y coucher.

Les douleurs rhumatismales sont un peu calmées; pouls à 100; peau chaude.

Le malade accuse une légère douleur à la région précordiale (il dit avoir été refroidi, par suite de la maladresse de l'infirmier, qui a laissé tomber sur ses draps des pots remplis de tisane). Un bruit de soufflet très distinct accompagne les battemens du cœur, qui sont très forts; la matité de la région précordiale occupe une médiocre étendue.

Diagnostic. — *Endocardite aiguë.*

Prescription. — *Saignée de 4 palet.; vent. rég. précord. 3 palett.; looch avec digit., gr.* VI.

15. Cessation de la douleur précordiale (la main gauche seule est encore prise.) — Le bruit de soufflet du cœur est moins fort. Les urines déposent abondamment. — Le malade se trouve très bien; il a dormi (le sang tiré de la veine présente une très belle couenne).

16. Le rhumatisme est presque entièrement dissipé; cependant, le pouls est à 100-104; les bruits du cœur sont accompagnés d'un léger râpement. (*Une saignée de* 3 *palet.*)

Dans la nuit, le malade, au milieu d'une espèce de *transport*, se lève et fait une chûte.

17. Persistance du bruit de soufflet; pouls à 100, fort et plein; les urines sont jumenteuses, analogues à du moût de raisin. — Le malade demande en pleurant des alimens (*on lui accorde deux tasses d'eau de poulet*).

18. Les bouillons ont été pris avec plaisir, le malade a dormi tranquillement et demande s'il pourra marcher aujourd'hui. — Cependant, la peau est chaude; le pouls plein, fort, large, tendu, vibrant, à 104, et le bruit de soufflé de la région précordiale est très prononcé. (*Saignée,* 3 *palett.; 20 sangs. rég. précord.; diète.*)

19. Sang recouvert d'une couenne très ferme. — Il ne reste aucune douleur articulaire, tous les mouvemens sont libres, mais les battemens du cœur sont toujours très étendus, très forts et accompagnés d'un bruit de souffle. (Ce

souffle ressemble à celui qui a lieu quand on souffle pour éteindre une bougie.)

20, 21, 22 et 23. Le malade se trouve très bien. Le pouls est à 100-104.

Le bruit de souffle est plus prononcé pendant le premier bruit du cœur que pendant le second (1). Il existe une matité assez étendue dans la région précordiale, mais elle dépend simplement de l'augmentation du volume du cœur (cette matité est de 4 pouc. 4 lig. transversalement, et de 3 pouc. 8 lig. verticalement).

Vent. rég. précord. 2 palett. — Bouillons.

24 et 25. Peu de changement. Articulations tout-à-fait libres.

26. Le pouls persiste à 100, 104, 108, toujours fort et vibrant.

On applique un vésicatoire sur la région précordiale.

27 et 28. A peu près même état.

Poudre de digit. (6 *gr.*) *sur le vésicatoire.*

29 et 30. Le malade s'affaisse, maigrit et s'écorche dans la région du sacrum.

Jusqu'au 4 octobre, il ne survient rien de nouveau. La fréquence du pouls persiste. Le malade ne se plaint d'aucune douleur de la poitrine, ni d'oppression. Cependant la respiration étant évidemment accélérée (32-36 inspir. par minute), j'explore attentivement la poitrine et je reconnais bientôt l'existence d'un épanchement dans le côté gauche (matité, souffle bronchique, égophonie des plus belles, absence de vibration des parois pectorales pendant que le malade parle).

Ventous. scarif. sur le côté 2 palett.; vésicat.; chiend. nit.; digit. sur le vésicat. — Bouill. et lait.

---

(1) Moins obscur dans la région des orifices artériels que dans celle des orifices auriculo-ventriculaires, le second bruit devient tout-à-fait clair dans la région sous-claviculaire, où il imite vraiment un claquement de soupape.

Sous l'influence de ces moyens, l'épanchement diminue et la respiration perd de sa fréquence (28 inspir.) — Le bruit de soufflet du cœur persiste toujours, le pouls descend de 112 à 96.

La mère de ce jeune homme arrive à Paris et n'attend que le moment où il pourra supporter le voyage pour le ramener dans son pays (Arras.) Il quitte l'hôpital, le 1er novembre, dans l'état suivant :

Bon appétit, sommeil tranquille; le malade ne se plaint de rien. La respiration est à 20-24 par minute. L'égophonie a complètement disparu. La résonnance et le murmure vésiculaire sont revenus partout, si ce n'est dans le tiers inférieur du côté gauche.

Bien que le malade affirme ne pas les sentir, les battemens de son cœur sont très forts dans une étendue égale à celle de la paume de la main, et toujours accompagnés d'un bruit de soufflet tellement prononcé, qu'on l'entend en tenant l'oreille à quelque distance de la région précordiale. On entend aussi le bruit dont il s'agit, en appliquant l'oreille à la partie postérieure de la poitrine. En appliquant la main sur la région précordiale, on sent un frémissement, une sorte de bouillonnement, semblable à celui d'un liquide qui passerait par une ouverture trop étroite.

RÉFLEXIONS.

Chez ce jeune malade, on ne saurait attribuer le bruit de soufflet et la force et l'étendue des battemens du cœur, survenus pendant le cours d'une affection aiguë de cet organe, à autre chose qu'à une endocardite, occupant spécialement les valvules. Il est à craindre que la lésion des valvules ne fasse de nouveaux progrès et que plus tard le sujet ne soit atteint de ce que les auteurs ont désigné vaguement jusqu'ici sous le nom de *maladie organique, ou d'anévrisme du cœur*, maladies qui ne sont ordinairement autre

chose qu'une induration des valvules, accompagnée des diverses altérations que nous avons vu précédemment se développer à sa suite.

Quoi qu'il en soit, le nombre des cas dans lesquels j'ai vu persister ainsi le bruit de soufflet chez des individus affectés d'une inflammation aiguë de la membrane interne du cœur coïncidant avec un rhumatisme articulaire aigu, s'élève à quinze environ, et ce n'est guère que depuis quatre ans que j'ai commencé à reconnaître la fréquence de l'endocardite rhumatismale. Quelques sujets continuent à vaquer assez facilement à leurs occupations; mais la plupart éprouvent, quand ils se livrent à quelque exercice un peu fatigant, des palpitations et de l'oppression.

OBSERVATION 85e.

Femme de 23 ans. — Rhumatisme articulaire aigu, avec symptômes d'endocardite (bruit de soufflet, battemens violens du cœur). — Plus tard, symptômes de phlébite dans le membre inférieur gauche. — Émissions sanguines à haute doses, vésicat., digit. — Guérison.

Une nourrice, âgée de 23 ans, d'une forte stature, mais d'une constitution lymphatique, était affectée, depuis dix jours, d'un violent rhumatisme articulaire aigu, lorsqu'elle nous fut adressée par notre confrère M. le docteur Harraque, le 5 janvier 1835. Elle fut couchée au n° 4 de la salle Ste-Madeleine.

Il y avait alors six semaines qu'elle était accouchée. Sa maladie avait commencé par une *courbature* avec léger mal de gorge, suivi de douleur, de gonflement dans la plupart des articulations, et d'une fièvre très forte. Au moment de l'entrée, plusieurs articulations étaient encore prises; mais le genou droit était surtout affecté; il était très gonflé et avait 15 pouc. 10 lig. de circonférence, tandis que la circonférence du genou opposé n'était que de 14 pouc.

La fièvre persistait avec violence; le pouls était fort, plein, tendu, vibrant.

Les battemens du cœur étaient violens, étendus et accompagnés d'un bruit de soufflet distinct : il n'existait point de douleur notable dans la région précordiale, qui résonnait à peu près comme à l'état normal.

Malaise général ; visage un peu anxié, immobilité complète.

Diagnostic. —*Rhumatisme articulaire aigu avec légère endocardite.*

Prescription *du 6 janvier.—Une saig. de 4 pal.; 20 sangs. autour du genou. — Boisson diaphorét.; lavem.; catapl.; diète.*

7. Le caillot est recouvert d'une couenne épaisse, dense, élastique, résistante, tout-à-fait semblable à une membrane à demi organisée. —La circonférence du genou a diminué de 10 lig. Les douleurs sont moindres ; sueurs abondantes; pouls fréquent et fort; persistance du bruit de souffle.

Ventous. scarif. autour du genou. 3 palettes.

8. Peu de changement, si ce n'est que le gonflement du genou a encore diminué.

Saig. de 3 palettes.

9. Le caillot est recouvert d'une couenne comme celui de la précédente saignée. Le genou droit n'a plus que 14 pouc. de circonférence, c'est-à-dire, qu'il n'est pas plus gros maintenant que le gauche. Mais le poignet gauche est gonflé et plus douloureux que les jours précédens.

Saig. 3. palet.; pot. gomm. sirop diacode; le reste ut suprà.

10. Le bras gauche tout entier est très douloureux.

Saig. de 4 palettes.

11. Le poignet est bien dégonflé ; la malade a sué abondamment. — Le bruit de soufflet du cœur persiste (1). — Le genou malade est entièrement libre.

12. La malade a vomi un ver lombric ; son état est d'ail-

---

(1) Il existe un léger bruit de diable dans les carotides, circonstance qui, comme nous l'avons dit ailleurs, n'est pas très rare à la suite des grandes émissions sanguines.

leurs très satisfaisant. Les battemens du cœur sont beaucoup moins forts et le souffle qui les accompagne très léger.

13. Bien (3 *bouill. de poulet*).

15. La malade s'est levée dans la nuit et a été prise peu de temps après d'une vive douleur dans le mollet gauche. Le matin à la visite, le mollet est gonflé (14 pouc. de circonférence), et la sensibilité est telle que la moindre pression est insupportable. Retour de la réaction fébrile.

36 *sangs. au mollet; catapl.; diète.*

16. 9 sangsues seulement ont pris; fièvre très forte; visage altéré; l'état de la malade est, on ne peut plus grave. — Le gonflement du mollet s'est étendu à la cuisse qui est infiltrée. Nous soupçonnons une phlébite de la veine crurale.

Saig. de 3 palett.; ventous. scarif. à la jambe et à la cuisse 3 palett.; catapl.

17. *Facies* toujours très altéré; vomissement de matières aqueuses; pouls faible, à 112-116. — Le sang de la saignée contient, au milieu d'une abondante sérosité, un caillot couenneux, à bords retroussés.

La cuisse et le mollet sont moins enflés et moins douloureux; on ne sent point de cordon dur et tendu dans le trajet des veines; la fièvre a diminué.

Bain, catapl. émoll. — 1 bouill.

18. Le membre abdominal gauche est généralement enflé, infiltré, mais peu douloureux; il n'existe nulle part de fluctuation. — Continuation des vomissemens.

Le bruit de soufflet du cœur existe encore, mais très faible.

Eau de seltz; solut. de sirop de groseille; 1 kilog. de glace pour prendre en fragmens.

19. Nausées sans vomissement; visage meilleur; diminution du gonflement; pouls à 100, mou, souple.

20, 21, 22, 23 et 24. Le visage se ranime, l'anxiété se dissipe; mais il reste toujours de la fréquence du pouls.

On exerce une légère compression autour du membre infiltré, ce qui est suivi d'une résolution rapide. La malade supporte bien les bouillons et les potages. Elle dort assez tranquillement.

25 et 26. L'amélioration persiste. Cependant la fréquence du pouls et le bruit de souffle du cœur continuent.

Vésicatoire sur la région précordiale.

27. Un des deux bras est tellement douloureux qu'on ne peut le remuer sans faire crier la malade; pouls à 124; langue lisse et sèche.

8 *gr. de digit. vésicat.; diète.*

28. Amélioration. Le membre inférieur est complètement dégagé; le bras est moins douloureux. Pouls à 100.

29. Pouls à 96 (*continuation de la digitale*).

30. La malade ne souffre plus nulle part; pouls à 92; le bruit de soufflet du cœur diminue sensiblement chaque jour. Point de matité anormale dans la région précordiale. (2 *bouill.; 2 potag.*).

Les jours suivans, la convalescence fait des progrès, et le 7 février il n'existait plus de bruit de soufflet dans la région du cœur. Le pouls était à 76. La respiration était naturelle (1). La malade mangeait le quart.

La malade ne reste plus à l'hôpital que pour y guérir d'un engorgement du sein gauche, où se sont formés des abcès.

RÉFLEXIONS.

Tous ceux qui ont suivi la malade dont nous venons de rapporter l'histoire, ont regardé sa guérison comme un des plus beaux cas qui puissent déposer en faveur des émissions sanguines. En effet, lorsqu'après la guérison du rhu-

(1) Dans le cours de la maladie, nous avons percuté et auscculté plusieurs fois la poitrine, et nous n'avons jamais rencontré aucun signe de maladie de la plèvre et des poumons.

matisme éclata le gonflement douloureux du membre inférieur gauche, avec fièvre violente, vomissemens, altération des traits, plusieurs personnes crurent que c'en était fait de la malade, et qu'il ne fallait plus songer aux émissions sanguines, après celles qui avaient été déjà pratiquées. Je partageais moi-même en partie cette crainte. Néanmoins, j'eus recours à de nouvelles émissions sanguines, et un prompt soulagement en fut la suite. Avec de la patience et les soins nécessaires, il est donc bien peu de phlegmasies aiguës dont on ne puisse triompher, quand elles sont prises à temps.

Nous pensons que c'est au vésicatoire de la région précordiale et à la digitale, qu'il faut rapporter l'achèvement de la guérison de l'endocardite valvulaire chez cette malade.

OBSERVATION 86e.

Femme de 28 ans. — Rhumatisme articulaire aigu, compliqué d'endocardite ou de rhumatisme de l'enveloppe interne du cœur (bruit de soufflet du cœur, battemens violens de cet organe.) —Emissions sanguines à haute dose. — Guérison. — Nouvelle attaque de rhumatisme, avec nouveaux accidens du côté du cœur.

Lefebvre (Marie), âgée de 28 ans, couturière, d'une constitution délicate, nerveuse, ayant la peau fine, les cheveux châtains, habitait Paris depuis quatre ans, lorsqu'elle fut admise à la clinique, le 24 août 1833 (n° 8, salle Sainte-Madeleine). Avant son arrivée à Paris, elle se livrait aux travaux de la campagne qui la fatiguaient beaucoup. Il y a trois ans environ qu'elle est accouchée. Sa grossesse a été laborieuse, et pendant sa durée, il est survenu de temps en temps des palpitations. Depuis l'accouchement, cette jeune femme, mal réglée, ne jouit pas d'une bonne santé. Quelque temps après ses couches, elle fut admise à l'Hôtel-Dieu, pour des *douleurs rhumatismales*, siégeant dans diverses articulations.

Il y a trois mois, elle fut reçue à l'hôpital Necker, pour

une maladie de poitrine qu'elle désigne sous le nom de rhume. Elle y fut saignée du bras et on lui appliqua des sangsues. Elle était de nouveau malade depuis onze jours, lorsque je l'examinai le lendemain de son entrée à la clinique (25 août).

Des douleurs existaient dans la plupart des articulations des membres supérieurs et inférieurs, dont quelques unes avaient été gonflées avant l'entrée à l'hôpital. Comme à l'époque où elle fut traitée, à l'Hôtel-Dieu, pour de semblables douleurs, elle éprouvait de l'oppression et un sentiment de gêne dans la région précordiale. (La malade a pris chez elle un grain d'émétique dans du bouillon de veau. Elle a vomi, mais n'a point été soulagée.)

Prescription du 25. — *Une saignée de 3 palett.; solut. de sir. de gomme; diète; lav. émoll.*

26. Les douleurs des membres inférieurs ont diminué, mais celles des membres supérieurs sont plus vives. Le poignet droit est un peu enflé, la peau qui le recouvre est tendue, luisante; le moindre contact arrache des cris à la malade.

Pouls développé, de 108 à 112 par minute.

Les battemens du cœur sont très forts et très étendus, tumultueux. Le bruit qui les accompagne est confus et mêlé de souffle ou de frottement; il existe un léger frémissement cataire dans la région précordiale.

La coïncidence de ces derniers symptômes avec un rhumatisme articulaire nous porte à soupçonner une inflammation de la membrane interne du cœur et des valvules.

Saignée de 3 palettes; 12 sangs. et catapl. sur la rég. préc.; inf. de viol. édulcorée avec le sirop de gomme; diète.

Le caillot de cette seconde saignée n'est pas relevé sur ses bords, en forme de champignon, comme celui de la première, et la couenne est moins épaisse.

27. Les douleurs sont un peu moins vives, le pouls est à 116-120; les battemens du cœur sont toujours très forts,

et ils sont accompagnés d'un bruit de *râpe* assez distinct; la chaleur de la peau est forte; la malade se sent très faible.

12 *sangs. sur la région précordiale.*

28. Les douleurs sont encore très fortes; dyspnée, toux, douleur dans le côté gauche. Le murmure respiratoire est faible, ce qui tient au peu d'étendue des mouvemens respiratoires. — Langue rouge, parsemée de quelques plaques caséiformes. — Visage abattu, affaissé, exprimant la souffrance. — Même état du cœur.

Une saig. de 2 palett.; pot. gomm.

29. Bruit de râpe très prononcé; 104 à 108 pulsat.; peau chaude, tendue, luisante, autour des articulations douloureuses; visage un peu moins affaissé; la rougeur de la langue est moindre, les plaques caséiformes se détachent.

Ventous. scarif. sur la région précordiale.

30. Les épaules sont encore fort douloureuses; peau moins chaude, pouls à 96-100, conservant de la force; les battemens du cœur sont si violens que la malade leur donne le nom de palpitations; persistance du bruit de râpe ou de soufflet et léger frémissement cataire.

31. Peau moins chaude, douleurs moins vives, palpitations encore très fortes.

10 *sangs. à la région précordiale.*

1er et 2 septembre. Le pouls est descendu à 84; l'état général est bon, le rhumatisme articulaire presque entièrement dissipé. Un changement notable s'est opéré dans l'état du cœur. Les battemens de cet organe sont moins forts et moins étendus, d'une régularité parfaite; le frémissement cataire est presque nul et le bruit de râpe beaucoup moins prononcé. (*Bouill. et potages*).

3, 4, 5, 6 septembre. Les battemens du cœur reviennent de plus en plus à leur état normal. Le second bruit est un peu plus âpre que dans l'état ordinaire, mais le bruit de râpe ou de soufflet proprement dit a complètement dis-

paru. La région précordiale ne rend un son mat que dans une étendue égale à celle d'une pièce de six francs. Les battemens du cœur repoussent la main avec une certaine dureté, mais dans un espace beaucoup moins considérable que précédemment. (*On augmente graduellement la quantité des alimens*).

7. La malade mange le quart. Elle est tout-à-fait bien.

8. Elle demande sa sortie.

Les battemens du cœur sont encore un peu forts. Les deux bruits sont clairs. Le souffle a entièrement cessé, ainsi que le frémissement *cataire*.

RÉFLEXIONS.

Il est clair que les symptômes fournis par l'exploration du cœur dépendaient bien d'une lésion aiguë, puisqu'ils ont disparu si rapidement et en même temps que les symptômes du rhumatisme articulaire.

Or, quelle autre maladie aiguë qu'une inflammation aurait pu donner lieu aux symptômes que nous avons indiqués? Cette inflammation avait, selon moi, son siége, non dans le péricarde mais dans l'*endocarde*, c'est-à-dire dans la membrane interne du cœur, et spécialement dans la portion qui se déploie sur les valvules. Cette phlegmasie, cause principale de la force et de l'étendue des battemens du cœur, a déterminé un gonflement plus ou moins considérable dans les valvules, en a gêné le jeu, et de là le bruit de râpe ou de soufflet et le frémissement cataire. C'est à la complication dont il s'agit qu'il faut aussi rapporter le sentiment d'oppression et d'anxiété dont se plaignait la malade. S'il existait réellement une péricardite en même temps que l'endocardite, elle n'était pas accompagnée d'un épanchement notable (1).

---

(1) Une nouvelle attaque de rhumatisme, accompagnée de violens battemens du cœur, eut lieu huit jours environ après la sortie, et la malade rentra à l'hô-

Les observations suivantes ont pour but de montrer que si l'endocardite rhumatismale, jusqu'ici presque toujours méconnue, n'est pas guérie dans sa période aiguë, elle est suivie des accidens ordinaires des *lésions dites organiques* du cœur, lésions qui consistent surtout en une induration des valvules, avec hypertrophie du cœur.

---

pital, le 19 novembre, deux mois et demi environ après sa sortie. Le cœur se faisait sentir dans l'étendue de 4 à 5 pouc. verticalement, et de 5 à 6 pouc. transversalement. Il existait un frémissement vibratoire, et un bruit de râpe très prononcé dans la région précordiale; plus tard, nous distinguâmes nettement d'abord trois, puis quatre bruits au lieu du double claquement normal. (Dans la partie de nos prolégomènes relative aux bruits anormaux du cœur, nous avons indiqué d'une manière précise les trois et quatre bruits observés chez cette malade. Voy. p. 189-90.) — A cette époque, il n'existait plus de douleurs dans les membres.

La poudre de digitale à l'intérieur et à l'extérieur (on en saupoudrait la surface d'un vésicatoire placé à la région précordiale), l'hydriodate de potasse et un régime sévère améliorèrent considérablement l'état de la malade. Elle avait repris un embonpoint assez marqué, lorsqu'elle sortit le 4 mai. Les battemens du cœur étaient cependant encore très étendus, et dans les cavités gauches on entendait trois bruits au lieu de deux (c'était le second bruit du cœur qui se partageait en deux, comme si le ventricule gauche se fût dilaté à deux reprises pour aspirer le sang de l'oreillette correspondante). — Dans l'état de repos, la malade se trouvait très bien.

Le 21 mai, cette malade rentre pour la troisième fois, atteinte d'un rhumatisme aigu, avec réaction fébrile très forte. A ce rhumatisme se joignit plus tard un épanchement pleurétique droit. L'état de cette malheureuse nous paraissait presque désespéré; néanmoins, grâce à de petites saignées générales et locales, aux vésicatoires sur la poitrine, nous fûmes assez heureux pour la voir se rétablir dans le même état où elle se trouvait à sa seconde sortie. Il nous sembla même que la circulation s'opérait un peu plus librement à travers les orifices du cœur. Toutefois, un léger bruit de souffle persistait, et le cœur conservait un volume énorme (on observait encore trois battemens et trois bruits). Pendant la systole, la région précordiale était fortement frappée par le cœur, et ce choc faisait entendre à l'oreille appliquée immédiatement sur la région indiquée, un tintement argentin des plus marqués.

Tout récemment (janvier 1835), M. le docteur Lafère, pharmacien attaché à notre clinique, a eu occasion de voir la malade : son état est assez satisfaisant; toutefois, lorsqu'elle se livre à quelque exercice un peu fatigant, elle éprouve de fortes palpitations et de l'oppression.

OBSERVATION 87e.

Jeune homme de 10 ans 1/2. — Rhumatisme articulaire aigu, suivi de symptômes d'hypertrophie du cœur et d'induration des valvules. — Soulagement par les saignées, la digitale, le repos et le régime.

Vers le milieu du mois de novembre 1833, M. le docteur Gariel me pria d'examiner son neveu, jeune homme de 10 ans et demi, récemment arrivé de la province, et présentant des *symptômes de maladie du cœur* (1).

Au moindre exercice, ce jeune homme éprouvait de violentes palpitations et une dyspnée poussée jusqu'à l'étouffement. Les battemens du cœur se faisaient sentir dans un cercle d'environ 4 pouces de diamètre et soulevaient fortement la région précordiale; ils étaient tantôt réguliers, tantôt intermittens et irréguliers. Ils étaient accompagnés d'un très fort double bruit de soufflet dont le maximum d'intensité correspondait à la région de l'orifice auriculo-ventriculaire gauche. La petitesse du pouls contrastait avec la violence des battemens du cœur; il survenait fréquemment des hémorrhagies nasales, etc., etc.

Sachant déjà combien il est commun de voir survenir des symptômes de *maladie dite organique du cœur*, à la suite des affections rhumatismales, je demandai à notre honorable confrère, M. le docteur Gariel, si son jeune neveu n'avait point essuyé d'affection de ce genre. Manquant de renseignemens à cet égard, je l'engageai à écrire au médecin qui avait soigné le jeune malade, et de lui demander quelques détails sur les *antécédens* du sujet.

Voici la réponse de ce médecin (M. Fillolet), que j'extrais textuellement de la lettre qu'il écrivit à M. le docteur Gariel, en date du 15 novembre 1833.

---

(1) Je revis plus tard ce malade, en consultation avec M. le docteur Piorry.

« *Rhumatisme articulaire aigu, traité par les antiphlogisti-* » *ques; cataplasmes émolliens; bains chauds; frictions hui-* » *leuses et anodynes; boissons délayantes et diaphorétiques;* » *diète.*

» *Les palpitations n'ont été observées que vers la fin de la* » *maladie, lors de la cessation presque totale des douleurs arti-* » *culaires. Jusqu'alors, les battemens du cœur n'avaient rien* » *offert d'extraordinaire.* »

Deux ou trois saignées, la digitale, un régime sévère, le repos, soulagèrent considérablement le jeune malade. Mais le bruit de soufflet persistait encore lorsqu'il partit pour son pays, et il est à craindre que l'hypertrophie du cœur et l'induration des valvules dont il est affecté ne soit tout-à-fait incurable (1).

RÉFLEXIONS.

Appliquons-nous donc, je ne saurais trop le redire, à bien diagnostiquer les inflammations aiguës de la double enveloppe séro-fibreuse du cœur; et, une fois reconnues combattons-les avec la dernière vigueur, si nous ne voulons pas qu'elles se prolongent indéfiniment, et entraînant à leur suite des lésions qu'il ne sera plus en notre pouvoir de guérir.

N'oublions pas surtout que de telles phlegmasies ont une tendance d'autant plus grande à se prolonger, que malheureusement on ne peut condamner à un repos suffisant l'organe dans lequel elles ont établi leur siége.

---

(1) J'ai déjà parlé de ce cas dans les prolégomènes. Je rappellerai ici que le jeune homme qui en est le sujet nous offrit trois battemens et trois bruits du cœur, au lieu de deux : tic... tac... tac...

OBSERVATION 88e.

Homme de 33 ans. — Symptômes d'hypertrophie du cœur et d'induration des valvules, à la suite de plusieurs attaques de rhumatisme. — Soulagement par les émissions sanguines, la digitale, le vésicatoire, le repos et le régime.

Kaulet, âgé de 33 ans, serrurier, demeurant rue du Dragon, n° 42, d'une bonne constitution, mais un peu lymphatique, fut admis à la clinique (n° 2, salle St-Jean-de-Dieu), le 29 décembre 1834. Il se plaignait d'oppression, de palpitations au moindre exercice. Les battemens du cœur étaient accompagnés d'un bruit de soufflet. On sentait un frémissement vibratoire obscur dans la région précordiale, laquelle région offrait une matité de 4 pouc. verticalement et de 4 pouc. 4 lig. transversalement. Pouls petit, irrégulier, intermittent, à 120, 130, 140 puls. et même plus par minute.

Avant d'avoir interrogé le malade sur ses maladies antérieures, j'annonçai que très probablement il avait été atteint d'une affection rhumatismale (1). Il nous apprit qu'en 182[illegible], 1825, 1829, 1832, il avait eu, en effet, un rhumatisme occupant la plupart des articulations. Pendant aucune des attaques de rhumatisme, il ne ressentit de douleur ni dans la région précordiale, ni dans les côtés de la poitrine. Mais c'est à la suite de ces attaques que sa respiration est devenue difficile, courte, et que les palpitations se sont développées.

Deux saignées de 3 palettes chacune, 2 applications de ventouses de 3 palet. chacune, un vésicatoire sur la région précordiale; la digitale à l'extérieur et à l'intérieur; le re-

(1) J'ai annoncé d'avance la préexistence d'un rhumatisme chez plusieurs individus atteints de *maladie organique* du cœur, et un grand nombre de personnes peuvent attester que les réponses des malades ont le plus souvent justifié cette sorte de *prévision*.

pos et un régime sévère, soulagèrent le malade sans le guérir entièrement, ce qui nous paraît à peu près impossible.

OBSERVATION 89e, 90e, 91e, 92e.

Jeune fille de 19 ans. — Symptômes d'hypertrophie du cœur et d'induration des valvules, à la suite de diverses attaques de rhumatisme articulaire aigu. — Soulagement par les saignées, la digitale, le repos et le régime.

Beurse (Victoire), âgée de 19 ans, d'une constitution délicate et nerveuse, peau fine et mince, cheveux châtains, avait déjà été affectée, à diverses reprises, de rhumatisme articulaire aigu, lorsqu'une maladie de ce genre la conduisit à la clinique (n° 9, salle Sainte-Madeleine), le 2 mai 1833.

Elle était sujette aux palpitations et ne pouvait monter un escalier sans être essoufflée. — On entendait à la région précordiale un très beau bruit de soufflet ou de scie. Les battemens du cœur se faisaient sentir dans une grande étendue et soulevaient notablement la région précordiale. Il survenait assez souvent des saignemens de nez.

Les émissions sanguines à haute dose firent assez promptement justice de la nouvelle attaque de rhumatisme articulaire aigu, et calmèrent les palpitations habituelles. Néanmoins, le bruit de souffle persistait toujours, lorsque la malade sortit de l'hôpital, le 1er août 1833. — Depuis cette époque, nous ne l'avons pas revue, mais il n'est que trop probable que les accidens dus à l'hypertrophie du cœur et à l'induration des valvules auront fait depuis de nouveaux progrès (1).

---

(1) Je ne finirais pas, si je voulais rapporter ici tous les cas où j'ai vu des *maladies organiques* du cœur et des valvules, à la suite de rhumatisme articulaire aigu. Dans ce moment même (février 1835), j'en ai trois nouveaux exemples sous les yeux. Le premier a pour sujet une jeune fille de 18 ans environ, couchée au n° 6 de la salle Sainte-Madeleine. J'ai observé le second chez un

CHAPITRE III.

DE LA CARDITE, OU INFLAMMATION DU TISSU MUSCULAIRE ET DU TISSU CELLULAIRE INTER-MUSCULAIRE DU CŒUR (1).

CONSIDÉRATIONS PRÉLIMINAIRES.

Suivant Corvisart, *il est peu de maladies du cœur qui soient moins connues que le* CARDITIS. Il divise le carditis en aigu et en chronique, et il sous-divise le carditis aigu en *occulte* et en *manifeste*.

jeune homme de 14 ans, que j'ai soigné conjointement avec M. le docteur Sarlandière, et auprès duquel MM. Broussais, Marjolin et Fouquier furent appelés en consultation (nous avons eu la douleur de perdre ce jeune malade). Enfin, le troisième exemple m'a été fourni par un jeune homme de 22 ans, que j'ai vu en consultation avec M. le docteur Aussandon père.

(1) Corvisart a placé la carditc (il lui donne le nom de *carditis*) dans la classe des *affections qui intéressent à la fois divers tissus du cœur*. « J'ai placé le carditis dans cette classe, dit-il, parce que je pense, contre le sentiment de plusieurs auteurs, que cette affection n'appartient point exclusivement et isolément à un des tissus qui composent cet organe, mais qu'elle intéresse d'une manière aussi marquée, et le tissu musculaire, et le séreux, et le cellulaire (je n'en excepte pas même le vasculaire), qui entrent dans la texture du cœur. PEUT-ÊTRE MÊME, S'IL FALLAIT DÉCIDER quel est celui de ces divers tissus qui se trouve le plus affecté, pourrais-je AVANCER QUE LE TISSU CELLULAIRE EST PLUS VIVEMENT ET PLUS ESSENTIELLEMENT LÉSÉ QU'AUCUN AUTRE. » (*Op. cit.*, p. 244.)

Les réflexions de Corvisart sont parfaitement justes. En effet, on ne connaît encore aucun exemple de phlegmasie pure et simple du tissu musculaire du cœur. Toutefois, nous devions faire pour l'inflammation de ce tissu ce que nous avions fait pour celle des tissus séreux extérieur et intérieur du cœur, c'est-à-dire lui consacrer un chapitre spécial. Mais, de même que nous avons décrit ensemble et l'inflammation du tissu fibreux du cœur et l'inflammation du tissu séreux du même organe, ainsi nous avons cru devoir étudier, dans un seul et même chapitre, et l'inflammation du tissu musculaire du cœur et l'inflammation du tissu cellulaire interposé entre les faisceaux et les fibres musculaires.

Il est très vrai d'ailleurs que dans une violente inflammation du cœur tous les

M. Laennec pense que « il n'existe peut-être pas un seul exemple incontestable et bien décrit de l'inflammation générale du cœur, soit aiguë, soit chronique. » Il est vrai qu'il écrit ceci à la page 554 du 2e vol. de son ouvrage, et qu'à la page suivante il dit : « *il paraît* CONSTANT *que l'inflammation générale du cœur a été observée.* » M. Laennec ajoute que « *les exemples d'inflammation partielle et caractérisée par l'existence d'un abcès ou d'une ulcération dans les parois du cœur*, sont beaucoup plus communs et plus exactement décrits.

M. Laennec a considéré le ramollissement du cœur comme une affection *sui generis* et indépendante de l'inflammation de cet organe. Il rapporte ainsi qu'il suit l'opinion que j'avais émise sur l'influence de l'inflammation dans la production du ramollissement du cœur. « M. Bouillaud regarde « le ramollissement du cœur comme un effet de l'inflam- « mation, et il pense qu'il en est de même de l'*endurcisse- « ment plus ou moins prononcé et de la diminution ou de l'aug- « mentation de coloration.* » (*op. cit*, t. 11e, pag. 538-39).

Je commence par déclarer que si j'ai jamais dit quelque

---

tissus élémentaires de cet organe sont souvent entrepris à la fois, à des degrés différens. Mais l'inflammation simultanée des divers tissus constituans du cœur serait-elle plus commune encore qu'elle ne l'est, il n'en faudrait pas moins étudier séparément l'inflammation de chacun de ces tissus, comme on le fait pour l'inflammation des divers élémens qui concourent à la composition des autres viscères, tels que le poumon, l'appareil digestif, etc., bien qu'il ne soit pas très rare de rencontrer une inflammation simultanée de plusieurs de ces élémens; c'est ce qui arrive, par exemple, dans *certaines fluxions de poitrine*, où la plèvre, la membrane interne des conduits aérifères, le *parenchyme* pulmonaire, sont enflammés à la fois. Il serait même impossible de se former des idées un peu claires et précises sur l'histoire des phlegmasies qui affectent simultanément plusieurs des élémens anatomiques d'un organe ou d'un viscère, si l'on ne connaissait pas bien auparavant l'histoire de l'inflammation de chacun de ces tissus en particulier. Sans doute il ne faut pas négliger la méthode *synthétique* en médecine, mais il ne faut pas oublier non plus que la méthode *analytique*, si heureusement fécondée par le génie de Bichat, a été le principal instrument des immenses progrès de la science que nous cultivons.

part *que la diminution ou l'augmentation de coloration du cœur* est nécessairement l'effet d'une inflammation, c'est là une absurdité si grossière que M. Laennec aurait pu se dispenser de la relever. Mais je n'ai jamais rien dit ni écrit de pareil. Il est très vrai que j'ai mis le ramollissement du cœur au nombre des effets que l'inflammation de la substance musculaire de cet organe peut produire. Je dois seulement m'étonner que M. Laennec m'ait concédé la propriété de cette opinion, car elle appartient à la plupart des auteurs qui se sont occupés avant moi de la cardite, et à Corvisart en particulier.

Au reste, après avoir dit que *la seule preuve que j'apporte à l'appui de cette manière de voir, c'est que les muscles atteints d'une phlegmasie aiguë, le cerveau, le foie, les poumons, les reins et la rate dans l'état d'inflammation, se ramollissent*, M. Laennec poursuit ainsi : « *Je remarquerai d'abord que le choix de ces exemples renferme un cercle vicieux; car il faudrait d'abord prouver que le ramollissement de ces divers organes, lorsqu'il existe seul et sans présence de pus, est l'effet d'une inflammation* (1). » Je n'ajouterai plus qu'un mot : c'est que j'ai pu, avec de graves observateurs, considérer le ramollissement du cœur comme pouvant être la suite de la cardite, sans en conclure que tout ramollissement du cœur était constamment le produit de cette cause. Cette conclusion eût été, en effet, erronée, puisque, sans parler de quelques autres causes, la décomposition putride amène à sa suite le ramollissement du cœur comme celui de tant d'autres organes.

D'ailleurs, en décrivant la cardite, je n'avais pas à faire l'histoire générale du ramollissement du cœur, mais bien à signaler le rôle que jouait cette maladie dans la production d'une espèce particulière de ce ramollissement, et je n'ai rien à rétracter de ce que j'ai dit à cet égard.

---

(1) On trouvera dans les beaux travaux de M. le professeur Lallemand une ample réfutation de la doctrine de M. Laënnec.

Après avoir établi que le ramollissement est une des terminaisons de la cardite, il semble qu'on ne pourrait, sans se contredire, placer l'induration au nombre de ces terminaisons. Mais cette contradiction n'est qu'apparente. En effet, comme tout le monde en convient, les caractères anatomiques de l'inflammation diffèrent beaucoup selon le degré et la période de cette maladie, ainsi que suivant les différens tissus qu'elle peut affecter, soit ensemble, soit séparément. Quant à l'induration, elle a été, dans tous les temps, considérée comme une des terminaisons de l'inflammation, par les divers médecins et chirurgiens qui ont tracé l'histoire de cet état morbide. Ainsi donc, pour qu'il y eût contradiction à placer à la fois le ramollissement et l'induration parmi les terminaisons que peut affecter l'inflammation en général, et celle du cœur en particulier, il faudrait qu'on eût attribué l'un et l'autre de ces états au même degré et à la même période de la maladie, et l'on voudra bien nous faire grâce d'une erreur de cette espèce.

Le ramollissement, la suppuration et l'induration ne sont pas, au reste, les seules terminaisons possibles de la cardite : il faut placer encore au rang de ces dernières, l'*ulcération* (1), les perforations du cœur, avec ou sans formation d'un kyste anévrismal.

Dans une première section, nous allons rapporter des exemples des différentes altérations que la cardite, étudiée sous toutes ses formes et à toutes ses périodes, peut entraîner à sa suite. Une seconde section contiendra l'histoire générale de cette inflammation.

---

(1) Si je ne mets pas la gangrène au nombre des terminaisons de la cardite proprement dite, ce n'est pas que je la considère comme absolument impossible, du moins à un certain degré et dans une certaine étendue; mais c'est que, dans l'état actuel de la science, je n'en connais aucun exemple incontestable.

PREMIÈRE SECTION.

OBSERVATIONS PARTICULIÈRES SUR LA CARDITE, OU INFLAMMATION DU TISSU MUSCULAIRE ET DU TISSU CELLULAIRE INTERMUSCULAIRE DU COEUR.

PREMIÈRE CATÉGORIE.

OBSERVATIONS DE CARDITE TERMINÉE PAR RAMOLLISSEMENT ET SUPPURATION.

OBSERVATION 93e (1).

Homme de 67 ans. — Douleur dans le côté gauche de la poitrine, dyspnée, pouls faible, irrégulier, intermittent; délire. — Mort le septième jour après le début de la douleur de côté. — Epanchement purulent dans la plèvre gauche et dans le péricarde. — Cœur mou, flasque, se réduisant facilement en bouillie à la la moindre pression, avec infiltration d'une matière grasse entre les fibres charnues, et développement d'un réseau vasculaire très apparent.

« Un décrotteur, âgé de 67 ans, d'un tempérament » sanguin, éprouva, le 24 avril 1803, une douleur assez » faible dans le côté gauche de la poitrine, avec augmen- » tation d'une gêne de la respiration à laquelle il était sujet » depuis 30 ans. Deux jours après il cracha du sang, et le 29, » cinquième jour de la maladie, il fut admis à la clinique » interne, avec mal à la tête, figure animée, œil brillant, » respiration un peu gênée, poitrine vaguement doulou- » reuse, point de palpitations, pouls faible, irrégulier, » intermittent, inégal sur les deux bras. Le lendemain, » la respiration était plus difficile, bruyante, râleuse; il » sentait beaucoup plus de douleur dans la poitrine; il y » avait du délire, accompagné d'une grande loquacité. » Dans la matinée de ce jour, il se leva de nouveau à midi,

(1) J'emprunte cette observation à. Corvisart (elle est la 37e de l'*Essai sur les maladies du cœur*).

» il se recoucha, et expira inopinément le septième jour
» de la maladie.

» La douleur de la poitrine, la gêne de la respiration,
» l'examen extérieur du malade, m'avaient, dès le second
» jour, donné la certitude de l'existence d'une péripneu-
» monie. L'œil brillant, la loquacité, le délire, le siége de
» la douleur, les caractères du pouls, m'indiquaient que
» l'inflammation s'était étendue sur le cœur (1), sans que
» je pusse soupçonner la dégénérescence particulière du
» tissu de cet organe.

» A l'ouverture du cadavre, la figure était inégalement
» livide et violette; les veines sous-cutanées étaient gorgées
» de sang.

» Le poumon gauche était recouvert, dans une grande
» partie de son étendue, surtout près du péricarde, d'une
» couche pseudo-membraneuse, de plusieurs lignes d'épais-
» seur.

» La cavité du péricarde contenait environ une livre de
» liquide purulent, floconneux. Sa face interne était en-
» duite d'une fausse membrane dont la superficie était ma-
» melonnée.

» *Le cœur, de volume naturel, était mou et flasque. Les pa-*
» *rois charnues des ventricules et des oreillettes étaient pâles,*
» *jaunâtres; on aurait dit qu'une substance grasse s'était dé-*
» *posée entre les fibres charnues qui paraissaient écartées les*
» *unes des autres. On voyait à la surface de ces parois blan-*
» *châtres, ainsi que dans l'intérieur même de leur substance*
» *charnue, un réseau vasculaire bien développé et très apparent.*
» *En pressant légèrement entre les doigts la substance charnue,*
» *on la réduisait facilement en une espèce de bouillie dont la*
» *couleur était pâle et terne.*

---

(1) Pour reconnaître *avec certitude* une péripneumonie et une inflammation du cœur, il nous faut aujourd'hui des signes moins vagues, moins équivoques, que ceux exposés dans le récit de cette observation.

» Toutes les cavités du cœur contenaient des concrétions » polypiformes qui se continuaient dans la cavité même des » gros vaisseaux. »

RÉFLEXIONS.

Corvisart ne craint point d'affirmer que l'*état pathologique du cœur ci-dessus décrit dénote certainement un état inflammatoire antérieur*. Or, cet état pathologique est un véritable ramollissement du cœur. La co-existence d'une péricardite est un nouvel argument en faveur de l'opinion de Corvisart. Les deux autres observations de cardite, rapportées à la suite de celle-ci dans l'*Essai sur les maladies du cœur*, sont également des exemples d'un ramollissement de la substance charnue du cœur coïncidant avec un épanchement purulent dans le péricarde. Corvisart dit qu'il ne se souvient point d'avoir eu occasion d'observer la *cardite* aiguë non compliquée.

A la suite des trois observations qu'il possédait, pour sa part, sur l'inflammation du cœur, Corvisart rapporte celles de *Meckel*, de *Storck* et de *Fabrice de Hilden*, sur le même sujet. Les observations de ces derniers auteurs sont au nombre de six, et dans toutes il existait une péricardite en même temps qu'une cardite. Les caractères de cette dernière maladie n'y sont malheureusement pas exposés avec tout le soin et toute la précision nécessaires en pareille matière.

Parmi les observations que renferment les deux précédens chapitres, on trouve quelques cas dans lesquels la péricardite ou l'endocardite étaient compliquées d'un ramollissement inflammatoire du tissu charnu du cœur. Je me contenterai donc de rapporter ici le fait suivant, dans lequel le ramollissement du cœur se trouve encore combiné avec une péricardite. Ce cas aurait été plus détaillé, si le malade eût été soumis à notre observation dès l'origine de l'affection à laquelle il finit par succomber.

OBSERVATION 94e.

Jeune homme de 27 ans. — *Fluxion de poitrine* incomplètement guérie, fièvre lente, marasme, dyspnée, infiltration des membres inférieurs. — Mort deux ou trois mois après le début de la fluxion de poitrine. — Adhérences dans les deux côtés de la poitrine. — Exsudation albumineuse dans le péricarde. — Ramollissement brunâtre du tissu du cœur.

Un jeune homme d'environ 27 ans fut admis à l'hôpital Cochin, dans le cours du mois de septembre 1823. Il était sorti depuis quelques jours de l'hôpital de la Charité, où il avait été traité d'une *fluxion de poitrine*, dont il n'était pas entièrement rétabli au moment de sa sortie. Autrefois fort et bien constitué, il était, au moment de son entrée à Cochin, d'une maigreur extrême et d'une faiblesse considérable. Son teint était sale et comme terreux, sa peau sèche, son pouls petit et fréquent. Il conservait de la dyspnée et ses membres inférieurs étaient infiltrés.

N'étant plus attaché alors au service de l'hôpital Cochin, je n'examinai pas assez attentivement la poitrine et la région précordiale, pour pouvoir porter un diagnostic précis.

On essaya les apéritifs pour combattre l'infiltration. On fut bientôt obligé de suspendre ces moyens, en raison du développement d'une irritation du tube digestif. Cependant l'infiltration disparut peu à peu, ainsi que la gêne de la respiration. Mais il existait toujours une petite fièvre, et le malade, d'un appétit vorace, se consumait au milieu d'un dévoiement continuel, accompagné de coliques assez violentes. Il mourut le 20 octobre, environ six semaines après son entrée.

Autopsie cadavérique, environ 24 heures après la mort.

1° *Habit. extérieure.* — Marasme; point de traces de décomposition putride.

2° *Organ. respirat. et circulat.* — Les poumons, rosés, crépitans, parfaitement sains, adhéraient de toutes parts

aux parois pectorales, ainsi qu'au péricarde. Ce dernier adhérait au cœur dans tous les points. Il existait entre le feuillet pariétal et le feuillet viscéral une exsudation albumineuse, jaunâtre, de la consistance de blanc-d'œuf à demi-cuit, faiblement unie à la surface du cœur, dont on la détachait à l'instar d'une fausse membrane de formation récente, bien qu'elle fût évidemment déjà assez ancienne. Cette exsudation tenait, au contraire, au feuillet pariétal par des filamens celluleux assez serrés. Enseveli pour ainsi dire au centre de cette masse albumineuse, dont l'épaisseur était de plus de trois lignes, le cœur avait un très petit volume, comme s'il eût été *atrophié* par la compression. *Sa surface extérieure était d'un rouge foncé, nuancé de quelques points noirâtres. Son tissu charnu était brun, ramolli et très facile à déchirer.*

Introduit dans le ventricule gauche, le doigt en remplissait étroitement toute la capacité.

OBSERVATION 95e (1).

Femme de 36 ans. — Symptômes de lésion organique du cœur, à la suite de trois attaques de rhumatisme articulaire aigu. — Tout-à-coup, symptômes d'une maladie aiguë, avec dyspnée, lipothymies, etc. — Mort dix-sept jours après le début de ces accidens. — Cœur volumineux, mou et flasque. — Trois ou quatre abcès dans la substance musculaire du cœur, avec rougeur noirâtre; pus sanieux dans l'épaisseur de l'appendice auriculaire. — Epaississement cartilagineux de la valvule mitrale, avec rétrécissement de l'orifice auriculo-ventriculaire gauche.

« Une domestique, âgée de 36 ans, fut atteinte, vers sa » treizième année, époque où elle travaillait dans des caves » humides et couchait dans des bâtimens neufs, d'un rhu- » matisme goutteux aigu. A 16 ans, il survint une récidive

(1) Cette observation est de M. Raikem. On la trouve dans les *Bulletins de la Faculté pour l'année* 1809, avec ce titre : *Extrait d'une observation sur une cardite aiguë, compliquée d'inflammation d'une partie du poumon et de la membrane muqueuse de l'estomac.*

» du rhumatisme, à la suite de laquelle les doigts et les » orteils restèrent toujours fixés dans une direction vicieuse, » avec impossibilité d'une extension complète. Au mois de » juillet 1808, après des fatigues multipliées, il survint » une troisième attaque de rhumatisme articulaire qui sévit » successivement sur toutes les articulations des membres, » et se dissipa, au bout d'une quinzaine de jours, en *lais-* » *sant les jambes œdémateuses, surtout le soir, pendant deux* » *mois*.

» Le 5 novembre de la même année, cette fille se cou- » cha bien portante, ne dormit pas, et éprouva, après des » horripilations générales, des mouvemens vifs et tumul- » tueux du cœur, une douleur lancinante dans la région » précordiale, de la dyspnée et une lipothymie qui dura » une heure. — Les jours suivans, les mêmes symptômes » persistèrent, quoiqu'avec un peu de relâche (il survint » plusieurs lipothymies).

» On administra des ANTISPASMODIQUES, DE L'ÉTHER; *on ap-* » *pliqua de la moutarde aux pieds, des vésicatoires aux* » *jambes*.

» Tous ces moyens n'apportèrent aucun soulagement, et » la malade fut admise à l'hôpital St-Antoine (c'était le » quatrième jour de la maladie).

» Face abattue, teint blafard, lèvres vermeilles, gonfle- » ment extraordinaire des veines du nez et des jugulaires; » réveils en sursaut. — Nausées et vomissemens fréquens; » langue rouge, lisse, humide; douleur à l'épigastre. — » Pas de toux, respiration petite, fréquente, diaphragma- » tique. — Palpitations du cœur véhémentes, intermitten- » tes, irrégulières, sensibles à la vue; décubitus sur le dos, » *erecta cervice*. Thorax résonnant bien. — Plusieurs lipo- » thymies dans la journée.

» *Potion fortifiante, infusion vineuse de camomille* (1).

---

(1) Malheureuse et vraiment déplorable thérapeutique! C'était celle du temps.

» 5 et 6. La potion *paraît* augmenter les palpitations et » les menaces de suffocation.

» 7. Toux et *crachats visqueux et sanguinolens.*

» 8. Le son de la poitrine devient obscur particulièrement en bas. (*Émulsion*, HUIT SANGSUES *sur l'épigastre.*)

» 9 et 10. Vomissement des boissons, à l'exception de » l'eau sucrée.

» 12. Découragement, anxiétés extrêmes, lipothymies » incomplètes, palpitations toujours très vives; respiration » courte, fréquente, laborieuse, inégale, suspirieuse; » froid des extrémités; délire pendant la nuit.

» Jusqu'au 18, peu de changement; infiltration autour » des malléoles.

» *On pratique une saignée* (le sang n'est pas couenneux).

» 19 et 20. Palpitations constantes, trouble extrême de » la circulation. Tous les symptômes d'une mort prochaine » existent... Cependant la malade n'expire que le 22, con- » servant toute sa connaissance.

» *Ouverture du cadavre.*

» Le lobe inférieur des deux poumons est compacte. Les » plèvres n'offrent d'autre altération qu'une légère adhé- » rence de celle du côté gauche.

» Le viscère essentiellement malade est le cœur. Il a un » volume double de l'état naturel, il est mou et flasque : » le ventricule gauche surtout est fort augmenté de vo- » lume, et ses parois sont amincies. — La valvule mitrale » présente de l'épaississement et un état cartilagineux. » L'ouverture auriculo-ventriculaire est rétrécie au point » de n'avoir que 6 lignes au plus de diamètre.

» A la face postérieure et supérieure de l'oreillette gau- » che, à travers le péricarde qui est parfaitement sain, on » voit le tissu musculeux du cœur recouvert de petits points » blanchâtres, injectés d'une couleur rouge noirâtre, *of-* » *frant trois ou quatre petites tumeurs sphéroïdes, de deux à* » *trois lig. de diamètre et soulevant le péricarde. En les incisant,*

» *il en coule un véritable pus sanieux et opaque. L'appendice* » *auriculaire de ce côté est dur, compacte, volumineux, et* » *contient un pus sanieux.* — Dans les autres parties du cœur » la fibre musculeuse n'offre point d'altération.... »

RÉFLEXIONS.

C'est par des observations telles que celles-ci qu'il faut répondre à ceux qui oseraient nier les immenses progrès qu'a faits, depuis une vingtaine d'années, la médecine vraiment pratique. On prescrit *une potion fortifiante* et une *infusion vineuse de camomille*, à une malheureuse femme qui étouffe et tombe en défaillance sous la double atteinte d'une inflammation aiguë des poumons et du cœur !

Je rappellerai aux lecteurs que l'observation présente vient encore confirmer tout ce que nous avons dit si souvent déjà sur la connexité qui existe entre les lésions organiques du tissu séro-fibreux du cœur et les affections rhumatismales des articulations. La femme qui fait le sujet de cette observation avait été, en effet, affectée, à trois reprises différentes, d'un rhumatisme articulaire aigu ; à la suite de la troisième attaque, *les jambes restèrent œdémateuses pendant deux mois*. A l'ouverture du cadavre, outre les traces de la maladie aiguë qui a entraîné la mort, on trouve *un état cartilagineux de la valvule mitrale avec rétrécissement de l'orifice auriculo-ventriculaire gauche*. D'après les faits si nombreux que nous avons précédemment rapportés, n'est-il pas à peu près certain que la lésion dont il s'agit a été la conséquence d'une endocardite valvulaire coïncidant avec le rhumatisme articulaire aigu dont la malade a été atteinte ?

OBSERVATIONS 96e et 96e (bis).

Homme de 58 ans. — Rhumatisme compliqué de symptômes d'inflammation du cœur. — Mort rapide. — Foyers purulens dans les parois, les piliers et la cloison du cœur.

Dans sa dissertation inaugurale *sur la cardite partielle et générale*, M. Simonet rapporte le cas suivant.

Un ancien chirurgien, âgé de 58 ans, *sujet aux affections rhumatismales* (1), en éprouvait une grave atteinte, lorsqu'il fut amené à l'hôpital Beaujon. Il avait alors les extrémités froides, une faiblesse générale, le pouls raide, serré, assez fort et irrégulier. Le cœur battait largement et tumultueusement, la respiration paraissait étouffée.

Une saignée fut vainement pratiquée. Le malade mourut quelques heures après dans une syncope.

Autopsie cadavér., 24 heures après la mort.

Sous la couche graisseuse du cœur, il y avait une demi-douzaine de petits foyers purulens. La membrane interne du cœur était rouge dans plusieurs endroits ; à travers cette membrane on apercevait deux points blancs-jaunâtres faisant relief sur le pilier de la valvule mitrale : l'incision en fit écouler du pus. Un de ces foyers pénétrait dans l'épaisseur du pilier. Une exsudation très mince revêtait les portions enflammées de la membrane ; dans divers points de l'épaisseur de la cloison, on rencontrait des foyers de deux à trois lignes, tous pleins d'un fluide blanc-jaunâtre. Les espaces de la substance qui n'offraient point de foyers étaient gris-jaunâtres, *ramollis, se déchirant sous le moindre effort.*

A l'ouverture du corps d'un individu qui succomba en

(1) Encore un nouvel exemple d'une inflammation du cœur coïncidant avec un rhumatisme.

deux jours à une inflammation très aiguë du cœur, M. le docteur Latham rencontra l'altération suivante : « Tout le » cœur offrait une teinte d'un rouge brun; la substance était » ramollie, et çà et là, quand on incisait les ventricules, » on voyait sourdre d'innombrables gouttelettes de pus à » travers les fibres musculaires. » (*Lond. Méd. Gaz.*, vol. III, pag. 118).

OBSERVATIONS 97e, 98e, 99e.

Jeune homme de 19 ans.—Variole, suivie d'abcès, et probablement de phlébite. Mort le cinquante-cinquième jour. — Abcès enkysté, de la grosseur d'une aveline, dans le tissu même du cœur.

Un soldat, âgé de 19 ans, était au 4e jour d'une variole, lorsqu'il fut admis à l'hôpital du Gros-Caillou, le 7 décembre 1831. Dans le cours de cette maladie, il survint des abcès, des escarres et une énorme infiltration du membre supérieur gauche, suite probable d'une phlébite. Le malade était tombé dans un marasme extrême, quand il mourut, le 55e jour de la maladie. La fièvre avait persisté jusqu'au dernier moment; et bien que le malade n'accusât aucune douleur locale, son visage offrait l'expression de l'anxiété la plus profonde.

Voici ce que montra l'ouverture du cadavre. A la base du ventricule gauche, derrière la valvule mitrale, dans l'épaisseur même du tissu charnu du cœur, existait un abcès de la grosseur d'une aveline, contenant un pus blanc, bien lié, homogène, nullement caséeux, sans communication avec l'extérieur ni l'intérieur du cœur, renfermé dans un kysté assez consistant. Incisé dans toutes les directions, le cœur n'était le siége d'aucune autre suppuration... (Observ. publ. par M. Cas. Broussais dans le t. 21e des *Annal. de la Méd. Physiol.* — Paris, 1832).

Chez un enfant, âgé d'environ 12 ans, affecté de péricardite, M. Laënnec trouva dans l'épaisseur des parois du

ventricule gauche, près de sa base, un abcès qui aurait pu contenir tout au plus une aveline.

Chez un homme de 60 ans, qui avait présenté les symptômes d'une inflammation aiguë de quelqu'un des viscères thoraciques, M. Laënnec trouva du *pus concret, c'est-à-dire, une exsudation albumineuse, de la consistance de blanc d'œuf cuit, interposé entre les faisceaux charnus du ventricule gauche* (1).

DEUXIÈME CATÉGORIE.

OBSERVATIONS DE CARDITE TERMINÉE PAR ULCÉRATION, PERFORATION ET RUPTURE DES PAROIS DU CŒUR, DE LA CLOISON INTERVENTRICULAIRE OU INTERAURICULAIRE, DES VALVULES, DES TENDONS ET DES COLONNES CHARNUES.

Plusieurs observateurs, tels que Benivenius, Dulaurens, Lazare Rivière, Olaüs-Borrichius, Bonet, Sénac, Morgagni, Peyer et Graetz paraissent avoir observé des ulcères de la face interne des parois du cœur (2). Corvisart n'en rapporte

---

(1) M. Choisy a consigné dans sa dissertation inaugurale deux faits qui se rapportent à l'inflammation suppurative du cœur. Ces faits sont malheureusement indiqués, plutôt que décrits. Voici d'ailleurs le passage que nous signalons ici :

« L'inflammation aiguë des oreillettes du cœur est, si j'en dois juger par deux » cas que j'ai pu vérifier par l'autopsie, une maladie bien grave et promptement » mortelle : dans l'un d'eux, l'oreillette gauche était *ramollie*, *suppurée*. J'avais » remarqué pendant la vie une dilatation extrême des pupilles, leur immobilité, » un état profond de stupeur. Chez l'autre sujet, qui nous offrit *les mêmes altérations affectant les mêmes parties*, le symptôme prédominant avait consisté en » des hémoptysies peu abondantes, mais pour ainsi dire non interrompues. » Chez tous deux, nous avions observé une extrême irrégularité de la circulation. »

Si l'on en excepte l'irrégularité du pouls, les symptômes mentionnés par M. Choisy ne me paraissent avoir aucune relation nécessaire avec l'inflammation aiguë des oreillettes.

(2) Il est bon de noter toutefois que, dans certains cas, on a pris pour des ulcères de la face externe du cœur les dépressions et les enfoncemens d'une fausse membrane péricarditique.

aucun exemple qui lui soit propre. M. Laënnec en a recueilli un seul cas que voici : chez un malade attaqué d'une hypertrophie du ventricule gauche du cœur, on trouva, *à la face interne de ce ventricule, un ulcère qui avait un pouce de longueur sur un demi pouce de large, et une profondeur de plus de quatre lignes au centre.* — M. Laënnec ajoute que *l'hypertrophie du ventricule gauche avait été reconnue, mais que le stéthoscope ne fit entendre aucun bruit d'après lequel on eût soupçonner non seulement l'ulcère, mais même la rupture du ventricule gauche qui s'ensuivit deux jours avant la mort, à en juger d'après l'exacerbation des symptômes qui survint vers cette époque.* (*Op. cit.*, tom. II, pag. 557-58).

Dans l'observation 50e de ce Traité, j'ai rapporté un exemple *d'ulcérations superficielles* des valvules aortiques. J'y renvoie le lecteur. Voici maintenant quelques cas de perforation des parois et de la cloison du cœur, et d'érosion complète des colonnes charnues et des tendons de cet organe.

OBSERVATION 100e (1).

Homme de 79 ans.— Depuis long-temps, syncopes fréquentes.— Mort subite. — Ulcération et rupture de l'oreillette gauche.

Un homme de 79 ans, d'une constitution débile, avait, depuis long-temps, de fréquentes syncopes. Il était d'une susceptibilité assez vive et sujet à des accès de colère... Depuis quinze jours, son sommeil était troublé par des rêves, pendant lesquels on l'entendait crier au feu et au voleur, lorsque tout-à-coup il mourut le 24 novembre 1812, en jetant des cris violens.

Autopsie cadavérique.

Le péricarde contenait environ deux livres de sang. Il

(1) Cette observation, recueillie par M. le docteur Hipp. Cloquet, a été publiée dans les *Bulletins de la Faculté de médecine de Paris.*

y avait une ulcération avec rupture à l'oreillette gauche, près de l'embouchure de l'une des veines pulmonaires. Cette ulcération, du diamètre de sept millimètres, offrait un amincissement remarquable dans ses environs, et présentait une sorte de trame aréolaire comme la dentelle. Il n'y avait aucune trace de suppuration aux environs. Un filet nerveux de l'un des plexus cardiaques était parfaitement disséqué dans le lieu de l'érosion. — L'oreillette correspondante était fort dilatée. — Le cœur n'offrait aucune autre lésion, si ce n'est qu'il était un peu plus volumineux que dans l'état naturel. — L'aorte présentait quelques ossifications.

OBSERVATION 101e (1).

Enfant de 12 ans 1/2. — Depuis cinq mois, symptômes d'une maladie *organique* du cœur, avec obstacle à la circulation. — Mort dans un état de suffocation. — Hypertrophie et dilatation du cœur. — Perforation de la cloison interventriculaire, à l'origine de l'artère pulmonaire. — Erosion et destruction de l'une des valvules de l'orifice aortique.

Un enfant de 12 ans et demi disait être malade depuis cinq mois seulement, lorsqu'il fut admis à l'hôpital de clinique interne, le 21 avril 1797. Il était alors dans un état si fâcheux, qu'on avait lieu de craindre prochainement pour ses jours. Visage bouffi, lèvres violettes, infiltration des membres supérieurs et inférieurs; dyspnée; la main, placée sur la région du cœur, sentait un battement peu régulier, accompagné d'un bruissement particulier très remarquable. Cependant le pouls était d'une régularité surprenante, mais petit, faible et facile à étouffer. Des palpitations revenaient par accès fréquens, pendant lesquels la suffocation était imminente. Le malade ne pouvait rester couché; il se trouvait mieux quand il était assis, le tronc incliné en avant.

---

(1) Cette observation est extraite de l'ouvrage de Corvisart.

Le 24 avril, il survint un accès de suffocation, à la suite duquel le malade se trouva sensiblement mieux qu'il n'avait été depuis long-temps. Cependant de nouveaux symptômes alarmans se déclarent, et la mort arrive le lendemain, 25 avril, après une agonie de 10 à 12 heures, pendant laquelle tout le corps était couvert d'une sueur froide, et la bouche abreuvée d'une écume jaunâtre.

Autopsie cadavérique.

Poumons dans l'état naturel, seulement un peu flasques.

Une petite quantité de liquide dans le péricarde.

Le volume du cœur était considérablement augmenté, et ce viscère paraissait bien plutôt appartenir à un homme de haute stature et de vigoureuse constitution, qu'à un sujet aussi jeune.

Les oreillettes étaient dilatées. Les parois du ventricule droit étaient plus épaisses qu'elles ne le sont ordinairement.

La cloison des ventricules avait conservé son épaisseur naturelle. *Cette même cloison, à l'endroit de la naissance de l'artère pulmonaire, était percée d'une ouverture ronde qui pouvait admettre l'extrémité du petit doigt. Cette ouverture communiquait directement avec la cavité du ventricule gauche. Les bords en étaient lisses et blanchâtres dans toute leur étendue; à la partie supérieure du pourtour du trou, on apercevait deux petits tubercules charnus de couleur rougeâtre. La valvule semi-lunaire aortique au-dessous de laquelle ce trou était situé, était corrodée et en partie détruite* (1).

Les parois du ventricule gauche avaient conservé leur

(1) Cette valvule formait une espèce de petite frange, qui se présentait à l'orifice de communication, sans le boucher entièrement; de sorte que le sang, poussé par le ventricule gauche dans l'aorte, pouvait, lorsque ce ventricule cessait d'agir, refluer, à la faveur de la destruction de la valvule sigmoïde, dans le ventricule droit, en traversant l'ouverture contre nature dont la direction semblait cependant être du ventricule droit vers la cavité du gauche.

épaisseur ordinaire. Dans la cavité de ce ventricule, immédiatement au-dessous d'une des valvules sigmoïdes de l'aorte, on voyait l'ouverture gauche du trou indiqué plus haut.

RÉFLEXIONS.

Corvisart regarde comme indécise la question de savoir si la perforation décrite plus haut existait chez ce sujet depuis sa naissance, ou bien si elle s'était formée accidentellement par rupture ou par érosion. Dans le premier cas, dit-il, ce serait *un véritable vice de conformation;* dans le second cas, elle devrait être mise au *rang des maladies organiques.*

Suivant Corvisart, la disposition lisse et comme tendineuse des bords de l'ouverture, semblerait militer pour la première opinion, tandis que, d'un autre côté, l'érosion de l'une des valvules semi-lunaires qui se propageait jusque sur le pourtour de l'ouverture, l'existence des tubercules charnus de couleur rougeâtre, etc., pourraient engager à embrasser la seconde. En nous déclarant pour notre propre compte en faveur de cette dernière hypothèse, outre l'argument invoqué ci-dessus à son appui, nous ferons remarquer que, sous le point de vue des symptômes, rien ne prouve que la perforation ait été congénitale; que, au contraire, la déclaration du malade (il disait n'avoir éprouvé de dérangement dans sa santé que depuis cinq mois), porterait à croire que cette perforation était réellement accidentelle. La disposition lisse et comme tendineuse des bords de l'ouverture ne suffisait pas d'ailleurs pour démontrer que cette ouverture était congénitale, car une perforation accidentelle, lorsque la cicatrisation de ses bords est complète, peut offrir une semblable disposition. Au reste, en admettant que ce vice de conformation fût congénital, il s'agirait encore de déterminer si la perforation ne s'est pas opérée dans ce cas par un mécanisme semblable à celui

qui préside au développement des perforations dites *accidentelles* ou non congénitales.

Nous reviendrons sur cette question, en traitant des vices de conformation du cœur proprement dits ou dus à une perturbation des lois qui régissent l'évolution organique.

Dans l'observation suivante qui a été recueillie par M. le docteur Thibert, et publiée dans les *Bulletins de la faculté de Médecine* (année 1819), on verra une perforation simultanée de la cloison inter-auriculaire et de la cloison interventriculaire, et partant une communication établie entre les quatre cavités du cœur, à l'endroit de cette perforation. On peut aussi se demander, à l'occasion de ce fait, si la lésion était *congénitale* ou *accidentelle*. L'observation manque des détails qui auraient pu nous fournir les données nécessaires à la solution précise de ce problème. Nous avons cru pouvoir adopter, sans inconvénient, l'hypothèse d'une perforation accidentelle, consécutive à une cardite partielle *ulcérative*.

OBSERVATION 102e.

Jeune homme de 24 ans. — Pas de symptômes d'ANÉVRISME DU CŒUR, *ni de maladie bleue*. — Mort d'une maladie fébrile, au bout de six semaines. — Perforation de la cloison du cœur, avec communication des quatre cavités de cet organe entre elles.

« Un couvreur, âgé de 24 ans, meurt, au bout de six » semaines, d'une maladie fébrile, sans avoir offert ni » symptômes bien tranchés d'*anévrisme du cœur*, ni symptô- » mes de *maladie bleue*.

» Le cœur, dont le volume est augmenté de près d'un » quart, offre ses cavités dilatées, sans que ses parois soient » plus épaisses ou plus denses que dans l'état ordinaire. » L'oreillette droite seule est beaucoup plus épaisse qu'elle » n'a coutume de l'être. Elle communique avec la gauche » par le trou de Botal. *Une grande ouverture, très irrégulière,*

» *située à la partie* inférieure de la cloison inter-ventricu-
» laire, fait communiquer ensemble les quatre cavités du
» cœur, et devait occasioner le mélange intime des deux
» espèces de sang. Le contour de cette ouverture est formé
» par des franges membraneuses jaunâtres, très irrégulièrres (1). »

OBSERVATION 103e.

Jeune fille de 22 ans. — Phthisie pulmonaire. — Pouls tellement fréquent qu'on peut à peine le compter. — Quintes de toux très violentes. — Mort dix-huit jours après l'entrée à l'hôpital. — Rupture d'une colonne charnue du ventricule droit. — Caillot blanchâtre, contenant une matière comme purulente.

Une jeune fille de 22 ans, nommée Sophie, était parvenue au troisième degré de la phthisie pulmonaire, lorsqu'elle entra à l'hôpital Cochin, le 30 juillet 1822. Elle avait des quintes de toux très violentes et une fièvre très vive, avec un pouls tellement précipité, qu'on pouvait à peine en compter les battemens; elle mourut dix-huit jours après son entrée.

Autopsie cadavérique, 27 heures après la mort.

Désorganisation tuberculeuse des deux poumons...

Le péricarde contient une certaine quantité de sérosité. Le cœur est assez ferme, un peu moins gros que le poing du sujet, et assez pourvu de graisse. Le ventricule droit contient un petit caillot blanchâtre au centre duquel on trouve une matière liquide comme purulente, blanche. Cette sorte de végétation globuleuse adhérait aux tendons d'une colonne charnue, qui était complètement *rompue* et flottante au milieu de la cavité ventriculaire (2).

---

(1) « Cette disposition, dit M. Thibert, a fait penser à un professeur de » l'École que la communication entre les quatre cavités du cœur pouvait bien ne » pas être congéniale, mais le résultat de la destruction graduelle de deux mem- » branes, dont l'adossement seul aurait formé en cet endroit la cloison qui sé- » pare les cavités droites des cavités gauches, comme on l'a quelquefois observé. »

(2) Je dois faire remarquer ici qu'il n'est pas démontré que la *rupture* dont nous venons de parler ait été précédée d'une ulcération ou d'un ramollissement

TROISIÈME CATÉGORIE.

OBSERVATIONS DE CARDITE ULCÉRATIVE, AVEC FORMATION D'UN KYSTE ANÉVRISMAL (TUMEUR ANÉVRISMALE DU CŒUR).

Walter, Mathieu Baillie et Zannini ont observé chacun un cas de la maladie à laquelle sont consacrées les observations de cette catégorie. Corvisart ignorait ces observations lorsqu'il en consigna une du même genre dans l'article où il s'est occupé *des tumeurs au cœur*. S'il les eût connues, il

---

inflammatoire de la colonne charnue qui en était le siége. Mais j'ai cru pouvoir supposer la préexistence de l'une de ces deux lésions, en raison du pus rencontré au centre du caillot contenu dans le ventricule droit. Je ne donne, au reste, cette hypothèse que pour ce qu'elle vaut.

Corvisart est le premier qui ait bien signalé la rupture des piliers du cœur et de leurs tendons, rupture à laquelle il a donné le nom de rupture *partielle*. Des trois exemples de ce genre de lésion qu'il a consignés dans son ouvrage, deux, suivant lui, sont relatifs à une rupture sans lésion préalable de la partie rompue, tandis que l'autre se rapporte à une rupture par *érosion*. Voici d'ailleurs un extrait de ces trois cas.

1er CAS (*Obs.* 33 *de l'ouv. de Corvisart*). — Un carrier, âgé de 39 ans, *avait*, à l'âge de 20 ans, *éprouvé des douleurs rhumatismales*, et plus tard une *fluxion de poitrine*, à la suite de laquelle il survint des symptômes d'après lesquels Corvisart soupçonna une *lésion organique* du cœur. Le malade succomba sept mois après la pneumonie. — Taches blanches sur le péricarde. — *La grande portion de la valvule mitrale qui est au-devant de l'orifice de l'aorte ne tenait plus par les filets tendineux aux colonnes charnues auxquelles ces filets vont se rendre. A son bord, devenu libre, pendaient plusieurs espèces de végétations assez irrégulières, et imitant bien certaines excroissances vénériennes. — L'une des colonnes charnues laissait voir deux portions mousses des filets tendineux. On ne trouvait pas ailleurs les traces des autres filets tendineux, rompus ou détachés. — Des végétations semblables aux précédentes existaient sur l'une des valvules aortiques et dans un pouce carré de la surface interne de l'oreillette gauche.*—Ne pourrait-on pas soupçonner, dit Corvisart, que la rupture des filets de la valvule n'a eu lieu que par le fait même de l'altération qu'ils ont soufferte par l'action de la végétation? Ailleurs, Corvisart considère cette rupture comme un résultat d'*érosion*.

2e CAS (*Obs.* 40 *de Corvisart*). — Un courrier, âgé de 30 ans, éprouve, à la suite de fatigues violentes, les symptômes d'une inflammation de poitrine. Transporté à l'hôpital de la Charité, huit jours après le début de sa maladie, il y mourut au bout de deux jours. Les principaux symptômes observés étaient les sui-

n'eût point fait précéder son observation de la réflexion suivante : « Un fait très extraordinaire, et même unique, » qui s'est présenté à mon observation, prouve que le cœur » peut, outre les dilatations particulières qui lui sont » propres, devenir le siége de tumeurs anévrismales entiè- » rement semblables à celles dont les artères des membres » se trouvent quelquefois affectées. »

Dans un savant mémoire sur l'*anévrisme faux consécutif du cœur*, M. Breschet, après avoir rapporté les quatre cas que nous venons de mentionner, en expose six autres, re-

---

vans : traits altérés ; pouls petit, serré, singulièrement fréquent, irrégulier ; battemens confus et irréguliers dans la région du cœur ; le malade ne pouvait rester ni couché, ni debout, ni sur son séant ; il était dans un état d'agitation, d'anxiété, impossible à décrire, et menacé d'une suffocation instante. — Avant de procéder à l'ouverture du cadavre, Corvisart annonça qu'il existait une lésion aiguë du cœur, et sans doute une rupture ou déchirure de quelqu'une de ses parties. — *Autopsie cadavérique.* — Traces de pleuro-pneumonie gauche. — *On apercevait dans le ventricule gauche qu'un des gros piliers qui soutiennent les valvules mitrales était rompu à sa base. Il y avait apparence de suppuration à l'endroit même de la déchirure à la paroi du cœur, ce qui prouve qu'elle n'était pas ancienne ; près de cette déchirure on apercevait un caillot recouvert de matière purulente....*

3e CAS (*Obs.* 41 *de Corvisart*). Un tourneur, âgé de 34 ans, éprouve, à la suite *d'un tour de reins* très violent, des symptômes d'une affection aiguë de poitrine. Vingt mois après, il entre pour la seconde fois à la Charité, éprouvant alors une anxiété extrême. La respiration était *suffocative ;* le malade sentait dans la région du cœur des douleurs qui lui arrachaient des cris. — Il mourut deux jours après l'entrée. — *Autopsie cadavérique.* — Tache purulente à la partie antérieure du médiastin. Cœur d'un volume trois fois plus considérable qu'à l'état sain. Appendices en forme de crêtes de coq à la face externe du péricarde. Pâles et livides à leurs bases, d'un rouge foncé à leur sommet, ces excroissances n'étaient autre chose que des portions graisseuses qui avaient éprouvé un MODE PARTICULIER d'altération. Adhérence générale du péricarde au cœur. Les valvules mitrales étaient garnies de quelques excroissances molasses, comme charnues. — *En examinant les tendons des piliers qui soutiennent ces valvules, on vit que deux d'entre eux avaient été anciennement* ROMPUS. *Les extrémités de ces deux tendons étaient mousses, lisses et arrondies à l'endroit de leur rupture. On ne retrouvait pas sur le bord de la valvule l'endroit précis où ils devaient s'insérer avant leur rupture.*

M. Laënnec a observé un cas de déchirure des tendons valvulaires, qui semblait avoir été précédée de l'ulcération de ces cordes ligamenteuses. Malheureusement M. Laënnec se borne à mentionner ce fait.

cueillis, les deux premiers, par MM. Bérard, le troisième par M. Cruveilher, le quatrième par M. Dance, le cinquième par M. Breschet lui-même (le sixième est une simple description d'une pièce pathologique conservée dans le Muséum de la Faculté).

Depuis la publication du mémoire de M. Breschet, deux nouveaux cas d'anévrisme faux consécutif du cœur ont été insérés dans le *Journal hebdomadaire de médecine*, le premier par M. le docteur Reynaud, le second par M. le docteur Pétigny; un troisième cas a été recueilli par M. Choisy, qui l'a publié dans sa dissertation inaugurale.

OBSERVATION 104e (1).

Homme de 27 ans. — Symptômes d'un obstacle à la circulation à travers le cœur. — Mort dans un état d'anxiété extrême. — Tumeur presque aussi volumineuse que le cœur lui-même, surmontant la partie supérieure et latérale du ventricule gauche, contenant dans son intérieur des concrétions sanguines assez denses, et communiquant par une ouverture peu large avec la cavité du ventricule. — Adhérence du péricarde avec la surface extérieure de la tumeur.

Un nègre, âgé de 27 ans, fut reçu à l'hôpital de la Charité, le 17 septembre 1796. Il était dans un état d'angoisses et d'anxiété inexprimables; la respiration était gênée, et entrecoupée; la poitrine résonnait bien dans toute son étendue. Le malade se plaignait d'une douleur violente vers la région de l'estomac, ainsi que vers celle du foie. Le pouls était petit, serré, faible et fréquent. Le lendemain de son entrée, le malade eut une hémorrhagie nasale si abondante, qu'elle précipita l'instant de sa mort, qui arriva le jour même.

Autopsie cadavérique.

Le cœur a conservé son volume naturel, *mais la partie supérieure et latérale du ventricule gauche* est *surmontée d'une*

(1) Observation de Corvisart.

tumeur presque aussi volumineuse que le cœur lui-même, tumeur qui, par sa base, se confondait avec les parois de cet organe. Avant de parvenir au centre de cette tumeur, il fallait couper une couche comme cartilagineuse, un peu moins épaisse que les parois du ventricule. La substance qui formait cette tumeur avait cependant conservé l'apparence et la couleur des muscles. L'intérieur de la tumeur contenait plusieurs couches de caillots assez denses, parfaitement semblables à ceux qui remplissent une partie de la cavité des anévrismes des membres, à cette différence près que la couleur de ces couches, comme lymphatiques, était plus pâle. Cette même cavité communiquait avec l'intérieur du ventricule, par une ouverture qui avait peu de largeur, et dont le contour était lisse et poli. Il était évident que cette tumeur s'était formée entre la substance charnue du cœur et la membrane qui lui est fournie par le péricarde qui était intimement adhérent à la superficie de cette poche.

Les valvules mitrales étaient épaissies et ossifiées.

L'estomac et les intestins grêles contenaient beaucoup de sang presque pur et coagulé, suite évidente de l'hémorrhagie.

OBSERVATION 105e (1).

A l'ouverture du corps du grand tragédien Talma, le cœur offrit les altérations suivantes :

D'un volume un peu plus qu'ordinaire, cet organe se prolongeait inférieurement et se terminait par une tumeur arrondie, séparée de la pointe du cœur par un légère dépression circulaire. Là, les deux feuillets du péricarde devenaient adhérens et semblaient par leur réunion former à eux seuls les parois de la poche. Le cœur droit et ses annexes étaient sains. L'oreillette gauche, l'orifice auriculo-ventriculaire, les valvules mitrales, l'aorte, les valvules

(1) Observation de M. Breschet.

tricuspides n'offraient rien de pathologique ; le ventricule gauche seulement fut trouvé dilaté, sans que ses parois parussent avoir augmenté ou diminué d'épaisseur. La cavité ventriculaire aurait pu loger un œuf de poule ordinaire. Par son extrémité inférieure, le ventricule gauche communiquait, au moyen d'une ouverture du diamètre d'un pouce environ, avec une poche arrondie dont la largeur dépassait celle de son ouverture, et dans laquelle aurait pu être contenu un petit œuf de poule. La communication du ventricule et de la poche anévrismatique était établie au travers d'une virole cartilagineuse, épaisse de deux lignes et demie; à partir du milieu de sa paroi, cette virole s'amincissait insensiblement et finissait par dégénérer en une membrane qui, confondue avec les feuillets du péricarde, constituait la poche anévrismale. Par son bord supérieur, le bourrelet s'unissait aux fibres charnues du cœur, dont il paraissait être la continuation ; il donnait également attache, par deux points opposés de son diamètre, aux deux colonnes charnues des valvules mitrales. Au moyen de cette altération pathologique, la cavité du ventricule gauche avait pris la disposition d'un cylindre creux, ouvert inférieurement dans la cavité plus large de la poche anévrismale. Celle-ci, disséquée avec soin, a été trouvée formée par les deux feuillets du péricarde, qu'il était facile de suivre sur l'origine du bourrelet fibro-cartilagineux; ces feuillets, entièrement confondus, s'amincissaient ensuite insensiblement au fur et à mesure qu'ils s'éloignaient davantage du ventricule. La membrane qui formait le fond de la poche n'avait pas plus d'épaisseur que le dure-mère sous les pariétaux et pouvait lui être comparée pour la texture et la solidité. En haut, en se rapprochant de la dépression qui existait entre le sommet du ventricule et le sommet de la tumeur anévrismale, on remarquait la séparation des deux feuillets du péricarde, et sous la lame cardiaque de cette enveloppe on pouvait apercevoir quelques faisceaux très minces, diminuant in-

sensiblement et disparaissant tout-à-fait sur la tumeur; ces faisceaux nous ont semblé appartenir aux fibres superficielles du tissu charnu du cœur; inférieurement ces fibres n'existaient plus, et, comme il a été dit, les parois de la poche n'étaient formées que par l'adossement des deux lames du péricarde.

A l'aspect lisse et poli de la cavité de la poche, on aurait pu croire que la membrane interne du cœur s'y continuait. Cependant, à partir du bourrelet cartilagineux, et dans toute la circonférence de l'ouverture de communication de la cavité du ventricule avec celle de la tumeur, on a pu distinguer les vestiges d'une membrane très mince, frangée, dentelée, adhérente aux caillots renfermés dans la tumeur. Ces franges paraissaient résulter de la déchirure de la membrane interne du cœur.

La poche anévrismale contenait une substance d'un rouge pâle, comparable par sa teinte à des muscles décolorés, et cette substance disposée par couches concentriques remplissait la totalité ou la presque totalité du sac. Ces couches pouvaient être divisées en couches plus minces, lamelleuses, et tout au plus de l'épaisseur d'une feuille de papier ou d'une aponévrose. Elles résistaient à un tiraillement assez fort; et quoique le simple examen à l'œil nu n'ait pas fait reconnaître d'organisation bien distincte dans cette substance, cependant sa solidité et sa résistance paraissaient être supérieures à celles des caillots sanguins. Le centre de cette substance contenait une matière moins dense, plus colorée, beaucoup plus rapprochée de la nature du sang.

OBSERVATION 106e (1).

Homme de 49 ans. — Signes ordinaires d'une induration des valvules du cœur, avec hypertrophie du même organe. — Mort à la suite d'une double attaque apoplectique. — Kyste anévrismal vers la pointe du ventricule gauche, contenant quelques couches de fibrine très dense et très adhérente. — Adhérence étroite du péricarde avec les parois du kyste.

Un ancien militaire, âgé de 49 ans, éprouvant depuis six à huit mois de l'oppression, de l'étouffement, est admis dans la salle de la Clinique. Il offrait alors tous les signes d'une induration des valvules du cœur, avec hypertrophie de cet organe. Au bout d'un séjour d'environ deux mois, il est frappé, à deux reprises, d'une apoplexie et succombe à la seconde attaque.

Autopsie cadavérique, le lendemain du jour de la mort.

Le cœur était d'un volume presque double de l'état naturel. Vers le point qui correspond au sommet du ventricule gauche, il présentait un renflement arrondi du volume d'une noix ordinaire ; là, il était intimement adhérent au péricarde. Ce ventricule était presque à lui seul la cause du grand volume du cœur ; il était plutôt dilaté qu'épaissi : sa capacité était considérable. *Vers sa pointe, une ouverture capable d'admettre le doigt indicateur conduisait dans une cavité plus ample sur-ajoutée à la pointe du cœur. Cette cavité surnuméraire contenait quelques couches de fibrine très dense et très adhérente ; les parois étaient en grande partie formées par le péricarde, qui leur adhérait étroitement.* A l'endroit où la poche se détachait de la pointe du cœur, on remarquait un léger rétrécissement, et l'on cessait d'apercevoir les fibres charnues du cœur ; cependant quelques colonnes amincies et blanchâtres se prolongeaient dans la cavité de cette dilatation. L'adhérence de cette poche au péricarde épaissi était

(1) Extrait de l'observation de M. Dance.

tellement intime, que rien n'annonçait sa rupture prochaine; la plus grande partie des colonnes charnues du ventricule gauche étaient décolorées et converties en une sorte de tissu fibreux blanc et résistant. La valvule mitrale contenait vers ses bords libres et adhérens des fragmens de matière ostéo-pétrée. Elle avait perdu en grande partie sa mobilité, mais permettait néanmoins encore une libre communication entre l'oreillette et le ventricule.

Le ventricule droit ne semblait qu'un appendice du gauche ; ses parois avaient leur épaisseur ordinaire ; la portion qui correspond à l'entrée de l'artère pulmonaire était notablement dilatée, tandis que l'inférieure avait conservé sa capacité naturelle. La valvule tricuspide jaunâtre était dans un état voisin d'ossification (1).

OBSERVATION 107e (2).

Homme de 35 ans. — Mort à la suite d'accidens nerveux, sans signes de maladie du cœur. — Epaississement, opacité de la membrane interne du ventricule gauche et du tissu cellulaire sous-jacent. — Kyste anévrismal pouvant contenir une petite noix, à la partie moyenne du bord postérieur du ventricule gauche; second kyste anévrismal, plus petit, à la partie antérieure du même ventricule, près de la cloison interventriculaire.

Un homme, âgé d'environ 35 ans, n'offrait aucun symptômes qui pût attirer l'attention du côté du cœur, lorsqu'il

---

(1) Je m'abstiendrai de rapporter ici la description des graves lésions rencontrées dans le cerveau, par suite de l'hémorrhagie qui s'y était opérée.

(2) Observation de M. le docteur Reynaud.

En plaçant l'observation de M. Reynaud parmi les cas de tumeur anévrismale consécutive à une ulcération des couches internes des parois du ventricule gauche, je n'ignore pas que je me trouve jusqu'à un certain point en désaccord avec cet excellent observateur. Il paraît certain à M. Reynaud que le cas qu'on va lire se rapporte aux anévrismes vrais primitifs. Suivant lui, les deux poches anévrismales étaient le résultat de la distension de la membrane interne en forme de poche, distension qu'il attribue aux contractions du ventricule, et qui a été favorisée par une altération de la membrane qui en était le siége. Les fibres du cœur n'avaient point

fut admis dans le service de M. Lerminier, à la Charité. Il y succomba à la suite d'accidens nerveux formidables, survenus dans le cours d'une affection saturnine (colique de plomb).

Le cœur est un peu plus volumineux qu'il ne doit être dans l'état normal, ce qui tient à une légère hypertrophie avec dilatation du ventricule gauche.

La membrane interne qui tapisse les cavités gauches de l'organe est épaissie, opaque et d'un blanc laiteux dans presque toute son étendue; la valvule bicuspide est épaissie vers son bord libre, surtout dans les points où viennent s'insérer les colonnes tendineuses, qui, elles-mêmes, augmentées de volume, ont une couleur blanche, opaque. Cette altération existe particulièrement sur celles qui partent d'une colonne charnue principale, située à la partie postérieure du ventricule. Au-dessous et dans l'étendue de plus d'un pouce carré, la membrane interne est plus blanche que dans les autres points; son épaisseur est plus considérable; on la sépare avec facilité d'une couche sous-jacente de tissu cellulaire hypertrophié, susceptible de se diviser elle-même en plusieurs feuillets. Ces diverses couches réunies ont quelque chose dans leur structure qui rappelle celle des artères.

A peu près au centre de cette portion de membrane ainsi altérée, et dans un point correspondant à la partie moyenne du

---

participé, dit-il, à cette distension, mais avaient été simplement refoulées, comme le sont les parties voisines d'un anévrisme situé sur le trajet d'une artère. Quelque prix que nous attachions à l'opinion de M. Reynaud, l'examen attentif des différentes particularités de l'altération dont on trouvera plus loin la description, nous a conduit à penser que ce cas avait réellement plus d'affinité avec ceux relatifs à l'anévrisme faux consécutif, qu'avec ceux qui appartiennent à une simple dilatation partielle du cœur, maladie qui nous occupera ailleurs. L'apparente continuité de la membrane interne du sac avec la membrane interne du ventricule ne suffit pas pour démontrer la non-existence d'une ulcération antérieure de cette dernière.

bord postérieur du ventricule, existe une ouverture arrondie susceptible de recevoir le bout du doigt et conduisant dans une cavité presque sphérique, pouvant contenir une petite noix, et s'étendant jusqu'au feuillet viscéral du péricarde, dont elle n'est séparée que par une très mince couche de fibres charnues. Cette espèce de poche anévrysmale contient dans sa partie la plus déclive une petite quantité de coagulum fibrineux, qui, déposée d'une manière uniforme, s'étend en membrane à sa surface. Les parois de cette poche sont formées par une membrane épaisse, dense, de texture fibreuse, composée elle-même de deux feuillets, l'un superficiel plus mince, d'un blanc opaque, l'autre plus épais, semblable à la membrane moyenne des artères altérée, et contenant dans son épaisseur quelques points fibro-cartilagineux et osseux. Cette membrane se continue sans interruption, seulement en s'épaississant au col du sac, avec la membrane interne du ventricule, dont elle a d'ailleurs les caractères. Les fibres musculaires du cœur sont étrangères à la formation de ce sac; elles en sont séparées par une couche de tissu cellulaire, et il serait facile de les en détacher. Toutefois l'adhérence paraît plus intime vers la partie du sac, voisine du péricarde.

Une autre poche, mais plus petite que la première, et en totalité remplie par un coagulum fibrineux, qui paraît ancien, existe à la partie antérieure moyenne du ventricule, près de la cloison inter-ventriculaire. Son col est également plus étroit que son fond, et la membrane interne du ventricule, qui s'y continue est pareillement épaissie et forme une sorte de bourrelet à son orifice. Les parois de cette seconde poche, épaissies, denses, comme fibreuses, semblent de même nature que celles de la première. Sa forme est moins sphéroïdale, elle est alongée, et au lieu que son grand axe se dirige vers la surface extérieure du cœur, il est au contraire oblique dans l'épaisseur des parois du ventricule.

Les orifices du cœur sont libres.—L'aorte présente à sa sur-

face interne quelques points épaissis et faisant saillie dans sa cavité.

OBSERVATION 108e (1).

Homme de 53 ans. — Symptômes d'un obstacle à la circulation à travers le cœur. — Mort dans un accès de suffocation. — Tumeur anévrismale partant de la pointe du ventricule gauche, d'un volume presque égal à celui des deux ventricules réunis, adhérente au péricarde et au diaphragme, contenant des couches de concrétions fibrineuses plus ou moins adhérentes.

Un nègre africain, d'une constitution robuste, âgé de 53 ans, maçon, fut admis à l'hôpital de la Pitié, le 1er octobre 1830. Il se plaignait de palpitations de cœur, de gêne dans la respiration. Les battemens du cœur étaient forts et tumultueux ; le pouls dur et serré. Les extrémités inférieures n'étaient point œdématiées. Un état analogue subsistait chez ce malade depuis plusieurs années; il cédait momentanément aux saignées et au repos, et redevenait insupportable par le travail et la vie active. M. Clément fit tirer du sang plusieurs fois, prescrivit des potions avec la teinture de digitale, des boissons délayantes et un régime convenable avec un repos absolu. Ces moyens produisirent un soulagement marqué et amenèrent une sorte de convalescence.

Lorsque, au 1er janvier 1831, j'entrai comme externe dans la division de M. Clément, je reconnus aussitôt les traits de Zamor, que j'avais vu, un an auparavant, dans la troisième salle de l'hôpital du Midi, où il resta plus de six mois. Il était alors confié aux soins de M. Cullerier, et soumis à des frictions mercurielles locales, contre un double engorgement testiculaire consécutif à une uréthrite, compliquée de bubons aux deux aînes. Outre sa maladie vénérienne, il était sujet dès lors à un peu de toux, à de

(1) Observation de M. le docteur Pétigny.

la dyspnée et à des palpitations. Un régime doux lui était recommandé, et il quittait rarement le lit.

J'ai dit que l'état du malade était sensiblement amélioré au 1er janvier 1831. Alors en effet, il se levait de son lit pendant la journée, marchait facilement dans la salle, et mangeait la demi-portion d'alimens; mais il avait de la difficulté à monter l'escalier. La respiration était libre; le pouls un peu fort et lent, sans être inégal. Pendant le cours du mois, nous observâmes deux fois de légers symptômes d'élévation dans le pouls, et accompagnés de gêne dans la respiration; ils durèrent chaque fois de trois à quatre jours et cédèrent à la diète, sans le secours des émissions sanguines. Le mois de février se passa bien, mais dans la soirée du 28 le malade éprouva de l'oppression avec une forte dyspnée; le pouls était plein et fort. Le chirurgien de garde pratiqua une saignée de 4 palettes, qui fut suivie de quelque soulagement. Le lendemain l'oppression continuait, le pouls était dur et accéléré. On renouvela la saignée; on prescrivit des boissons pectorales et la diète. Il y eut, le 2 mars, une diminution notable des symptômes; mais le 3, réapparition de la dyspnée, et de plus, toux sèche, douleur vive derrière le sternum et sous le sein droit; enduit blanchâtre sur la langue; fièvre; râle sous-crépitant à grosses bulles des deux côtés de la poitrine. (30 sangsues au côté droit). La douleur diminua progressivement les jours qui suivirent et se dissipa complètement le 8. Il resta cependant de la soif, de l'inappétence, de la chaleur à la peau, de la fréquence dans le pouls et du malaise. Quoique rien ne pût annoncer une mort prochaine, le malade fut pris le 10 mars, à 4 heures du soir, d'un accès de suffocation, et expira sans qu'on pût lui apporter aucune espèce de secours.

Autopsie cadavérique, 42 heures après la mort.

Il n'existait aucune infiltration aux extrémités.

Les deux ventricules du cœur étaient dilatés considéra-

blement, et le droit était chargé de graisse. *De la pointe du ventricule gauche partait une tumeur anévrismale, d'un volume presque égal à celui des deux ventricules réunis; elle était circonscrite, à son origine, par un collet ou enfoncement circulaire; elle adhérait, dans les trois quarts de son étendue, au péricarde et au diaphragme, et n'était libre que dans son quart supérieur et droit. Après avoir incisé longitudinalement le ventricule gauche et la tumeur elle-même, nous vîmes que, à l'enfoncement extérieur qui marquait l'origine de celle-ci, correspondait intérieurement un rebord lisse, saillant, également circulaire d'un pouce et demi de diamètre. Les parois de la tumeur étaient formées de dedans en dehors, par une véritable membrane charnue, due à la continuation des fibres musculaires extérieures du ventricule gauche* (1) *et par le feuillet viscéral du péricarde, lequel, dans les trois quarts de la surface extérieure, était fortifié par l'autre feuillet intimement uni au diaphrame. L'épaisseur de ces parois était généralement plus grande que celle des oreillettes, et moindre que celles des ventricules (elle était d'environ une ligne). Les fibres charnues manquaient dans deux endroits de la partie droite de la tumeur, qui présentait là deux cavités accessoires propres à recevoir l'extrémité du pouce et séparées l'une de l'autre, d'avant en arrière, par la prolongation d'une des colonnes du ventricule gauche. De ces deux excavations, l'antérieure n'était recouverte que par le feuillet viscéral du péricarde; la postérieure, plus large et un peu moins profonde, située inférieurement, était recouverte, outre le péricarde, par le centre nerveux du diaphragme.*

La tunique interne du cœur paraissait se terminer brusquement sur le rebord saillant qui séparait intérieurement le ventricule gauche de la tumeur anévrismale. Celle-ci était rugueuse à l'intérieur, et encroûtée de concrétions fibrineuses plus ou moins adhérentes, et disposées par couches concentriques, comme

---

(1) Ne serait-il pas possible qu'on eût pris une couche fibrineuse organisée pour un prolongement du tissu musculaire du cœur ?

on a coutume de l'observer dans les anévrismes des artères. Dans le centre, on voyait un sang noir en partie caillé, en partie liquide, qui remplissait également toutes les cavités du cœur.

QUATRIÈME CATÉGORIE.

OBSERVATIONS DE CARDITE TERMINÉE PAR INDURATION.

Parmi les observations qui ont été rapportées sur cette induration du cœur, il en est beaucoup dans lesquelles l'induration était la suite d'une péricardite ou d'une endocardite plutôt que d'une cardite proprement dite. Il est néanmoins des cas où l'induration a été réellement consécutive à une cardite soit simple, ce qui est infiniment rare, soit compliquée d'endocardite ou de péricardite (je n'ai jamais rencontré que cette dernière espèce de cardite).

Albertini paraît avoir observé un cas d'ossification de l'une des oreillettes.

Corvisart a trouvé une fois la substance du cœur tellement dure *qu'elle résonnait comme un cornet* (1), bien qu'elle eût conservé sa couleur rouge. Il a rencontré une autre fois un endurcissement cartilagineux de la pointe du cœur.

Burns dit avoir eu l'occasion de voir le tissu des ventricules parfaitement ossifié, *de telle sorte qu'il ressemblait à celui des os du crâne.*

M. Renauldin communiqua à Corvisart l'observation d'une sorte de *pétrification du cœur.*

M. Broussais a vu deux fois le cœur *endurci et semblable à une noix de coco.*

---

(1) M. Laënnec dit aussi avoir rencontré un cas où le ventricule droit du cœur, *hypertrophié*, résonnait à la percussion comme un de ces cornets de cuir qui servent à jouer au *trictrac.*

Les observations que nous avons déjà rapportées dans cet ouvrage offrent plusieurs cas d'*induration* du cœur : chez le sujet de l'observation 21e, *une induration fibro-cartilagineuse et comme lardacée ou squirrheuse du péricarde s'était propagée au tissu propre du cœur*. Chez le sujet de l'observation 64e, *une des colonnes charnues était transformée en tissu fibro-cartilagineux. La section de cette colonne faisait voir que la substance musculaire était entourée d'une sorte de coque fibro-cartilagineuse*. Chez le sujet de l'observation 106e (recueillie par M. Dance), *la plus grande partie des colonnes charnues du ventricule gauche étaient décolorées et converties en une sorte de tissu fibreux, blanc et résistant*.

Je vais rapporter brièvement ici quelques autres cas d'induration du cœur.

OBSERVATION 109e.

Femme de 33 ans. — Symptômes d'hypertrophie du cœur, avec induration des valvules et rétrécissement d'un orifice. — Hypertrophie et dilatation du *ventricule droit, dont les parois ont une consistance très grande, comme si elles eussent subi un commencement d'induration cartilagineuse*. — Induration de la valvule mitrale, et rétrécissement de l'orifice correspondant.

Louise Neuray, âgée de 33 ans, éprouvait, à la suite d'une chute sur la région précordiale, les symptômes caractéristiques d'une induration des valvules du cœur avec rétrécissement d'un orifice et hypertrophie des ventricules : bruit de soufflet, battemens violens, surtout dans la région du ventricule droit, etc. (La malade assurait sentir très bien que les palpitations étaient plus fortes dans cette région que dans celle des cavités gauches.) La mort arrive le 9 janvier 1823.

Autopsie cadavérique.

Entre autres lésions du cœur, nous constatâmes les suivantes : Le ventricule droit est d'environ un tiers plus grand qu'à l'état normal (la dilatation est surtout très prononcée vers l'insertion de l'artère pulmonaire). Les parois de ce

ventricule ont de 3 à 5 lig. d'épaisseur. *Leur tissu est d'un ronge rose, d'une consistance très grande, comme si elles avaient subi un commencement d'induration cartilagineuse.* — Valvule bicuspide transformée en un anneau d'un tissu blanc, résistant, tendineux ou fibro-cartilagineux, resplendissant, etc.

OBSERVATION 110e.

Homme d'environ 50 ans. — Symptômes de maladie organique du cœur. — Mort par suite d'une apoplexie pulmonaire. — Induration de plusieurs colonnes charnues du ventricule gauche, etc.

Un ancien professeur de belles-lettres, âgé d'une cinquantaine d'années, offrait, depuis long-temps, les symptômes d'une *maladie organique* du cœur, lorsqu'il fut admis à l'hôpital Cochin, où il succomba, le 13 octobre 1822, à une attaque véritable d'*apoplexie pulmonaire foudroyante*.—Le ventricule gauche du cœur était dilaté et épaissi; le tissu de ses colonnes charnues était profondément altéré, ramolli et facile à déchirer dans les unes, *dur et résistant dans les autres. Les colonnes ainsi indurées étaient d'un blanc-jaunâtre*, décoloration qui tranchait avec la rougeur vive du tissu des parois, etc.

OBSERVATION 111e (1).

Homme de 48 ans. — Mort au milieu des symptômes d'un obstacle à la circulation à travers le cœur. — Induration des piliers charnus du ventricule droit et de la portion droite de la cloison interventriculaire.

Un jardinier, âgé de 48 ans, mourut à l'hôpital Cochin (le 21 janvier 1820), au milieu de symptômes qui annonçaient un grand obstacle à la circulation. — *Les piliers charnus du ventricule droit avaient augmenté de volume, et telle était leur densité, qu'en les tirant fortement en sens con-*

(1) Observation de M. Bertin.

traire, ils semblaient se casser plutôt que se déchirer. Les parois de ce ventricule, agrandies et épaissies, présentaient la même dureté que les piliers. La cloison ventriculaire était très épaissie, et tandis que la moitié droite de cette cloison était endurcie, la moitié gauche avait conservé sa densité ordinaire.

OBSERVATION 112e (1).

Femme d'environ cinquante ans, morte avec des signes de *lésion organique du cœur.* — Ventricule gauche offrant au toucher une fermeté et une résistance telles que l'on aurait cru presser un os ou tout autre corps analogue.

Une femme d'environ 50 ans fut apportée à l'hôpital Cochin, où elle mourut au bout de quelques heures. Son pouls était à peine sensible, irrégulier, intermittent; la main appliquée sur la région précordiale sentait les battemens du cœur, qui, dans un point assez circonscrit, étaient brusques et accompagnés d'un frémissement cataire. — Le cœur avait un volume considérable. Les parois du ventricule droit, un peu plus épaisses que dans l'état naturel, étaient molles et faciles à déchirer. *Le ventricule gauche offrait au toucher une fermeté et une résistance telles, que l'on aurait cru presser un os ou tout autre corps analogue.* Ses parois, ainsi endurcies, avaient l'épaisseur de deux travers de doigt, et sa cavité, presque effacée, était remplie par une concrétion polypeuse, de la grosseur d'une petite sangsue.

---

(1) Observation de M. Bertin.

DEUXIÈME SECTION.

HISTOIRE GÉNÉRALE DE LA CARDITE, OU DE L'INFLAMMATION DU TISSU MUSCULAIRE ET DU TISSU CELLULAIRE INTERMUSCULAIRE DU CŒUR.

ARTICLE PREMIER.

CARACTÈRES ANATOMIQUES DE LA CARDITE.

La cardite, soit générale, soit partielle, nous présente des caractères anatomiques très divers, selon ses différens degrés, ses diverses périodes et terminaisons.

Notons d'abord que jusqu'ici la cardite générale ne paraît pas avoir été observée à l'état simple : elle a toujours été accompagnée d'endocardite ou de péricardite (1). Nous ne reviendrons pas ici sur les caractères anatomiques propres à ces dernières.

§ I. Ramollissement, suppuration diffuse et abcès.

Le ramollissement et la suppuration, dans cette phlegmasie, comme dans toutes les autres, ne sont pas les caractères anatomiques de la première période, période qu'on peut désigner sous le nom de période d'*irritation simple*, de *turgescence* ou d'*érection inflammatoire*, et dont le phlegmon naissant nous fournit un exemple remarquable. Mais comme on n'a presque jamais l'occasion d'examiner le cœur dans le premier degré de la cardite, j'ai cru pouvoir commencer l'étude des caractères anatomiques de cette maladie par la description du *ramollissement et de la suppuration*. Ces deux

(1) On conçoit difficilement comment la cardite partielle elle-même peut exister sans complication d'endocardite ou de péricardite. Cependant quelques cas, et particulièrement l'observation de M. Cas. Broussais (voy. l'obs. 97e), porteraient à croire qu'il en est ainsi quelquefois.

états ne me paraissent être que deux degrés, deux modes d'une altération essentiellement la même, plutôt que deux altérations entièrement différentes l'une de l'autre.

Ce n'est pas que tout ramollissement du cœur me semble devoir être considéré comme le prélude ou l'indice d'une suppuration de cet organe. Mais je n'ai à m'occuper pour le moment que du ramollissement qu'entraîne à sa suite l'inflammation du cœur, ramollissement qui n'est point l'apanage exclusif de cette inflammation, puisqu'on l'observe aussi dans les autres inflammations, telles que la pneumonie, l'encéphalite ; et, pour prendre un exemple qui se rattache plus immédiatement encore à notre sujet, dans l'inflammation des muscles extérieurs en général et dans le *psoïtis* en particulier, dont j'ai eu pour ma part l'occasion d'observer un certain nombre d'exemples.

Le ramollissement inflammatoire du cœur, le seul dont nous devions nous occuper ici, offre deux principales variétés, que l'on peut désigner sous les noms de ramollissement *rouge* et de ramollissement *blanc*, ou grisâtre (peut-être conviendrait-il même d'admettre une troisième variété sous le nom de ramollissement *jaune*).

Quelle que soit la variété de ramollissement du cœur qu'on ait à étudier, on la reconnaîtra aux caractères suivans : le tissu du cœur a perdu la fermeté qui lui est naturelle, au point qu'il suffit de le presser légèrement entre les doigts pour le rompre; il est devenu friable et pour ainsi dire fragile. Les parois des ventricules, lorsqu'elles sont ramollies, deviennent en général flasques et s'affaissent sur elles-mêmes.

Dans le *ramollissement rouge*, qui a lieu dans la période d'acuité de la cardite, la substance musculaire du cœur est rouge, brunâtre, quelquefois violacée, et le tissu cellulaire intermusculaire est injecté. On trouve aussi quelquefois du sang plus ou moing altéré, analogue à de la lie de vin, infiltré dans les interstices musculaires ou au-dessous de la

membrane séreuse qui revêt le cœur à l'extérieur et à l'intérieur. Il me semble que la matière liquide dont il s'agit ici, n'est réellement autre chose qu'un mélange de sang et de pus ou qu'un pus encore mal élaboré, *cru*, comme on le disait autrefois, tel que celui qu'on recontre dans un phlegmon non encore parvenu à sa *maturité*, ou dans le *ramollissement rouge du poumon*, lequel n'est au fond lui-même qu'un phlegmon de cette dernière espèce.

Dans le ramollissement blanc ou grisâtre du cœur, l'injection et la rougeur sont moins prononcées que dans le précédent, et à la place du liquide sanieux indiqué plus haut, on trouve du véritable pus. Ce ramollissement caractérise une période de la cardite plus avancée que celle à laquelle correspond le ramollissement rouge. Le ramollissement blanc ou gris du cœur, n'est réellement que le second degré du ramollissement rouge, comme le ramollissement gris du poumon n'est que le second degré du ramollissement rouge de cet organe, comme le ramollissement gris ou blanchâtre du psoas n'est que le second degré du ramollissement rouge de ce muscle, etc., etc. Et de même que ces derniers ramollissemens coïncident avec une suppuration décidée des organes qu'ils affectent, de même aussi le ramollissement blanc ou grisâtre du cœur accompagne la suppuration du cœur (1).

---

(1) Je ne dis pas que le ramollissement qui nous occupe soit absolument la même chose que la suppuration, ce qui serait une erreur. Je dis purement et simplement que l'on observe le ramollissement dont il s'agit pendant la période de la suppuration. Or, le ramollissement et la suppuration ne sont eux-mêmes que les caractères, les signes anatomiques d'une terminaison d'un état morbide résidant à la fois dans les solides et dans les liquides qui concourent à l'organisation intime de nos parties, et qu'on est convenu de désigner sous le nom *d'inflammation*.

M. Laënnec ayant confondu sous le nom générique de ramollissement des états morbides différens, il ne faut pas s'étonner de la confusion qui règne dans ce qu'il a dit sur ce sujet. Il a été jusqu'à donner le même nom à la simple flaccidité

Le ramollissement blanc a été signalé ainsi qu'il suit par Corvisart : « La cardite convertit à la longue la partie mus-
» culaire du cœur en une substance molle et pâle ; les fi-
» bres charnues conservent alors peu de ténacité, le tissu
» cellulaire qui les unit paraît lâche ; quelquefois il est pé-
» nétré de matière lymphatico-purulente; dans certains cas,
» il est en partie détruit ; le système vasculaire est plus ap-
» parent, plus développé que dans l'état ordinaire, et pa-
» raît atteint aussi de la phlegmasie des autres tissus.—Les
» parois du cœur se déchirent par le moindre effort, et il
» n'est pas besoin d'exercer sur elles une forte pression pour
» les réduire en bouillie. » (*Op. cit.*, p. 257.)

Je crois pouvoir rapprocher de cette variété du ramollissement du cœur, la troisième espèce de ramollissement admise par M. Laënnec, dans le passage suivant de son ouvrage (tom. IIe, pag. 535, 2e éd.) : « Il est une troisième
» espèce de ramollissement qui est accompagnée d'une
» pâleur blanchâtre de la substance du cœur. Ce ramollis-
» sement n'est jamais porté à un point tel que cette sub-
» stance en devienne friable ; et souvent même le degré de
» consistance de la substance du cœur ne paraît pas sensi-
» blement diminué, quoique cet organe soit devenu flasque,
» et que ses parois s'affaissent totalement après l'incision.
» Cette sorte de ramollissement accompagne ordinairement
» la péricardite, et ne s'observe dans aucun autre cas. »

Il est bon de faire remarquer que dans les cas d'après

---

des tissus, à leur mollesse et au ramollissement tel que nous le décrivons ici. Encore une fois, en exposant les caractères anatomiques de la cardite, nous ne pouvions pas ne pas parler du ramollissement du cœur; mais de ce que nous considérions la cardite comme pouvant produire un état de ramollissement du cœur, il ne fallait pas en conclure que nous regardions toute espèce de mollesse ou de ramollissement comme un produit de l'inflammation, fût-ce même le ramollissement qu'on obtient en faisant macérer les tissus, ou en les abandonnant à la décomposition putride. Avons-nous eu tort, oui ou non, de ranger le ramollissement au nombre des terminaisons de la cardite? Voilà la véritable question.

lesquels Corvisart a tracé la description du ramollissement *blanc* du cœur, il existait une péricardite avec épanchement. Je pense donc que le ramollissement décrit ici par M. Laënnec et celui décrit par Corvisart ne sont au fond qu'un seul et même ramollissement, bien que les caractères indiqués par M. Laënnec ne s'accordent pas entièrement avec ceux signalés par Corvisart. Quoi qu'il en soit, je suis porté à croire, d'après un assez grand nombre de faits, que la présence d'un épanchement purulent dans le péricarde est une cause de décoloration de la substance musculaire la plus extérieure du cœur, soit que cette décoloration s'opère par une sorte de macération ou autrement.

La troisième variété du ramollissement, ou le ramollissement jaune ou jaunâtre, me paraît avoir lieu dans certains cas de cardite chronique (1). Il coïncide ordinairement avec une décoloration générale, une teinte jaunâtre de l'extérieur du corps des individus qui en sont affectés. Ce ramollissement a été très bien décrit par M. Laënnec. Après avoir exposé les caractères du ramollissement avec rougeur de la substance musculaire du cœur, l'auteur du Traité de l'auscultation médiate ajoute : « Plus ordinairement, le ra-
» mollissement du cœur est accompagné d'une décolora-
» tion marquée de sa substance, qui prend une teinte jau-
» nâtre assez analogue à celle des feuilles mortes les plus
» pâles. Cette teinte jaunâtre n'occupe pas toujours toute
» l'épaisseur des parois du cœur; souvent elle est très pro-
» noncée dans le milieu de cette épaisseur, et fort peu à
» l'extérieur et à la surface interne (2). Assez souvent le

(1) Il se peut que le ramollissement dont il s'agit se rencontre à un léger degré chez des sujets qui n'avaient point présenté les symptômes d'une cardite sourde et chronique : tels sont certains individus *cachectiques*. C'est une importante question à examiner.

(2) L'inverse a quelquefois lieu, c'est-à-dire que les couches musculaires intérieures et extérieures peuvent offrir un ramollissement *couleur feuille morte*, tandis que les couches centrales sont intactes.

» ventricule gauche et la cloison interventriculaire la pré-
» sentent d'une manière très marquée, tandis que le ven-
» tricule droit conserve sa couleur naturelle et une fermeté
» plus grande. Enfin quelquefois on trouve encore çà et
» là des points rouges et d'une assez bonne consistance
» dans des cœurs dont la substance est d'ailleurs très for-
» tement ramollie et tout-à-fait jaunâtre. »

Je n'ajouterai rien pour ma part à cette description, qui est tout-à-fait conforme à ce que j'ai observé; j'en rapprocherai seulement le passage suivant de la description anatomique de la cardite par Corvisart : « En considérant le
» cœur entier dépouillé du péricarde, il offre à sa surface la
» couleur d'une graisse pâle, *jaunâtre*. Cette matière, comme
» graisseuse, semble remplir les interstices des fibres mus-
» culaires, qui, en général, sont peu apparentes, en raison
» de leur ténuité et de leur pâleur. Peut-être cet état, su-
» perficiellement examiné, a-t-il été pris quelquefois pour
» une dégénérescence graisseuse. »

Je ne sais si Corvisart a voulu décrire ici exactement la même espèce de ramollissement que M. Laënnec a signalée plus haut. Toutefois, comme la description de Corvisart s'applique mieux encore au ramollissement *chronique ou jaunâtre*, qu'au *ramollissement aigu*, il m'a semblé utile de la mentionner en passant.

Occupons-nous maintenant d'une manière plus spéciale de la suppuration du cœur. La quantité et la qualité du pus sont variables. La consistance de cette matière offre en particulier de notables différences. Elle est quelquefois semblable à celle du pus phlegmoneux ordinaire, tandis que dans d'autres cas elle égale celle du blanc d'œuf cuit (voy. l'observ. de M. Laënnec) ou du fromage, et je ne serais pas surpris que parmi les cas publiés sous le titre de *Tubercules du cœur*, il y en eût qui dussent être rapportés à ce dernier état du pus.

Le pus n'est pas toujours simplement infiltré dans les in-

terstices des faisceaux ou des fibres musculaires du cœur; il forme quelquefois des collections ou des foyers qui constituent les abcès du cœur. Pour l'étendue, le siége et la disposition de ces abcès, nous renvoyons le lecteur aux observations particulières que nous en avons rapportées. Nous ajouterons seulement ici que la collection purulente est tantôt libre, c'est-à-dire en contact immédiat avec le tissu du cœur, et tantôt enveloppée d'une membrane de nouvelle formation (dans ce dernier cas, l'abcès porte le nom d'abcès enkysté). Un abcès du cœur, qu'il soit enkysté ou non, peut s'ouvrir ou se faire jour, soit à l'intérieur du cœur, soit à l'extérieur ou dans la cavité du péricarde. Dans le premier cas, le pus se mêle avec le sang contenu dans les cavités du cœur. Dans le second cas, que j'admets comme possible, mais dont je ne connais pas d'exemple, il se formerait dans le péricarde un épanchement purulent, indépendant d'une péricardite proprement dite. Si l'abcès s'ouvrait à la fois et à l'intérieur et à l'extérieur du cœur, il en résulterait une perforation promptement suivie de mort, comme dans les cas de perforation ulcéreuse ou traumatique.

§ II. Ulcérations du cœur, avec ou sans formation de kyste anévrismal; perforations.

Les ulcérations du tissu musculaire du cœur sont ordinairement, constamment peut-être, précédées de l'érosion de la membrane interne du cœur. Ces ulcérations varient en nombre, en étendue, en profondeur, et siégent en différens points de la surface du cœur (*V.* les observations particulières). Elles affectent pour le ventricule gauche une remarquable préférence.

La formation d'un kyste anévrismal consécutivement à une ulcération des membranes interne et moyenne du cœur, s'opère par le même mécanisme que celle d'un kyste anévrismal des artères. La disposition du coagulum lamelleux est aussi exactement la même dans l'anévrisme *faux-consécutif* du

cœur que dans l'anévrisme faux-consécutif des artères. C'est pourquoi je ne crois pas devoir insister longuement ici sur la description anatomique de cet *accident* des ulcérations du cœur. La tumeur formée par le sang infiltré et coagulé offre de grandes différences dans son volume. Ainsi, ce volume égale à peine quelquefois celui d'une aveline ou d'une noix, tandis que, dans d'autres cas, il surpasse celui d'un œuf et peut même être supérieur à celui des deux ventricules réunis. (Voy. l'observ. 108e.)

Presque constamment le kyste anévrismal a contracté des adhérences avec le feuillet pariétal du péricarde, et c'est à cette heureuse circonstance qu'il faut attribuer la rareté de la rupture de ces tumeurs. Cette adhérence a de l'analogie avec celle qui a lieu dans un bon nombre de cas d'ulcérations ou d'excavations ulcéreuses d'autres organes, parmi lesquels nous citerons particulièrement les ulcérations intestinales et les cavernes pulmonaires.

Les ulcérations suivies de la formation d'une poche anévrismale, n'ont été jusqu'ici rencontrées que sur le ventricule gauche. M. Breschet a dit, dans son mémoire sur la maladie qui nous occupe, que le sommet du ventricule en était le siége le plus ordinaire. De treize cas de cette affection analysés par M. Reynaud, sept font exception à la règle énoncée par M. Breschet; par conséquent, dit le premier de ces observateurs, il est impossible d'établir encore rien de général sur le point du ventricule où ces tumeurs peuvent plus particulièrement se développer. (Voy. le mémoire de M. Reynaud, inséré dans le *Journal hebdomadaire de médecine.*)

Les perforations du cœur peuvent être la terminaison des ulcérations simples du cœur ou des ulcérations avec formation d'un kyste anévrismal. Toutefois, elles sont bien plus rares dans ce dernier cas que dans le premier. Elles s'opèrent ordinairement par *rupture*, plutôt que par le progrès naturel du travail ulcératif ou érosif. Comme

nous l'avons dit plus haut, c'est à la présence du feuillet fibreux, ordinairement épaissi, emprunté par le sac anévrismal au péricarde, que ce sac doit le privilége de résister long-temps à la rupture.

Quoi qu'il en soit, la rupture d'une ulcération du cœur est suivie d'effets bien différens, selon l'endroit où elle s'opère. Ainsi, par exemple, quand la rupture affecte les parois du cœur, un épanchement de sang mortel a lieu dans le péricarde. Quand, au contraire, la perforation occupe la cloison ventriculaire, une communication s'établit entre les cavités opposées du cœur, et, par suite, le sang noir peut se mêler avec le sang rouge, et réciproquement; mais il n'en résulte point d'accident mortel.

Je ne ferai que rappeler ici la rupture des colonnes charnues destinées aux mouvemens des valvules, celle des tendons valvulaires et des valvules elles-mêmes, à la suite du ramollissement ou de l'érosion de ces parties.

§ III. Induration du cœur.

Presque toujours consécutive à celle de l'endocarde ou du péricarde, dont elle n'est alors qu'une sorte d'extension ou de propagation, l'induration du tissu musculaire ou du tissu cellulaire intermusculaire du cœur offre d'ailleurs divers degrés, que les comparaisons employées dans les observations précédemment rapportées feront apprécier d'une manière assez rigoureuse. Dans l'observation 106e, la substance du cœur avait une consistance fibreuse ou tendineuse; dans l'observation 111e, la densité des piliers charnus du ventricule droit était telle qu'en les tirant fortement en sens opposé, ils semblaient se casser plutôt que se rompre; dans l'observation 109e, les parois du ventricule droit avaient une consistance si grande qu'elles semblaient avoir subi un commencement d'induration cartilagineuse; dans l'observation 21e, une portion de la paroi postérieure d'un des ventricules avait une consistance lardacée ou squir-

rheuse ; dans l'observation 112e, le ventricule gauche offrait au toucher une fermeté et une résistance telles, qu'on aurait cru presser un os ou tout autre corps analogue. Corvisart et M. Laënnec ont trouvé le cœur endurci au point qu'il *résonnait comme un cornet à la percussion.* M. Broussais a vu deux fois le cœur endurci de telle sorte, *qu'il était semblable à une noix de coco.*

L'induration du cœur offre dans son siége et son étendue des variétés multipliées. Elle affecte tantôt les parois des oreillettes ou des ventricules, tantôt la cloison, tantôt les piliers charnus. Lorsque cette induration est accompagnée d'une véritable transformation des parties en tissu cartilagineux, osseux ou osséo-pétré, elle ne peut envahir un ventricule tout entier, car elle entraînerait alors une impossibilité de contraction et de dilatation incompatibles avec la vie. Il est, au reste, bon de noter que dans les cas où l'on croit ainsi que les fibres musculaires sont converties entièrement en tissu cartilagineux, etc., elles sont simplement atrophiées, et quelquefois plus ou moins décolorées. Cette circonstance seule peut nous expliquer pourquoi chez les individus dont le cœur présentait une pareille induration, la circulation n'a pas toujours subi d'obstacle très considérable.

ARTICLE DEUXIÈME.

DES SYMPTÔMES ET DU DIAGNOSTIC DE LA CARDITE.

§ I. Diagnostic de la cardite générale, aiguë ou chronique.

On ne trouve pas dans les auteurs de signes qui puissent nous faire reconnaître ou même soupçonner l'existence de la cardite générale, soit à l'état *aigu*, soit à l'état *chronique.*

« Il me paraît bien difficile, pour ne pas dire impossi-

» ble, de faire un ensemble de signes certains auxquels on » peut distinguer le *carditis* d'avec l'inflammation du péri- » carde : les signes et les symptômes semblent être les » mêmes. » C'est ainsi que s'exprime Corvisart sur le diagnostic de la cardite (1).

Il ne faut pas chercher dans l'ouvrage de M. Laënnec des lumières sur le diagnostic de la cardite générale, soit aiguë, soit chronique, puisque ce célèbre observateur déclare qu'*il n'existe peut-être pas un seul exemple incontestable et bien décrit de cette maladie.*

Je n'ai jamais rencontré de cardite qui ne fût compliquée de péricardite ou d'endocardite, et j'avoue que les signes de ces deux dernières phlegmasies ont seuls frappé mon attention. Jusqu'ici, je ne connais aucun signe qui puisse caractériser spécialement la cardite. Ce qui me paraît certain, c'est que la complication d'une cardite très aiguë avec la péricardite ou l'endocardite est une circonstance des plus aggravantes.

Le ramollissement *inflammatoire* (2) du cœur, tel qu'on l'observe assez ordinairement chez les individus atteints des anciennes fièvres essentielles des auteurs, « serait-il la cause, » se demande M. Laënnec, de la fréquence extraordinaire » du pouls qui survient souvent dans la convalescence de » ces fièvres? » Cela paraît assez probable. Toutefois, un

---

(1) Aux pages 246 et 249 de l'*Essai sur les maladies du cœur*, on lit aussi qu'il est impossible de diagnostiquer le carditis ; et de là sans doute le nom d'*occulte*, que Corvisart lui donne ; après l'avoir divisé en aigu et chronique.

A la page 419 enfin, Corvisart dit qu'*il est impossible de bien constater la cardite, même aiguë, autrement que par l'ouverture, c'est-à-dire quand le malade a succombé.*

(2) Je sais fort bien que dans l'état typhoïde prolongé, les divers tissus tendent à perdre de leur consistance, et que la décomposition putride, prompte à s'emparer des cadavres des individus morts dans cet état, est aussi une cause de ramollissement ; mais il n'en est pas moins vrai que le ramollissement du cœur, chez les sujets affectés d'une inflammation typhoïde, avec violente réaction fébrile, est quelquefois le résultat d'un travail inflammatoire.

simple travail inflammatoire de la membrane interne du cœur suffit pour produire le phénomène ci-dessus signalé, et nous croyons avoir démontré qu'un travail de cette nature n'est pas aussi rare qu'on l'avait cru jusqu'ici.

§ II. Diagnostic des lésions consécutives à une cardite partielle.

1° *Abcès, ulcérations et perforations du cœur.*

Aucun signe positif et caractéristique n'annonce l'existence des ulcérations simples et des abcès du cœur. Tous les pathologistes sont malheureusement d'accord à ce sujet.

Quant aux perforations par lesquelles peuvent se terminer les ulcérations du cœur, si des adhérences ne s'opposent pas à l'effusion du sang dans le péricarde, et que ces perforations siègent sur les parois de l'organe, une mort aussi rapide que la foudre est le plus souvent le seul signe par lequel elles nous révèlent leur existence.

Que si la perforation affecte la cloison interventriculaire ou interauriculaire, la mort n'en est point le résultat, et il est même des cas où cet accident ne donne lieu à aucun symptôme grave. Au reste, nous reviendrons sur ce point en traitant de ce *vice de conformation du cœur*, connu sous le nom de persistance du trou de Botal.

2° *Anévrisme faux-consécutif du cœur.*

Le diagnostic des tumeurs anévrismales du cœur est jusqu'à présent enveloppé d'une profonde obscurité. Dans aucun des quinze à dix-huit cas aujourd'hui connus, la maladie n'a été, je ne dis pas reconnue, mais même soupçonnée. Comme les parois du cœur elles-mêmes, les parois de la tumeur anévrismale pourraient, par le seul progrès du mal, ou sous l'influence de quelque cause mécanique, se rompre, et de là une hémorrhagie soudainement mortelle. Dans l'observation de M. le docteur Pétigny, cet accident était en quel-

que sorte sur le point de s'accomplir, tant étaient minces les parois dans une des régions de la tumeur anévrismale.

Sans doute, l'emploi éclairé du toucher, de la percussion et de l'auscultation nous procurera par la suite quelques lumières sur le diagnostic des tumeurs anévrismales du cœur. Il est clair, en effet, qu'elles doivent donner lieu à une matité dont l'étendue sera proportionnelle à leur volume, qu'elles peuvent à la longue soulever la partie des parois pectorales à laquelle elles sont sous-jacentes et qu'un bruit anormal se produit probablement, quand une certaine quantité de sang pénètre dans la poche anévrismale, ou lorsque ce liquide en est expulsé. Toutefois, il est à présumer que le diagnostic restera toujours assez difficile, dans beaucoup de cas, attendu qu'une foule de lésions autres que les tumeurs anévrismales du cœur, peuvent être accompagnées des mêmes signes physiques que ces dernières. Les cas où le diagnostic pourrait être établi sont ceux où la tumeur aurait un énorme volume et ferait saillie sous la région précordiale.

Les réflexions que nous venons de présenter s'accordent au reste avec l'opinion de M. Breschet. « Le diagnostic des » tumeurs anévrismales du cœur, dit-il, est fort difficile » à établir..... il nous semble que la poitrine doit donner » un son presque mat vers sa partie inférieure gauche; que » les pulsations du cœur doivent se faire entendre diffé- » remment et vers la base et vers le sommet de cet organe; » que dans ce dernier lieu, elles doivent être obscures et » devenir un frémissement, peut-être avec bruissement ou » *susurrus*. »

ARTICLE TROISIÈME.

CAUSES ET TRAITEMENT DE LA CARDITE.

Les *causes* de la cardite générale, aiguë ou chronique, sont absolument les mêmes que celles de l'endocardite et

de la péricardite. Nous ne reviendrons pas sur ce que nous avons dit de la coïncidence des inflammations du cœur avec le rhumatisme articulaire aigu ; nous ferons seulement remarquer que parmi les observations de cardite que nous avons rapportées, il en est qui confirment la *loi* de cette coïncidence telle que nous l'avons précédemment établie.

Je n'ai rien à dire non plus des causes de la cardite partielle, qui, comme la cardite générale, est ordinairement consécutive à la péricardite, et surtout à l'endocardite.

Le traitement de la cardite se confond évidemment avec celui de l'endocardite et de la péricardite.

CHAPITRE IV.

DE L'INFLAMMATION DU TISSU ADIPEUX OU CELLULO-GRAISSEUX DU COEUR.

Il est assez probable que le tissu cellulo-graisseux du cœur, malgré le peu de développement de son appareil vasculaire, n'est pas entièrement à l'abri des atteintes d'une inflammation, soit aiguë, soit chronique ; mais j'avoue ne posséder aucune observation sur ce sujet, et tous ceux qui ont écrit avant moi sur les maladies du cœur ne sont pas plus avancés. Il me semble assez extraordinaire qu'on n'ait encore jamais constaté positivement l'existence de cette phlegmasie dans les cas de violente péricardite.

Il serait curieux de savoir quelles modifications peut apporter dans les caractères anatomiques des productions consécutives à la péricardite simple ou compliquée de cardite, la présence des matières morbides sécrétées par le tissu cellulo-adipeux du cœur, frappé d'inflammation chronique. Les recherches que j'ai faites sur les

différentes causes qui entraînent tant de modifications dans les divers produits morbides accidentels, et particulièrement dans ceux qui ont été désignés sous le nom vague de *cancer*, me conduisent à présumer que les altérations du tissu adipeux et des produits anormaux qu'il sécrète jouent un certain rôle dans les modifications dont il s'agit. Ainsi, par exemple, il m'a semblé que cette espèce de cancer, à laquelle on donne le nom d'*encéphaloïde*, se développait plus particulièrement dans les organes abondamment fournis d'un tissu graisseux ou médullaire, et la matière *suiffeuse* liquide qu'on exprime par la pression de certaines masses encéphaloïdes, *m'a paru* pouvoir être considérée comme provenant, du moins en partie, du *secretum* accidentel auquel donne lieu un état morbide, encore peu connu, du tissu cellulo-adipeux. Cet état morbide pourrait bien, si je ne me trompe, ne pas différer essentiellement de celui qu'on connaît dans les autres tissus sous le nom d'*inflammation chronique*.

Mais c'est trop s'arrêter sur de simples conjectures.

CHAPITRE ADDITIONNEL

AU LIVRE PREMIER.

LES PRODUCTIONS CARTILAGINEUSES ET OSSEUSES DU CŒUR PEUVENT-ELLES SE DÉVELOPPER SANS INFLAMMATION PRÉALABLE DE CET ORGANE ?

LE CANCER, LES TUBERCULES, LES KYSTES SÉREUX DU CŒUR, CONSTITUENT-ILS DES PRODUCTIONS ACCIDENTELLES ESSENTIELLEMENT DIFFÉRENTES DE TOUTES CELLES DÉCRITES DANS LES PRÉCÉDENS CHAPITRES ?

La solution des deux problèmes qui sont l'objet de ce chapitre est d'une trop haute importance pour ne pas exciter

toute la sollicitude des vrais observateurs. J'ai, pour ma part, j'oserai le dire, un trop grand amour de la vérité pour n'avoir pas consacré à l'examen de ces problèmes tous les moyens qui sont en mon pouvoir, et je vais exposer ici, avec la plus entière franchise et l'indépendance la plus complète, le résultat de mes observations et de mes réflexions.

PREMIER PROBLÈME.

LES PRODUCTIONS CARTILAGINEUSES, OSSEUSES OU CALCAIRES DU CŒUR PEUVENT-ELLES SE DÉVELOPPER SANS INFLAMMATION PRÉALABLE ?

Tous les médecins qui ont fait de l'anatomie pathologique une étude assidue et approfondie, savent que rien n'est plus commun que de rencontrer des productions osseuses ou calcaires dans les artères et dans les valvules gauches des personnes avancées en âge. Frappés de la fréquence de ce genre d'altérations, quelques auteurs en ont conclu que les ossifications dont il s'agit étaient uniquement dues aux progrès de l'âge, à la vieillesse. En supposant que les ossifications des vieillards ne fussent, en effet, qu'une de ces nombreuses modifications organiques, de ces irréparables dégradations, de ces *rides profondes* que le progrès des ans entraîne fatalement à sa suite, il n'en resterait pas moins démontré que telle n'est pas l'origine de toutes les ossifications du cœur et des artères, à moins de soutenir que la vieillesse commence quelquefois à seize ou vingt ans ou même à l'âge de quelques mois, puisque nous avons rapporté dans le cours de cet ouvrage un très grand nombre d'exemples d'ossifications chez des individus appartenant aux âges ci-dessus indiqués (1). Ces exemples prouvent incontestablement

---

(1) Ce serait un très beau sujet à étudier que les altérations dont la vieillesse

que des ossifications du cœur et des artères se développent très fréquemment chez des jeunes sujets, et que dans ces cas, elles ont été précédées d'un travail inflammatoire, lequel a pour ainsi dire fait les frais de leur matière première. Il s'agirait donc de déterminer si réellement les ossifications des vieillards sont le pur effet des progrès de l'âge, ou si, au contraire, elles ne reconnaissent pas pour point de départ la même opération morbide que celles des jeunes sujets.

Les auteurs ont trouvé plus commode de trancher le nœud que de le dénouer, c'est-à-dire qu'ils ont affirmé le fait sans le prouver. La scrupuleuse attention avec laquelle j'ai longuement étudié ce point litigieux d'*organogénie* morbide, ne me permet pas de me prononcer avec autant d'assurance. Les vrais observateurs reconnaîtront d'abord avec moi que la vieillesse ne préserve pas de la maladie à laquelle les ossifications doivent leur origine chez les jeunes sujets, bien qu'elle lui imprime de notables modifications. La première difficulté qu'il fallait résoudre, c'était donc de montrer, par des observations précises, que les vieillards porteurs d'ossifications n'avaient point éprouvé de phlegmasie chronique, sourde, *latente* dans les parties où résidaient les productions accidentelles. (Et qu'on n'oublie pas que ces productions, dans le cœur et dans les artères, comme sur la plèvre et le péricarde, peuvent se rencontrer de longues années après l'inflammation qui en aurait été la cause productrice.) Or, je déclare que je n'ai trouvé dans aucun auteur la solution de cette première et très grave difficulté.

Admettons toutefois que parmi les ossifications des vieillards, il en soit qui n'ont point été précédées d'un travail inflammatoire quelconque. Qu'on nous apprenne au moins

---

amène naturellement avec elle le développement. L'usure des organes, triste condition de leur exercice poussé jusqu'à l'extrême vieillesse, mériterait en particulier de nouvelles recherches.

à distinguer celles-là de celles qui auraient pu procéder du mode inflammatoire ; qu'on nous dise en quoi le travail qui produit de toutes pièces les ossifications chez les vieillards, diffère de celui qui les engendre chez les jeunes sujets, et qu'on nous explique pourquoi on ne trouve pas toujours ces mêmes ossifications chez tous les vieillards (1).

Quant à moi, je pense, en définitive, que parmi les ossifications du cœur et des artères chez les vieillards, quelques unes ont certainement été précédées d'un travail inflammatoire comme chez les jeunes sujets. Mais je déclare n'avoir pas encore toutes les preuves nécessaires, pour être convaincu qu'il en est d'autres dans la production desquelles ce travail n'a joué absolument aucune espèce de rôle (2). Attendons.

---

(1) J'ai fait avec le soin le plus minutieux l'examen cadavérique d'un homme octogénaire, qui mourut à l'hôpital Cochin, en 1822. Il n'existait point d'ossifications dans le cœur ni dans les artères. J'avoue que de pareils faits sont très rares, et c'est précisément pour cela que je pris note de celui-ci.

(2) Ce qui me paraît probable, c'est que le perpétuel frottement auquel les valvules et les parois artérielles sont soumises, est réellement une condition physiologique ou fonctionnelle qu'il ne faut pas négliger, quand il s'agit de déterminer toutes les circonstances propres à favoriser le développement de certaines indurations, soit cartilagineuses, soit osseuses de ces parties.

Aucun médecin n'ignore que la pression et les frottemens habituels qui s'exercent sur d'autres parties entraînent à la longue diverses espèces d'induration. Qui ne connaît, entre autres, ces excroissances cornées que produisent la pression et le frottement exercés sur les orteils par des chaussures trop étroites? Qui ne connaît les *callosités* des mains de ceux qui se livrent aux professions manuelles les plus fatigantes? Qui ne sait enfin que les tendons et les tissus fibreux soumis à de longs et violens frottemens s'ossifient assez fréquemment? Certes, ce n'est pas moi qui nierai l'intervention de pareilles causes; mais dire vaguement que la vieillesse produit des ossifications, et rejeter ensuite l'origine inflammatoire de celles qui ont lieu chez les jeunes sujets et chez les adultes, voilà, en vérité, une logique qui n'est pas à mon usage.

DEUXIÈME PROBLÈME.

LES TUBERCULES ET LE CANCER DU COEUR CONSTITUENT-ILS DES PRODUCTIONS ESSENTIELLEMENT DIFFÉRENTES DE CELLES QUE L'INFLAMMATION CHRONIQUE DE CET ORGANE PEUT ENTRAÎNER A SA SUITE?

La solution de ce nouveau problème suppose d'abord une connaissance claire et précise, une exacte description des tubercules et du cancer du cœur. Car, comment pouvoir décider si une production quelconque est une simple modification d'une autre, ou si elle en est essentiellement différente, quand on ne connaît pas bien les caractères de l'une et de l'autre de ces productions? Commençons donc par l'exposition de l'état actuel de la science, sur la partie purement descriptive ou monographique du sujet de notre second problème.

ARTICLE PREMIER.

CANCER DU CŒUR.

§ I.

Le cancer du cœur paraît avoir été décrit pour la première fois par M. Carcassonne, dans les *Mémoires de la Société royale de médecine*, pour les années 1777-1778) (1).

---

(1) Les mémoires de cette société pour l'année 1776 contiennent un cas de cette affection qui doit trouver sa place ici.

1er *fait*. — Une fille de 22 ans, que sa mauvaise conduite avait fait renfermer à l'*Hôpital du refuge*, à Perpignan, se plaignit, à son entrée, d'une pesanteur dans l'intérieur de la poitrine, qui répondait vis-à-vis de la mamelle gauche. Elle était en même temps atteinte d'un écoulement, de chancres à la vulve, de

MM. Récamier, Rullier, Cruveilhier, Ferrus, en ont rencontré quelques cas. Malheureusement, ces cas sont indiqués plutôt que décrits. L'observation de M. Rullier, que nous allons rapporter, a été insérée dans *les Bulletins de la Faculté de médecine, pour l'année* 1813.

2e *fait.* — Un homme, âgé de 35 ans, rachitique, et sujet à de fréquens catarrhes pulmonaires, fut pris peu après une péripneumonie jugée incomplètement, d'une douleur au côté gauche de la poitrine, avec oppression vive : à la même époque le ventre était douloureux, surtout à droite où l'on sentait une tumeur peu résistante. Le malade se couchait toujours sur le côté gauche, qui ne résonnait pas lorsqu'on le percutait. Il survint insensiblement un œdème des membres inférieurs, et ce malheureux expira après une longue agonie.

Autopsie cadavérique.

Le cœur était un peu volumineux, ses cavités un peu agrandies, ses membranes et ses vaisseaux non loin de l'état naturel. Le tissu de cet organe offrait à peine quelques

---

rhagades et de condylômes près de l'anus. — Les symptômes syphilitiques cédèrent à un traitement anti-vénérien; mais les accidens du côté de la poitrine persistèrent, et il s'y joignit une douleur pongitive qui occupait toute la région précordiale. Le pouls était petit, fréquent, irrégulier : dans les vives douleurs, il se suspendait pendant quelques secondes. Il y avait de fréquentes syncopes. Il arriva un moment où la malade ne put se coucher : elle restait assise, un peu penchée en arrière, sur le côté gauche ou sur le devant de la poitrine. La mort survint au bout de deux ans.

Ouverture du cadavre. — Une espèce de carcinôme avait envahi une partie du cœur. On ne trouvait plus que quelques lambeaux du péricarde. Extérieurement, *un large ulcère occupait la face postérieure du cœur, dans toute l'étendue des deux ventricules.* Au fond de cet ulcère, on ne trouvait plus que quelques fibres musculaires, qui formaient une toile très mince, et qui furent rompues par une légère pression du doigt. Tout autour de l'ulcère, LA SUBSTANCE DU CŒUR ÉTAIT NOTABLEMENT INDURÉE ET COMME SQUIRRHEUSE.

Il est probable que l'auteur de cette observation n'était pas très versé dans les recherches d'anatomie pathologique, et que la description qu'il nous a donnée de l'état du cœur et de l'*ulcération* de toute la face postérieure des parois du cœur, ne doit pas être prise trop à la lettre.

traces de son organisation primitive ; la totalité de la substance musculaire ne faisait qu'un douzième de la masse ; le reste était composé d'une substance nouvelle, squirrheuse et en partie carcinomateuse, formant des bosselures irrégulières, dont le plus grand nombre s'étendait de la face externe à l'interne.

On trouva aussi une transformation squirrheuse du pancréas, de l'intestin grêle et du mésentère.

Les poumons étaient sains.

3e et 4e *faits.* — Deux observations de cancer du cœur ont été publiées par M. Andral (*Anat. pathol.*, t. IIe, p. 327). « Dans la première de ces observations, le malade, âgé de » 56 ans, n'avait offert d'autres symptômes que ceux d'une » hypertrophie des parois du ventricule gauche du cœur. » L'ouverture du cadavre montra effectivement un état » d'hypertrophie considérable de ce ventricule, avec rétré- » cissement de son orifice par des ossifications. Mais de plus » existait une autre altération qu'aucun signe particulier » n'avait révélée pendant la vie. Sur les parois du cœur » droit existaient de nombreuses bosselures. En incisant » ces bosselures, je les trouvai formées d'un tissu très dur, » gris-bleuâtre et comme demi-transparent en quelques » points ; ailleurs, d'un blanc plus opaque et sillonné par » des lignes rougeâtres. Ce tissu occupait presque en tota- » lité la paroi externe du ventricule droit : sa couleur » blanche était apparente à travers la membrane interne. » En un petit nombre de points seulement, se voyaient en- » core quelques faisceaux de fibres musculaires décolorées » et comme atrophiées. Ces fibres étaient plus prononcées » du côté de la face interne du ventricule... Les parois de » l'oreillette droite présentaient dans toute leur étendue, » excepté dans l'appendice auriculaire, la même dégéné- » ration.

» Dans le second cas, la lésion, également bornée au côté » droit du cœur, était moins étendue. Le malade, âgé de

» 37 ans quand il mourut, avait joui d'une bonne santé
» jusqu'à l'âge de 35 ans. Alors, il devint légèrement asth-
» matique. Pendant les cinq ou six mois suivans, il ne sen-
» tit qu'un peu de gêne dans la respiration. Au bout de ce
» temps, il fut pris un jour, après son déjeûner, d'une
» atroce douleur qui, se faisant d'abord sentir à la région
» précordiale, s'étendit bientôt à tout le côté gauche du
» thorax. En même temps, force palpitations du cœur;
» augmentation de la dyspnée habituelle; vomissement des
» alimens; perte momentanée de connaissance. Pendant
» l'année qui suivit cet accident, la gêne de la respiration
» augmenta peu à peu, et sept ou huit fois le malade fut
» pris de la même douleur, qu'il comparait à la douleur
» par élancement que produit une dent cariée. Lorsqu'il
» entra à la Charité, il était dans un état de dépérissement
» évident; sa face avait une teinte jaune-paille fort remar-
» quable; chaque soir, il y avait un léger mouvement fé-
» brile sans sueur. Pendant le mois qui suivit son entrée,
» le malade ressentit plusieurs fois à la région du cœur des
» douleurs passagères, mais très vives. De temps en temps
» il avait d'assez fortes palpitations; mais dans leurs inter-
» valles, l'*auscultation ne découvrait dans le cœur, non plus*
» *que dans les poumons, aucune altération.* Au bout de six se-
» maines de séjour à la Charité, les membres inférieurs,
» puis les supérieurs, et enfin la face, s'infiltrèrent, et le
» malade succomba tout-à-coup sans agonie.

» A l'ouverture du cadavre, on trouva la paroi externe
» du ventricule droit occupée par une tumeur bosselée,
» qui, par sa forme et sa saillie considérable, semblait
» comme un cœur surnuméraire... S'étendant de la pointe
» du ventricule à la base, et dépassant même ce dernier
» point, pour envahir, dans l'espace de quelques lignes,
» le tissu de l'oreillette, cette tumeur avait remplacé pres-
» que en totalité les fibres musculaires, dont on ne voyait
» plus qu'une couche mince à la surface interne du ventri-

» cule. En quelques points, elle faisait une saillie notable » à l'intérieur de la cavité ventriculaire; elle était formée » par la matière dite encéphaloïde, dure en quelques » points, molle et comme diffluente en d'autres points. »

5e *Fait.* — Chez un homme mort dans un état d'imbécillité, cas publié dans la *Revue médicale* (mai 1824), M. Bayle trouva le cœur altéré ainsi qu'il suit : Cet organe offrait au toucher plusieurs duretés considérables. Les parois de l'oreillette droite, épaisses d'une ligne et demie, très consistantes, avaient une couleur grisâtre, une structure lardacée. Le pourtour de l'orifice auriculo-ventriculaire était transformé en une matière lardacée d'un pouce et demi d'épaisseur. L'oreillette gauche offrait la même altération. Les ventricules étaient sains, mais leur cloison était cancéreuse (1).

6e *et* 7e *Faits.* — M. Laënnec dit avoir rencontré deux cas de cancer encéphaloïde du cœur. Dans l'un, la matière cancéreuse formait de petites masses de la grosseur d'une aveline, ou moindres, dans la substance musculaire des ventricules. Dans l'autre, elle était disposée en forme de couches épaisses d'une à quatre lignes, le long des vaisseaux coronaires, entre le feuillet séreux du péricarde et le cœur lui-même.

8e *Fait.* — Dans une observation de M. Trélat, les parois de l'oreillette droite, épaisses d'une ligne et demie, étaient très consistantes, grisâtres, lardacées. Toute la masse charnue intermédiaire à cette oreillette et au ventricule correspondant, était entièrement transformée en matière squirrheuse d'un pouce et demi environ d'épaisseur. La même dégénérescence se remarquait sur l'oreillette gauche. Les

(1) L'auteur de cette observation dit qu'on n'observa aucun symptôme local, et que la nutrition elle-même demeura intacte, ce qui n'empêcha pas le malade de mourir.

ventricules étaient à peu près sains, mais leur cloison était cancéreuse.

9e *Fait.* — Dans le *cas remarquable de maladie cancéreuse*, publié en 1825, par M. Velpeau, le cœur contenait une douzaine de masses cancéreuses de grosseur variable, mais dont la plus grosse ne dépassait pas le volume d'un œuf de pigeon.

10e *Fait.* — On trouve dans l'ouvrage de M. Ollivier, sur la moëlle épinière, le fait suivant : Une femme, âgée de 56 ans, succombe à une attaque d'apoplexie; aucun symptôme particulier n'avait décelé l'existence d'une affection du cœur. « Les fibres musculaires des parois du ventricule » droit étaient changées en tissu blanc jaunâtre, cérébri- » forme, offrant tous les caractères de l'encéphaloïde; » cette dégénérescence n'occupait que la moitié inférieure » des parois musculeuses de ce ventricule. Le ventricule » gauche était sain. »

11e *Fait.* — Dans l'atlas de son *Traité des maladies des enfans nouveau-nés*, M. Billiard a fait représenter un cas de squirrhe du cœur. L'enfant chez lequel existait ce squirrhe n'était âgé que de 3 jours. Trois masses squirrheuses occupaient les parois du cœur.

12e, 13e et 14e *Faits.* — Aux cas précédens j'en ajouterai trois autres, dont les deux premiers me sont propres et dont le troisième appartient à M. Bertin.

Chez le sujet de notre 4e observation et dont nous avons aussi parlé à l'occasion de l'induration du cœur, *cet organe, surtout en arrière, offrait au toucher une consistance squirrheuse. Les deux feuillets* du péricarde adhéraient de toute part entre eux. Celui qui recouvre le cœur, généralement épais d'une ligne, avait une épaisseur plus considérable encore à la face postérieure de l'organe. Là, le tissu du cœur était moins distinctement fibreux et charnu que partout ailleurs, il était décoloré et *semblait avoir participé à*

la dégénérescence lardacée du péricarde. Les parties indurées criaient sous le scalpel qui les divisait.

J'ai vu, avec M. le docteur Dalmas, à la Charité, un malade chez lequel existait une tumeur cancéreuse du médiastin antérieur qui avait envahi les parties voisines. *Le péricarde, singulièrement épaissi, était lardacé comme la tumeur. La portion du poumon en contact avec le péricarde semblait avoir été atteinte elle-même par la dégénérescence cancéreuse. De plus, la veine-cave supérieure était oblitérée par une concrétion volumineuse, très solide, grisâtre, et presque entièrement semblable à la matière cancéreuse du médiastin. La concrétion adhérait solidement, et comme par continuité de tissu, à l'une des faces de la veine.*

Le cas qui appartient à M. Bertin n'est autre que notre observation 26e, et a beaucoup de rapport avec la précédente. Chez le sujet de cette observation, qui succomba à une péricardite chronique, le *péricarde faisait partie d'une tumeur lardacée, carcinomateuse, développée entre les lames du médiastin. — La portion du poumon en contact avec le péricarde semblait participer à la maladie du médiastin.*

§ II.

Voilà l'état et, si l'on ose le dire, l'inventaire de nos connaissances actuelles sur le cancer du cœur, étudié sous le point de vue purement descriptif. Certainement, ces connaissances sont trop incomplètes, pour qu'on puisse fonder sur elles une théorie satisfaisante du cancer du cœur. Ce qu'il nous importe de noter pour le moment, c'est que, en conscience, de pareils faits ne sauraient démontrer que, sous les rapports *étiologique*, *symptomatologique* et même *anatomico-pathologique*, le *cancer* du cœur est une lésion *essentiellement* différente de *l'induration* de cet organe, au lieu d'en constituer une *espèce*, un *mode* particulier. Que si le cancer du cœur n'est qu'un

mode particulier de l'induration simple ou combinée des divers tissus constituans du cœur, quelles que soient d'ailleurs les différences qui le distinguent des autres modes d'induration, nous devons lui reconnaître un certain nombre de ressemblances avec ces derniers.

Il s'agirait surtout de savoir maintenant si le cancer qui se développe *idiopathiquement* dans le cœur a été précédé ou non d'un travail inflammatoire chronique, ainsi que cela a lieu pour les autres modes d'induration que nous avons étudiés précédemment. Sous ce rapport, comme sous tous les autres, nous reconnaissons que les quatorze faits rapportés plus haut ne fournissent que des données très incomplètes. En attendant que de nouvelles observations nous procurent les lumières nécessaires pour résoudre directement la question actuelle, il ne nous reste d'autre ressource que d'appliquer par induction, à la nature du cancer du cœur, la *théorie* que nous avons adoptée en traitant d'autres cancers mieux étudiés. C'est pourquoi nous terminerons cette discussion par le passage suivant de l'article *cancer* que nous avons composé pour le *Dictionnaire de Médecine et de chirurgie pratiques.* Et comme ce passage suppose la connaissance des idées de M. le professeur Andral sur le même sujet, nous allons commencer par les exposer dans la note ci-dessous (1).

---

(1) « *Qu'est-ce que le cancer, et dans quelle classe de maladies faut-il le ranger?* » A mon avis, *le cancer n'est pas une altération à part. Toutes les lésions, soit de* » *nutrition, soit de sécrétion, arrivées à ce terme où on les voit se terminer par une* » *ulcération qui étend de plus en plus ses ravages, soit en superficie, soit en pro-* » *fondeur; voilà le cancer* (1).—Cette expression, toute métaphorique, qui appar- » tient à l'enfance de la science, comme celle d'inflammation, n'indique que la » terminaison commune d'altérations très différentes les unes des autres. Je ne » crois pas que l'on puisse maintenant répéter avec Bayle et Laënnec que le can- » cer est une altération *sui generis*, caractérisée par la présence des tissus squir-

(1) C'est là une espèce de cancer, mais non le cancer en général, car il est des productions dites cancéreuses sans ulcération.

Après avoir établi que, dans l'état actuel de la science, une obscurité profonde règne sur le mode de production du *cancer*, comme sur le mode de production d'une foule d'autres matières morbides, sans en excepter le pus lui-même, je poursuis ainsi : « Mais notre ignorance sur la » nature intime du travail anormal qui préside au dé- » veloppement des affections cancéreuses une fois avouée, » il reste à examiner si ce travail ne serait pas un mode » de celui qui a lieu dans la maladie que l'on désigne » sous le nom d'*inflammation chronique*... Quant à nous, » considérant que nous avons vu un très grand nombre » de fois les productions cancéreuses se développer dans » des parties où avait existé manifestement une phleg- » masie, et que d'ailleurs ces productions coïncident très » souvent avec d'autres altérations, que l'on est géné- » ralement convenu de regarder comme une suite de » phlegmasie, nous déclarons formellement et de bonne

---

» rheux et encéphaloïde, soit isolés, soit combinés. D'une part, en effet, il n'est » nullement rare de constater sur le cadavre l'existence de ces deux productions, » bien qu'on n'ait observé pendant la vie aucun des accidens qui, d'après les au- » teurs, accompagnent le cancer, de telle sorte qu'en pareil cas on a les carac- » tères anatomiques de la maladie, sans en avoir les symptômes. D'une autre part, » on rencontre ces symptômes dans plus d'un cas où, par l'anatomie, on ne peut » découvrir ni squirrhe ni encéphaloïde. En effet, le simple développement d'un » réseau vasculaire insolite à la surface ou dans la trame de la membrane tégu- » mentaire externe ou interne, une ancienne fluxion vers une portion de mem- » brane muqueuse, sans qu'il y ait changement réel dans sa texture; l'hypertro- » phie d'un point de cette membrane ou du derme; un bouton, une excroissance, » qui s'élèvent des surfaces muqueuse ou cutanée, et qui ne sont formés que par » une simple expansion du tissu propre des membranes, sans traces de formation » nouvelle; l'épaississement du tissu cellulaire, l'infiltration de ses mailles par » une matière albumineuse ou gélatineuse; l'INDURATION rouge ou blanche des » ganglions lymphatiques, induration dans laquelle il n'y a pas plus de tissu acci- » dentel qu'il n'y en a dans le poumon en hépatisation rouge ou grise; voilà autant » de lésions qui, aussi bien que la matière encephaloïde et le squirrhe, peuvent » toutes se terminer par la destruction de la partie où elles se sont développées, » et par la production d'une ulcération qui tend sans cesse à s'agrandir en tous » sens... » (*Précis d'anatomie pathologique*, t. I, p. 501.)

» foi qu'on ne saurait tracer une ligne de démarcation » distincte entre les produits qui peuvent se développer à la suite des *phlegmasies dites chroniques*, et ceux » qu'on appelle *cancéreux*. Si l'on objecte que c'est un vice » de logique que de rapporter à l'inflammation des produits d'aspect et de forme différens, nous répliquerons » que le mot *générique* inflammation indique seulement ce » qu'il y a de commun dans le mode de formation de ces » produits, et que, pour exprimer leurs différences, il » importe de joindre au mot inflammation un certain nombre d'adjectifs, méthode qui a d'ailleurs été généralement » suivie...

» Mais qu'on n'oublie pas qu'en faisant intervenir ainsi » l'inflammation chronique dans le développement des » productions cancéreuses, nous ne prétendons pas, encore » une fois, en expliquer la nature intime (on sait assez » que rien n'est plus obscur que la nature intime de l'inflammation, soit aiguë, soit chronique). La seule chose » que nous nous proposions d'établir, c'est que parmi les » produits qui peuvent se manifester dans une partie qui a » été frappée d'inflammation, on aurait tort de ne jamais » compter ces végétations anormales qui portent le nom » de *squirrhe* ou de *matière encéphaloïde* (1)...

» M. Andral ne considère pas la présence des matières » dites *squirrheuses* ou *encéphaloïdes* comme un caractère essentiel du *cancer*. Sans discuter cette opinion, subversive » de celle généralement adoptée par les anatomo-pathologistes qui ont précédé M. Andral, je ferai seulement re-

---

(1) Reste ensuite à déterminer quelles sont les conditions quelconques (la prédisposition comprise) en vertu desquelles les produits primitifs du travail inflammatoire affectent telle ou telle forme, telle ou telle apparence, se modifient, s'altèrent de diverses manières, etc. C'est là, sans contredit, un grand sujet de recherches, et la science sera profondément reconnaissante envers ceux qui dissiperont les ténèbres dont il est enveloppé.

» marquer qu'elle constitue pour ainsi dire le pendant de » l'opinion de M. Broussais sur la cause productrice d'une » foule de lésions dites organiques. En effet, M. Broussais » attribue à l'*irritation* l'origine des lésions dont il s'agit, et » M. Andral, de son côté, considère toutes ces mêmes lé- » sions, quelque différentes qu'elles soient, sous le point de » vue anatomique, comme pouvant avoir pour commune » terminaison *une ulcération qui, au lieu de marcher à la cica- » trisation, tend à s'agrandir dans tous les sens*, c'est-à-dire » le *cancer*, d'après la définition qu'en a donnée M. Andral.

» Comme il ne me paraît pas moins important de te- » nir compte des différences des maladies que de signaler » leurs analogies et leurs *communautés*, je crois que, tout » en adoptant ce qu'il y a de philosophique dans la manière » de voir de M. Andral, il faut cependant continuer à dé- » signer sous des noms différens les diverses altérations » dont l'ulcération indiquée peut être la terminaison, et il » me semble que donner le nom de cancer à cette ulcéra- » tion, au lieu de le conserver pour l'affection caractérisée » par la présence des tissus dits *squirrheux* ou *encéphaloïde*, » ce serait jeter une nouvelle confusion dans la science. » Mieux vaudrait, à mon avis, renoncer entièrement à » cette vicieuse expression de cancer, que de l'employer » pour désigner une foule de choses différentes. En effet, » détourner sans cesse les mots de leur acception ordinaire, » c'est s'exposer à donner naissance à d'interminables dis- » putes (1). »

---

(1) J'ajouterai à ce qui vient d'être dit que j'ai publié, il y a déjà plusieurs années (*Journal complémentaire des sciences médicales*), des cas de dégénérescence cancéreuse ou squirrheuse, consécutive à une inflammation de cause externe ou traumatique.

Plus récemment, j'ai lu à l'Académie royale de médecine l'observation d'une induration squirrheuse du pylore, consécutive à une gastrite provoquée par un empoisonnement avec l'acide nitrique. On ne pouvait raisonnablement, dans ce cas, supposer au cancer une autre origine. Cette observation a été publiée dans

Quoi qu'il en soit, revenant à notre question, nous concluons :

1° Que les faits actuellement connus sur les productions cancéreuses du cœur ne sont pas assez nombreux, ni surtout assez *bien observés* pour qu'on puisse en déduire directement une doctrine rigoureuse sur l'origine et la nature de cet état morbide ;

2° Que, par conséquent, en les ralliant aux productions et transformations dont l'inflammation des divers tissus du cœur peut être le point de départ, en les considérant enfin comme un mode *spécial* des terminaisons que cette maladie peut affecter, nous procédons par voie de *généralisation*, c'est-à-dire que nous appliquons au cancer du cœur la doctrine qui nous a paru dériver de l'étude d'autres affections cancéreuses mieux *connues*.

---

le *Journal hebdomadaire de médecine ;* et M. le professeur Andral l'a insérée dans la dernière édition de sa *Clinique médicale*, en y joignant les réflexions suivantes :

« Ce fait nous paraît *démontrer, de la manière la plus manifeste*, qu'un cancer » peut se développer dans l'estomac à la suite de l'ingestion dans cet organe d'une » certaine quantité d'acide nitrique. *Il est évident qu'en pareil cas un travail » phlegmasique a précédé la formation du cancer.* » (*Clin. médic.*, t. II, p. 99, 3e édit.)

On sait, d'ailleurs, que M. Andral est arrivé à découvrir que le squirrhe n'était souvent autre chose qu'une hypertrophie avec induration du tissu cellulaire. Or, il est reconnu que l'induration et l'hypertrophie du tissu cellulaire sont au nombre des *caractères anatomiques* les plus communs, des *suites* les plus ordinaires de l'inflammation chronique de ce tissu.

Les chirurgiens ont de fréquentes occasions de s'assurer de l'influence de l'inflammation chronique sur le développement de l'*induration squirrheuse ou cancéreuse* des organes externes. Il est vrai que quelques uns ont essayé de distinguer l'induration pure et simple de l'induration cancéreuse, en disant que l'une se reproduisait après l'ablation, tandis que cela n'avait pas lieu pour l'autre. Mais ils ne savent pas *à priori* distinguer l'une de l'autre ces deux espèces d'induration, et de là le cercle vicieux suivant : telle tumeur ou induration est cancéreuse, car elle a *repullulé* après extirpation ; et cette tumeur a repullulé parce qu'elle était cancéreuse.

ARTICLE DEUXIÈME.

TUBERCULES DU CŒUR.

§ I.

Nous possédons moins de faits encore sur les tubercules du cœur que sur son cancer. M. Laënnec dit avoir rencontré trois ou quatre fois seulement des tubercules dans la substance musculaire du cœur. Malheureusement M. Laënnec ne donne aucun détail sur les cas qu'il a observés. Ces trois ou quatre cas sont les seuls que M. le professeur Andral ait indiqués dans son *Précis d'anatomie pathologique*. Il ajoute que le cœur *est un des organes où la matière tuberculeuse se développe le plus rarement*. Pour ma part, je n'ai jamais eu occasion de rencontrer un véritable état de tuberculisation du cœur.

On trouve dans le *Journal des sciences chimiques et médicales de Dublin* (1833), une observation ayant pour titre : MASSE TUBERCULEUSE DÉVELOPPÉE DANS LES PAROIS DE L'OREILLETTE GAUCHE DU CŒUR, ET DÉTERMINANT L'OCCLUSION PRESQUE COMPLÈTE DES TRONCS DES VEINES PULMONAIRES. Le sujet de cette observation était un homme de 62 ans, chez lequel on avait reconnu les signes de la phthisie pulmonaire. A l'ouverture du cadavre, on trouva, entre autres altérations, les *parois de l'oreillette gauche converties en une masse solide de matière tuberculeuse de près d'un pouce d'épaisseur. Cette production morbide était développée entre les membranes externe et interne de l'oreillette.*

Il est fâcheux que l'auteur n'ait pas précisé les caractères anatomiques de la masse qu'il a rencontrée dans l'oreillette gauche. La manière dont cette observation a été recueillie n'est pas propre à nous convaincre positivement de la nature tuberculeuse de cette tumeur.

Dans une thèse récemment soutenue à la Faculté de Paris

(1834) par M. *Sauzier*, on trouve le cas suivant : « Le 19 dé-
» cembre 1833, entra à l'hôpital Saint-Eloi de Montpellier, le
» nommé Pierre-Jacques, charretier, âgé de 34 ans, d'une
» constitution faible et lymphatique. Vers le mois de novem-
» bre 1833, en traversant un ruisseau avec un fagot sur la
» tête, il avait fait une chute, pendant laquelle le menton
» avait frappé la partie supérieure et antérieure du ster-
» num ; là se développa peu à peu un vaste abcès dont la
» marche fut très lente. Le malade eut également un abcès
» au-dessous du sein, abcès qui, après son ouverture, pa-
» raissait communiquer avec la cavité thoracique, car la
» toux faisait sortir une matière écumeuse par la plaie. Le 20
» décembre, une ouverture fut pratiquée à l'abcès qui était
» au-devant du sternum ; il s'en écoula une sérosité jaunâ-
» tre, mêlée à une matière semblable à du lait caillé. Alors,
» une toux sèche s'empara du malade, ainsi que le dévoie-
» ment et les sueurs colliquatives, et le 26 janvier, il ex-
» pira dans le dernier degré du marasme.

» *L'autopsie cadavérique* montra des tubercules en grand
» nombre dans les poumons, le pancréas, dans les plèvres
» diaphragmatique et pulmonaire. Les poumons offraient
» de toutes parts des adhérences. Les ganglions bronchi-
« ques étaient engorgés. On trouva aussi des tubercules
» dans un tissu nouveau qui unissait les deux feuillets de
» la plèvre.

» *Le sternum était carié ; plusieurs cartilages des côtes avaient*
» *été brisés. Deux tubercules à l'état de crudité existaient dans*
» *la substance des oreillettes du cœur, et là où se trouvaient*
» *les tubercules il y avait adhérence du péricarde* (1). »

---

(1) L'auteur de cette observation pense que le même travail morbide qui avait été suivi de l'adhérence du péricarde, avait déterminé la formation des tubercules du cœur. Cette opinion nous paraît juste et conforme à ce qu'on observe dans le développement des tubercules d'autres organes.

§ II.

Ce n'est pas assurément d'après le petit nombre de faits incomplets que nous venons de faire connaître, qu'on peut résoudre la question de savoir si la tuberculisation du cœur diffère essentiellement de toutes les altérations que l'inflammation chronique de cet organe peut entraîner à sa suite, ou si, au contraire, elle ne constitue qu'un mode particulier de suppuration. A défaut d'une solution directe, et en attendant les faits qui pourront la donner, nous croyons devoir appliquer aux tubercules du cœur la *théorie* des tubercules développés dans les autres organes en général et dans les poumons ou le tissu cellulaire en particulier. Or, d'après des argumens qu'il ne nous est pas possible d'exposer ici, nous considérons les tubercules de ces parties comme constituant une des modifications que peut présenter, dans le cours de son évolution, le produit ou le *secretum* inflammatoire (1).

---

(1) Quelques auteurs ont donné le nom de tubercules aux *granulations* que l'on rencontre si souvent à la surface des membranes séreuses chroniquement enflammées, et dont nous avons rapporté des exemples dans les chapitres consacrés à la péricardite et à l'endocardite. D'autres auteurs ont dit qu'entre les granulations dont il s'agit et les granulations pulmonaires des phthisiques, il n'y avait de commun que le nom. Si l'on veut donner le nom de tubercules aux granulations qui peuvent se produire à la surface du péricarde ou de l'endocarde, certes, c'est une étrange doctrine de nier toute espèce de connexion entre les tubercules et l'inflammation chronique, et d'aller presque jusqu'à soutenir que cette maladie préserve des tubercules.

Je ne sache pas que l'on ait encore placé parmi les tubercules proprement dits les granulations développées à l'extérieur ou à l'intérieur du cœur, pour en conclure ensuite que ces granulations n'étaient point une conséquence de l'inflammation. Je sais seulement qu'un élève très distingué de l'école que nous combattons vient de soutenir que les granulations de l'arachnoïde n'étaient point l'effet d'un arachnitis chronique, mais bien un produit *tuberculeux*. En procédant ainsi, les adversaires de l'opinion que nous enseignons finiront par la rendre évidente aux esprits les moins clairvoyans.

ARTICLE TROISIÈME.

KYSTES SÉREUX (1).

§ I.

Ni Corvisart, ni M. Laënnec, ne rapportent aucune observation de kystes séreux du cœur qui leur soit propre. Ces kystes, selon M. Laënnec, se développent très rarement dans le cœur. Il ajoute que cependant Baillou, Houlier, Cordœus, Rolfinckius, Thébésius, Fanton, Valsalva et Morgagni, en ont donné des exemples.

---

(1) Je n'ai jamais rencontré d'hydatides ni autres entozoaires dans le cœur. Mais je n'ignore pas que d'autres auteurs en ont parlé. Corvisart et M. Laënnec ne paraissent pas avoir observé de cas de ce genre; mais M. Laënnec rapporte aux vers vésiculaires du cœur le cas suivant, recueilli par Morgagni. « Chez un » vieillard, mort d'une maladie aiguë, un kyste, de la grosseur d'une petite ce- » rise, implanté à moitié dans les parois du ventricule gauche, faisait saillie à sa » surface. Ce kyste, incisé, laissa échapper une petite membrane contenant de la » mucosité blanche, et dans laquelle on distinguait une *particule* dure comme un » tendon. » Il est impossible, selon M. Laënnec, de méconnaître dans cette description les caractères du genre *cysticerque*. La petite *membrane* pleine de mucosité était la vessie caudale, et le *point dur*, le corps replié sur lui-même. D'après le volume du ver, on peut présumer, ajoute M. Laënnec, que c'était le *cysticercus finnus* (Rudolphi); d'autant plus que c'est presque le seul que l'on ait trouvé jusqu'ici chez l'homme.

« Le développement du *cysticerque* dans le cœur de l'homme ne m'est démontré, » dit M. le professeur Andral, que par un seul fait qui m'est propre. Une fois, » à la Charité, j'ai trouvé, dans le cœur, trois petites vésicules, ayant chacune la » grosseur d'une noisette, transparentes dans toute leur étendue, et présentant à » leur intérieur un point blanc, plus dur que le reste de la vésicule, que par la » pression on faisait sortir de l'intérieur de la vésicule comme une tête. » (*Précis d'anat. pathol.*, t. II, p. 331-332.)

M. Andral dit aussi avoir trouvé le *cysticerque* dans le cœur de plusieurs porcs ladres.

Quelques anciens observateurs prétendent avoir trouvé de véritables vers, des poux et mêmes des serpens ou des vipères dans le cœur.

Ces observations, qui prouvent que l'anatomie pathologique elle-même a eu son époque *fabuleuse*, ne valent pas la peine d'être réfutées.

On trouve dans le *sepulchretum* de Th. Bonet, un cas qui paraît se rapporter aux kystes séreux du cœur : «*Epiploum, mesaræum, hepar, lien, pulmones,* COR QUOQUE IPSUM, *et peritonæum erant obsita vesiculis aqua purissima plenis et limpidissima.*

M. Dupuytren a trouvé des kystes séreux développés dans l'épaisseur de l'oreillette droite, dans la cavité de laquelle ils faisaient saillie, et qu'ils distendaient de manière à lui donner un volume égal à celui du reste du cœur.

Dans un cas recueilli par M. Andral, il existait au milieu des parois du ventricule gauche un kyste du volume d'une noix ordinaire; le liquide transparent qui le remplissait, jaillit à plus de six pouces de hauteur, au moment où le kyste fut incisé.

Dans un autre cas, M. Andral a vu un kyste séreux développé à la surface libre de la membrane interne du cœur. « D'un des points des parois de la cavité du ventricule droit » assez près de l'orifice auriculo-ventriculaire, se détachait » un petit kyste séreux, du volume d'une noisette, et qui » tenait à la membrane interne du ventricule par un pédi- » cule mince, dont la texture ressemblait à celle de la mem- » brane elle-même. »

Je crois qu'on peut rapprocher de ce dernier fait le cas suivant de *maladie du péricarde chez un chien*, publié par M. Duvernoy, dans les *Bulletins de la Faculté de médecine de Paris.*

« Un chien mâtin de la Ménagerie du Jardin des Plantes » est mort âgé d'un an, avec les symptômes d'une hydro- » pisie ascite et d'un hydrothorax.....

» Le péricarde, extraordinairement distendu, renfermait » une grande quantité de sérosité. La portion de ce sac qui » enveloppe immédiatement le cœur, était couverte d'une » foule innombrable de vésicules ovales, pressées les unes » vers les autres, de manière à masquer toute la surface du » cœur. La plupart tiennent à un pédicule aussi fin qu'un

» cheveu, et long de quatre à cinq millimètres. Les vési-
» cules s'affaissent par une légère compression. Elles for-
» ment avec leurs pédicules une sorte d'enveloppe au
» cœur, qui peut avoir environ cinq millimètres d'épaisseur,
» et qui en augmente beaucoup le volume apparent. On
» voit aussi quelques vésicules semblables sur la face in-
» terne de la partie *libre* du péricarde, laquelle, examinée
» de près, en offre un grand nombre de plus petites, qui
» se seraient probablement développées, si l'animal avait
» vécu plus long-temps (1). »

§ II.

Quelle est l'origine des kystes séreux qui peuvent ainsi se développer, soit à la surface interne, soit à la surface externe, soit dans l'épaisseur même du cœur? Nous ne possédons point encore assez de faits *bien observés* pour répondre à cette question. Le kyste développé autour d'une collection purulente du cœur peut-il ultérieurement se transformer en un kyste séreux? un épanchement sanguin circonscrit dans le tissu du cœur ne peut-il pas aussi être remplacé par un kyste séreux, comme il arrive dans l'hémorrhagie cérébrale. Les kystes se développent-ils, pour ainsi dire, de toutes pièces dans certaines concrétions sanguines qui se forment à l'intérieur des cavités du cœur, ou bien au sein du liquide que contient le péricarde, à la suite d'une péricardite ou d'un simple hydro-péricarde? encore une fois, avant de décider toutes ces questions, il est très sage d'attendre de nouvelles observations.

---

(1) M. Duvernoy ne pense pas qu'on ait jamais fait d'observation semblable chez l'homme, du moins dans la même membrane séreuse. M. Meckel, présent à a dissection de ce chien, dit que son père avait vu quelque chose de semblable dans l'articulation du genou d'un goutteux.

LIVRE DEUXIÈME.

DE L'AUGMENTATION ET DE LA DIMINUTION DE SÉCRÉTION DES TISSUS SÉREUX ET CELLULAIRE DU CŒUR.

CONSIDÉRATIONS PRÉLIMINAIRES.

Dans le Livre précédent nous avons exposé les lésions que l'état morbide, désigné sous le nom d'inflammation, déterminait et dans la *quantité* et dans la *qualité* des liquides sécrétés par divers tissus du cœur. Il s'agit maintenant d'étudier la simple augmentation ou diminution d'activité de la sécrétion normale dont ces tissus sont les agens.

Avouons d'abord que la diminution de la sécrétion dont il s'agit n'a point jusqu'ici occupé l'attention des observateurs, et que, pour notre part, nous en parlons plutôt comme d'un état morbide *possible* que comme d'un état morbide sur lequel nous ayons recueilli des observations précises. Nous n'avons même absolument rien à dire sur ce sujet, sinon que dans les inflammations commençantes des membranes séreuses, il est assez généralement admis que la sécrétion purulente ou pseudo-membraneuse est ordinairement précédée d'une sorte de sécheresse de ces membranes et partant d'une diminution ou même d'une suppression complète de leur sécrétion normale.

Quant à la supersécrétion pure et simple (1) des tissus séreux et cellulaire du cœur, elle constitue une sorte d'état intermédiaire entre l'état normal et l'état inflammatoire. Nous avons exposé ailleurs l'idée que nous nous formions

(1) *Hypercrinie* de M. le professeur Andral.

de l'augmentation de sécrétion des membranes séreuses et du tissu cellulaire en général. (*Voy. l'art. Hydropisies du Dictionn. de médec. et de chir. pratiq.*) Ce n'est pas ici le lieu d'approfondir cette question. Bornons-nous donc à rappeler que pour signaler les rapports qui existent entre les *flux* séreux *actifs* et les *fluxions inflammatoires* proprement dites, M. Dupuytren et les élèves de son école, tels que Marandel, MM. Breschet, Cruveilhier, etc., en ont fait deux genres d'un seul et même travail pathologique, savoir, l'irritation (1). D'autres pathologistes ont donné le nom d'*hydrophlegmasies* aux hydropisies *actives*.

M. Andral a donné le nom d'*hypercrinie par stimulation* à l'*irritation* sécrétoire de M. Dupuytren et de Marandel, et le passage suivant du *Précis d'anatomie pathologique* prouve que son auteur rapproche l'*hypercrinie par stimulation* de l'inflammation à un certain degré : « La stimulation qui a » a été le point de départ de l'hypercrinie, dit M. Andral, » peut s'être ensuite dissipée, laissant, comme trace de son » ancienne existence, une accumulation de sérosité là où » a eu lieu le stimulus.... Dans ce cas, la maladie, INFLAM- » MATOIRE à son début, ne l'est plus à une époque plus » avancée. » (*Tom.* Ier, *pag.* 319).

Le mode d'*excitation*, de *stimulation*, d'*irritation*, sous l'influence duquel se produisent les hydropisies *actives*, nous paraît, ainsi que nous l'avons dit plus haut, tenir le milieu entre l'action sécrétoire normale et la sécrétion inflammatoire. Ce qui distingue formellement la simple irritation sécrétoire de l'inflammation proprement dite, c'est que dans celle-ci le produit sécrété est du pus ou

---

(1) Digne disciple du grand maître dont la médecine déplore en ce moment la perte prématurée, Marandel établit quatre ordres naturels d'irritations : 1° *nutritives*, 2° *sécrétoires*, 3° *hémorrhagiques*, 4° *inflammatoires*. (Voy. l'excellente Dissertation inaugurale de cet auteur, intitulée : *Essai sur les irritations*. Paris, 1807.)

un liquide pseudo-membraneux, tandis que dans l'autre le liquide sécrété surabondamment conserve ses qualités ou sa *nature* normales. Tissot et Géromini ont comparé l'action qui produit l'hydropisie *active* à celle qui caractérise la vésication modérée. Les flux séreux *actifs* trouvent plus exactement encore leurs analogues dans ces sueurs abondantes que provoquent les exercices violens, dans cette salivation copieuse qui suit l'application d'un stimulant sur la muqueuse buccale, dans cet écoulement de larmes que provoque une légère irritation de l'œil, dans ces diarrhées aqueuses ou séreuses qui surviennent par l'ingestion de certains médicamens, etc. En somme, on peut facilement transformer une simple irritation sécrétoire en une irritation inflammatoire, en augmentant la dose de l'irritation, et par contre on voit de véritables irritations inflammatoires dégénérer, en perdant de leur intensité, en une simple *irritation sécrétoire*. Cela n'empêche pas, encore une fois, qu'il ne faille étudier à part le mode morbide qui porte ce dernier nom. Mais revenons maintenant à ce mode morbide considéré spécialement dans les tissus séreux et cellulaire du cœur.

Des deux membranes séreuses du cœur, il en est une, l'endocarde, où l'on ne peut admettre que par analogie et induction l'existence de l'état morbide qui nous occupe. L'accumulation de sérosité qui, dans les autres membranes séreuses, constitue le caractère anatomique de la maladie, ne saurait se rencontrer ici, pour des raisons que tout le monde devine.

Le tissu cellulaire du cœur peut-il devenir le siége d'une infiltration séreuse? Aucun des auteurs qui ont écrit sur les maladies du cœur n'a parlé de cette maladie, que l'on peut désigner sous le nom d'*œdème* du cœur. J'en ai dit quelques mots dans le *Traité des maladies du cœur de* 1824, ainsi que dans l'article OEDÈME *du Dictionnaire de médecine et*

de chirurgie pratiques (1). Mais comme dans les cas d'œdème du cœur que j'ai eu occasion d'observer, il n'en est aucun que je puisse rapporter d'une manière certaine à la catégorie des hydropisies *actives*, c'est-à-dire produites par *stimulation ou irritation*, je ne crois pas devoir lui consacrer ici un chapitre particulier.

L'hydropisie active ou l'*irritation sécrétoire* du péricarde est donc la seule maladie dont nous ayons à traiter pour le moment dans ce second livre de notre ouvrage.

CHAPITRE UNIQUE.

DE L'HYDROPÉRICARDE ACTIF, OU DE L'IRRITATION SÉCRÉTOIRE DU PÉRICARDE.

ARTICLE PREMIER.

Dans le chapitre qu'il a consacré à l'hydropéricarde, Corvisart ne dit absolument rien sur les diverses espèces que peut offrir cette maladie, étudiée sous le point de vue de son mécanisme ou de son mode de production. Il importe cependant de ne point confondre l'un avec l'autre, et l'hydropéricarde qui fait l'objet de ce chapitre, et l'hydropéricarde *passif*, qui résulte d'un obstacle à l'absorption et à la circulation veineuse. D'ailleurs, bien que Corvisart commence par dire que « l'hydropisie du péricarde pour-» rait être considérée comme un des résultats de l'inflam-» mation de cette membrane, » il ne manque pas de faire

---

(1) J'ai quelquefois aussi rencontré une infiltration séreuse du tissu cellulaire accidentellement formé à la suite d'une péricardite.

observer que *la collection de liquide trouble, coloré, purulent, qui se forme dans le péricarde, à la suite de la péricardite, diffère, sous plusieurs rapports, de l'amas de sérosité limpide et presque incolore qui constitue particulièrement l'hydropéricarde.* Cependant, chose assez digne de remarque, des deux observations d'hydropéricarde rapportées par Corvisart, l'une, de l'aveu même de cet illustre médecin, pourrait être ralliée aux observations de péricardite (1), tandis que l'autre est un exemple d'hydropéricarde *passif*, consécutif à une ossification des valvules mitrale et aortique, chez un individu âgé seulement de 33 ans. D'où il suit que Corvisart n'a consigné dans le chapitre de l'hydropéricarde aucun cas où cette maladie se soit développée primitivement sous la simple influence d'une pure augmentation de sécrétion ou d'une *irritation sécrétoire* du péricarde.

M. Laënnec n'a guère plus insisté que Corvisart sur les différentes espèces d'hydropéricarde, et il ne rapporte aucune observation sur cette maladie. Il considère comme très rare l'hydropéricarde *idiopathique ou essentiel.* Je partage complètement l'opinion de M. Laënnec à cet égard, et j'avoue qu'à moins de rattacher à l'hydropéricarde actif l'accumulation de sérosité limpide qui semble succéder à l'épanchement purulent ou pseudo-membraneux chez les individus qui ont été affectés d'une péricardite aiguë, passée à l'état chronique, je ne possède aucun cas indubitable de cette maladie. J'ai cependant noté comme tel le cas suivant.

Une jeune femme, affectée de variole, s'étant refroidie imprudemment, et ayant fait un grand excès de régime (2) pendant le cours de la période de suppuration, fut prise

---

(1) Voici quelle était la lésion constatée après la mort : *Le péricarde avait plus d'épaisseur que dans l'état naturel. La superficie du cœur paraissait avoir été le siége d'une inflammation chronique. La cavité du péricarde contenait environ quatre pintes, ou huit livres, de sérosité claire et verdâtre.*

(2) La malade se lève en chemise, se promène ainsi dans la salle, sans se garantir

tout-à-coup d'accidens cholériques, et mourut en moins de 24 heures, foudroyée par les évacuations alvines et les vomissemens (21 juin 1833). Outre les altérations que présentait le tube digestif (c'étaient celles du véritable choléra), on trouva *un quart de verre environ de sérosité limpide dans le péricarde*. Comme il très rare de rencontrer de la sérosité dans le péricarde des individus emportés par un violent choléra, et que, d'un autre côté, cette femme s'était exposée à un refroidissement propre à provoquer des congestions séreuses internes, j'ai cru pouvoir attribuer ici l'épanchement séreux du péricarde à une augmentation de sécrétion de cette membrane, plutôt qu'à un obstacle à l'absorption ou à la circulation. Toutefois, cette manière de voir ne me paraît que probable et non rigoureusement démontrée.

A l'article HYDROPÉRICARDE du *Dictionnaire de Médecine et de chirurgie pratiques*, j'avais rapporté un cas qui paraissait devoir se rattacher à l'hydropéricarde *actif* proprement dit (ce cas m'avait été communiqué par M. le docteur Cas. Broussais). Mais le malade ayant succombé, on trouva des traces de péricardite terminée par un énorme épanchement.

En dernière analyse, dans l'état actuel de la science, on serait fort embarrassé de citer un seul cas incontestable d'hydropéricarde *actif*, non précédé d'une péricardite qui, de l'état aigu, est passée à l'état chronique. Mais les hydropéricardes de ce dernier genre doivent-ils être classés dans la catégorie des hydropéricardes actifs proprement dits? Cela n'est pas démontré, et je dois pourtant déclarer que c'est sur eux que repose en partie l'histoire générale que nous allons tracer ci-après.

---

du froid. Une de ses compagnes, vaincue par ses instances, lui cède sa portion d'alimens, consistant en une poire, du bouilli et du pain. La malade mange le tout avec avidité.

ARTICLE DEUXIÈME.

HISTOIRE GÉNÉRALE DE L'HYDROPÉRICARDE ACTIF.

§ I. Caractères anatomiques.

Sous le point de vue des caractères anatomiques, l'hydropéricarde *actif* ne diffère pas sensiblement de l'hydropéricarde *passif*.

Les auteurs ne sont pas d'accord sur la quantité de sérosité nécessaire pour constituer un hydropéricarde, soit *actif*, soit *passif*. Par exemple, Corvisart nous enseigne que si la sérosité que l'on trouve ordinairement dans le péricarde excède six à sept onces, il existe une hydropisie de ce sac membraneux (1). M. Laënnec ne s'explique pas nettement sur la question qui nous occupe. Il dit seulement que « *le plus souvent l'hydropéricarde idiopathique se réduit à quelques onces.* » Il me paraît certain qu'il suffit d'une quantité de sérosité moindre que celle indiquée par Corvisart, pour constituer un véritable hydropéricarde. En effet, la quantité de sérosité qui peut s'accumuler dans le péricarde par le seul effet d'une longue agonie, ne s'élève pas ordinairement au-delà d'une à deux onces.

Quoi qu'il en soit, la présence de six, sept ou huit onces de sérosité dans le péricarde ne caractérise qu'un hydropéricarde assez peu copieux. Il n'est pas très rare, en effet, de voir cette quantité s'élever à deux ou trois livres. Dans un cas observé par Corvisart, et que nous avons déjà rap-

---

(1) « Si l'observation prouve, dit Corvisart, que la quantité de six onces soit » la plus considérable qu'on ait trouvée dans le péricarde d'un grand nombre » d'individus morts des suites de toute espèce de maladies, autres que celles qui » peuvent déterminer l'hydropéricarde, ne suis-je pas en droit de conclure que, » lorsque cette sérosité excède six à sept onces, il existe une hydropisie de ce » sac membraneux ? »

pelé un peu plus haut, le péricarde contenait huit livres de sérosité.

Le liquide de l'hydropéricarde est d'une limpidité parfaite, tantôt incolore, tantôt fauve, verdâtre ou jaunâtre (s'il existe une complication d'hémopéricarde, le liquide est rougeâtre et quelquefois même noirâtre). La couleur jaune offre quelquefois la teinte qui caractérise les dissolutions d'or.

Le péricarde est quelquefois épaissi en même temps que distendu proportionnellement à la quantité de sérosité épanchée. Je l'ai trouvé souvent sensiblement plus blanc que dans l'état normal, comme s'il eût été lavé ou pour mieux dire macéré par la sérosité. La couleur d'un blanc mat ou légèrement lactescente est surtout très marquée sur le feuillet viscéral (1).

Je ne sais si le simple épanchement de sérosité dans le péricarde peut amener à la longue un état d'atrophie du cœur, comme il arrive pour le poumon à la suite d'un épanchement séreux dans la plèvre, mais j'ai vu cette atrophie du cœur survenir par l'effet de la compression prolongée qu'avait exercée sur lui un épanchement pseudo-membraneux.

La tumeur qui résulte de l'amas d'une énorme quantité de sérosité dans le péricarde, agit aussi mécaniquement sur les organes voisins, tels que les poumons, le diaphragme, la rate et le foie; elle les refoule, usurpe en quelque sorte leur place, et soulève la région précordiale.

---

(1) M. Laënnec ne paraît pas avoir observé cette particularité, et si c'est à elle que s'applique le passage suivant de l'article *Hydropéricarde* du *Traité de l'auscultation médiate*, j'oserai affirmer que M. Laënnec est tombé dans une légère erreur : « Quelques auteurs, dit-il, rapportent avoir trouvé le cœur comme ma-» céré; mais ces observations, énoncées plutôt que décrites, peuvent être rangées » au nombre des faits mal vus et plus mal exprimés encore. »

§ II. Signes et symptômes de l'hydropéricarde actif (1).

Les signes certains de l'hydropéricarde ne peuvent être fournis que par les méthodes de l'*inspection*, de la *palpation*, de la *percussion* et de l'*auscultation*. Cependant Lancisi, et après lui plusieurs autres observateurs, comptaient parmi les signes les plus certains de cette hydropisie, le *sentiment d'un poids énorme sur la région du cœur*. Reimann et Saxonia prétendent que *les malades sentent leur cœur nager dans l'eau* (2). Mais c'est avec raison que Morgagni fait remarquer que de tels signes regardés comme *pathognomoniques*, méritent à peine de figurer même parmi les symptômes équivoques de l'hydropéricarde.

Sénac assure avoir vu dans les intervalles des troisième, quatrième et cinquième côtes gauches, le *flot* du liquide épanché dans le péricarde. Mais il est probable qu'il se sera fait illusion. Corvisart, tout en avouant qu'il n'a pas *vu strictement* le phénomène indiqué par Sénac, déclare avoir constaté par *le toucher* l'existence de la fluctuation. Cet illustre observateur reconnaît toutefois qu'il peut se faire que les *ondulations qu'il a senties avec la main chez un seul malade, dépendissent des battemens du cœur*. J'ai eu occasion de rencontrer un cas qui semble appuyer la remarque de Corvisart. Nous avions cru, au premier abord, avoir constaté l'existence de la fluctuation dans la région précordiale, chez un de nos malades. Mais un examen attentif nous convainquit bientôt que le phénomène pris pour la fluctuation n'était autre chose que la contraction du cœur, lequel avait

---

(1) Quelle que soit l'espèce de l'hydropéricarde, ses signes *physiques* sont toujours essentiellement les mêmes. On peut donc appliquer à l'hydropéricarde passif ce que nous dirons ici des signes *physiques* de l'hydropéricarde *actif*.

(2) Un malade chez lequel existait un énorme épanchement dans le péricarde, et dont M. Cas. Broussais m'a communiqué l'observation, *était fort effrayé de ne plus sentir battre son cœur*, mais il ne le *sentait pas*, d'ailleurs, *nager dans l'eau*,

été éloigné de sa place accoutumée et appliqué en quelque sorte contre la paroi thoracique par une énorme tumeur située dans le côté gauche de la poitrine (1).

Corvisart a signalé, le premier, la *voussure* que présente la région précordiale, dans certains cas d'hydropéricarde : « Dans quelques cas, dit-il, cette région est plus élevée, plus arrondie, plus bombée que le reste de la poitrine. »

Le même auteur n'a pas négligé de mettre au rang des signes de l'hydropéricarde la matité de la région précordiale. L'étendue de cette matité est en raison directe de la masse de l'épanchement. Chez le malade dont M. Cas. Broussais m'a communiqué l'observation, *à partir de deux pouces au-dessous du bord supérieur du sternum jusqu'à l'appendice xyphoïde, et même au-dessous, de haut en bas, et transversalement du sein du côté droit au sein du côté gauche, existait un son mat très prononcé.*

La main appliquée sur la région précordiale, dans le cas d'hydropéricarde considérable, ne distingue plus les battemens du cœur, du moins lorsque le malade garde la position horizontale. Dans le cas de M. Cas. Broussais, par exemple, *les contractions du cœur ne produisaient aucune impulsion sensible à la main.* Cependant Corvisart insiste beaucoup sur un signe qui semble en contradiction avec ce que nous venons de dire. Ce signe, qui s'est offert deux fois à l'observation de Corvisart, consiste en ce que *les battemens du cœur se font sentir, tantôt à droite, tantôt à gauche, ou, pour s'exprimer plus clairement, dans différens points d'un cercle assez étendu.* Ce phénomène dépend, ajoute Corvisart, de ce que le cœur nage pour ainsi dire, ou erre assez librement dans le liquide, pour aller frapper des points d'autant plus éloignés les uns des autres, que l'épanchement et la dilatation sont plus considérables (2).

(1) Il ne faut pas confondre le phénomène que nous venons d'étudier avec le *bruit de fluctuation* dont il sera question à l'article de l'*hydro-pneumopéricarde.*

(2) La contradiction dont nous parlions plus haut est, comme on voit, plus

Après avoir rapporté les divers signes exposés par Corvisart, M. Laënnec s'exprime ainsi sur leur valeur : « On peut » les rencontrer réunis en plus ou moins grand nombre *avec* » *ou sans hydropéricarde*, » assertion qui nous paraît manquer d'exactitude. M. Laënnec ajoute : « Le stéthoscope » aidera sans doute à établir le diagnostic, mais *je ne puis* » *dire quels signes il fournira*, parce que je n'ai pas eu assez » d'occasions d'observer l'hydropéricarde idiopathique. »

L'auscultation fournit les mêmes données séméïologiques dans le cas de simple hydropéricarde, que dans le cas d'épanchement *péricarditique* (1). Lorsque l'hydropéricarde est très abondant, les bruits du cœur sont lointains, obscurs, et ils ressemblent, jusqu'à certain point, à ceux du cœur du fœtus. Dans le cas déjà cité de M. Casimir Broussais, *on n'entendait que des contractions faibles et obscures du cœur, et d'autant plus obscures, que l'on s'écartait davantage de la région correspondante à la base du cœur, de sorte qu'en ce point les deux contractions étaient distinctes* (2), *tandis qu'aux extrémités de la région occupée par le son mat, on n'entendait plus qu'une sorte de murmure, assez analogue à celui que perçoit l'oreille lorsqu'on en approche un coquillage.*

Les autres signes de l'hydropéricarde consistent en des lésions des fonctions de la respiration et de la circulation, produites mécaniquement par la pression qu'exerce le péricarde distendu sur toutes les parties voisines. Comme ces lésions sont communes à plusieurs autres maladies du cœur, et que nous en avons déjà parlé en traitant de l'épanchement consécutif à la péricardite, nous n'y reviendrons pas ici.

---

apparente que réelle ; car ce n'est pas dans la position horizontale que les *battemens du cœur se font sentir dans différens points d'un cercle assez étendu.*

(1) Il est bien entendu cependant que, vu l'absence de fausses membranes sur les feuillets du péricarde, dans les cas de simple hydropéricarde, on n'entendra pas les divers bruits de frottement péricardique dont nous avons parlé ailleurs.

(2) Les bruits que M. Cas. Broussais désigne ici sous le nom de *contractions du cœur*, sont pour nous, comme on sait, les *bruits valvulaires.*

Les signes physiques exposés plus haut permettent-ils de diagnostiquer sûrement l'hydropéricarde? Après avoir dit que l'ensemble des signes qu'il avait présentés *étaient bien propres à combattre l'opinion de quelques médecins qui ont regardé le diagnostic de l'hydropéricarde comme étant toujours impossible à établir*, Corvisart ajoute : *Il faut pourtant convenir que cette maladie, assez facile à reconnaître quand elle est isolée, devient, dans la plupart des cas, par ses nombreuses et fréquentes complications, d'une obscurité très grande.*

M. Laënnec croit pouvoir assurer que les épanchemens peu abondans dans le péricarde (au-dessous d'une livre, par exemple) *ne donneront jamais aucun signe*, et que probablement on ne pourra jamais reconnaître que ceux qui sont beaucoup plus considérables : mais il pense que ceux qui passent deux ou trois livres pourront être QUELQUEFOIS reconnus à l'aide des signes donnés par la percussion, l'auscultation et l'inspection. Au reste, dit M. Laënnec, les hydropéricardes *essentiels* sont tellement rares, que l'on doit peu regretter de n'avoir pas de signes plus sûrs de cette affection. (*Op. cit.*, t. IIe pag. 670.)

Notre expérience personnelle nous autorise à poser en fait, que tout observateur exercé qui fera un usage attentif des méthodes d'exploration indiquées plus haut, parviendra presque toujours à reconnaître l'existence d'un abondant épanchement dans le péricarde. Mais il ne sera pas aisé, dans tous les cas, de déterminer quelle est l'*espèce* de l'épanchement; pour parvenir à résoudre ce problème, il faut avoir une connaissance exacte des antécédens, et s'être livré à une étude approfondie des diverses maladies à la suite desquelles un liquide quelconque peut s'épancher dans le péricarde. Ce n'est réellement que par une assidue et longue fréquentation des salles de malades, qu'on acquiert le *tact* nécessaire à la solution de ces délicates questions de diagnostic.

§ III. Traitement de l'hydropéricarde (1).

On devra combattre l'hydropéricarde *actif* primitif, si jamais on a l'occasion de le constater, par les moyens préconisés contre les autres hydropisies actives en général, tels que les saignées, les diurétiques, les sudorifiques, les purgatifs, les révulsifs extérieurs, etc.

Mais lorsque les divers agens de la thérapeutique *médicale* proprement dite ont échoué contre l'hydropéricarde, convient-il de recourir aux secours de la chirurgie? Faut-il, en un mot, donner issue au liquide épanché, en pratiquant une opération qu'on pourrait appeler la *paracentèse* du péricarde? (Et ici, que l'hydropéricarde soit primitif, ou qu'il ne soit autre chose que la transformation d'une péricardite en une simple hypercrinie ou irritation sécrétoire, la question reste à peu près la même.)

Les praticiens ne sont pas tous d'accord, ni sur l'indication de cette opération, ni sur son mode d'exécution. Sénac a proposé d'appliquer particulièrement à l'hydropéricarde l'opération de la ponction avec le trois-quarts. Corvisart pense, contre l'opinion de cet auteur, que les avantages qu'on peut retirer de l'ouverture du péricarde, contre-balanceront rarement le danger auquel elle expose le malade. Mais si l'on se décidait à la faire, l'incision par le bistouri devrait être préférée, selon lui, à la ponction par le trois-quarts, qu'il considère comme dangereuse sous plusieurs rapports, sans justifier, d'ailleurs, par aucun fait, l'idée défavorable qu'il en a conçue. De son côté, Sénac n'a rapporté aucune observation à l'appui de son procédé. Il cite seule-

(1) Je n'ai rien de bien positif à dire sur les causes de l'hydropéricarde actif: elles sont probablement les mêmes que celles des autres hydropisies *actives* en général. Aucun des auteurs qui se sont occupés de l'étude des maladies du cœur ne nous fournit de données spéciales sur ce sujet.

ment un cas d'*hydrothorax*, pour lequel il a fait une ponction à la poitrine avec le plus heureux succès.

Notons ici que, dans certains cas, on a cru avoir ouvert le péricarde, tandis qu'on avait pénétré seulement dans la plèvre. En voici la preuve.

Dans un cas où *Desbois*, *Dumangin*, *Sue* et *Desault*, rassemblés en consultation, crurent reconnaître, les uns une *hydropisie de poitrine*, les autres un *amas d'eau dans le péricarde*, Desault, pour accorder les consultans, proposa une opération qui convenait à l'une et à l'autre affection; c'était d'ouvrir la poitrine entre la sixième et la septième côtes gauches, vis-à-vis la pointe du cœur. Ce projet fut exécuté le lendemain. L'incision ayant été faite, *Desault* porta les doigts dans la poitrine, et sentit une espèce de poche pleine d'eau, qu'il prit pour le péricarde. Cette poche ayant été ouverte avec un bistouri mousse, il s'en écoula une chopine d'eau environ, avec une espèce de sifflement à chaque expiration. L'écoulement étant fini, tous les assistans ayant porté tour à tour le doigt dans l'ouverture, sentirent un corps uni, pointu, conique, qu'ils *prirent pour le cœur à nu.*

Le malade ayant succombé le quatrième jour, l'ouverture du cadavre fit voir que la poche incisée et prise pour le péricarde, *était une membrane qui unissait le bord du poumon gauche au péricarde. Le corps conique et pointu qu'on avait jugé être le cœur, était, en effet, cet organe, mais enveloppé du péricarde, auquel il adhérait en grande partie.*

Dans un second cas à peu près semblable à celui-ci, Corvisart rapporte que la même opération a été pratiquée depuis Desault (1); il ajoute que l'erreur a été la même : on croyait avoir pénétré dans le péricarde, et l'ouverture du

(1) M. Laënnec dit que l'incision entre les sixième et septième côtes a été pratiquée *deux fois* par Desault. Il est probable que M. Laënnec aura, par mégarde, pris le cas indiqué ici par Corvisart, pour un cas où Desault avait fait l'opération.

corps prouva que le liquide que l'on supposait venir de la cavité de ce sac membraneux s'était échappé de la poitrine, qui avait été ouverte par l'opération.

Selon M. Laënnec, « il ne serait peut-être pas impossible » de remédier efficacement à l'hydropéricarde au moyen de » l'opération chirurgicale. » Il pense que l'opération la plus utile et la moins dangereuse que l'on pût faire serait la *trépanation* du sternum au-dessus de l'appendice xyphoïde. Il ajoute que peut-être il faudrait exciter une péricardite par des injections légèrement stimulantes pour obtenir la guérison de l'hydropéricarde. Mais les conseils de M. Laënnec n'ont encore en leur faveur que les présomptions de ce praticien.

Au reste, c'est à M. le professeur Richerand, et non à M. Laënnec, qu'appartient la première idée de la méthode des injections pour la cure radicale de l'hydropéricarde (1), méthode qui, comme tout le monde le sait, n'est que l'application d'un mode de traitement usité avec tant de succès contre une autre hydropisie, savoir : l'hydrocèle ou l'hydropisie de la tunique vaginale.

Dans l'état actuel de la science, ce serait, à notre avis, faire acte de témérité et non de prudence que de recommander, sans restriction, d'appliquer au traitement de l'hydropéricarde la méthode adoptée pour la cure radicale de l'hydrocèle. Mais il nous semble qu'on s'est peut-être exagéré les dangers de la péricardite à laquelle il faudrait donner lieu pour obtenir l'adhérence réciproque des feuillets opposés du péricarde, seul moyen de prévenir le retour de l'amas de sérosité à laquelle on aurait ouvert une issue par la ponction, l'incision ou la trépanation indiquées plus haut. Les faits nombreux contenus dans

(1) Ce n'est pas ici le lieu de rapporter le cas remarquable d'extirpation des côtés gauches, qui fournit à M. Richerand l'occasion de concevoir et de proposer la méthode dont nous venons de faire mention.

notre article *Péricardite* sont bien propres à calmer un peu l'inquiétude qu'aurait pu causer jusqu'ici l'existence d'une péricardite adhésive, telle que celle qu'on produirait par des injections irritantes. Toutefois, nous répèterons ce que nous avons dit à l'article du traitement de la péricardite : la pratique dont il s'agit est un de ces problèmes dont l'expérience n'a pas encore donné la solution. Nous ne pouvons donc nous prononcer formellement ni pour ni contre une tentative de ce genre (1).

---

(1) La péricardite, provoquée par les injections irritantes, serait aussi simple que possible. Or, nous avons vu ailleurs que les accidens graves observés dans certains cas de péricardite, tenaient surtout aux complications dont elle était accompagnée.

Ce n'est pas seulement à l'hydropéricarde, mais à quelques autres hydropisies intérieures, telles que l'ascite et l'hydrothorax, qu'on pourrait appliquer la méthode de la cure de l'hydrocèle, s'il n'était à craindre que, dans beaucoup de cas, le remède ne fût pire que le mal. M. Lhomme, de Château-Thierry, a proposé de guérir l'ascite en faisant pénétrer dans la cavité péritonéale une certaine quantité de vapeur vineuse. Depuis cette époque, MM. les docteurs Jobert (de Lamballe) et Vassal ont guéri chacun un cas d'ascite en provoquant, après la sortie du liquide, une péritonite adhésive.

M. le docteur Vassal se servit, pour irriter le péritoine, de l'instrument au moyen duquel il avait retiré la sérosité. La guérison eut lieu à travers de si graves accidens, qu'il serait peut-être plus que hardi de répéter en pareille occasion la pratique de notre honorable confrère.

Enfin, dans une dissertation présentée à la Faculté de médecine, il y a deux ou trois ans, il est question d'une ascite qui fut guérie par des injections composées d'un mélange d'eau et de décoction de quinquina.

Ces faits sont certainement bons à connaître, mais, encore une fois, ils ne suffisent pas pour décider la grave question de thérapeutique à laquelle ils se rapportent.

LIVRE TROISIÈME.

DE L'AUGMENTATION ET DE LA DIMINUTION DE NUTRITION, OU DE L'HYPERTROPHIE ET DE L'ATROPHIE DU COEUR.

CHAPITRE PREMIER.

DE L'HYPERTROPHIE DU CŒUR.

CONSIDÉRATIONS PRÉLIMINAIRES.

Passer de l'étude de l'hypercrinie du cœur à celle de l'hypertrophie du même organe, ce n'est pour ainsi dire pas changer de sujet. Qu'est-ce, en effet, que la nutrition, sinon une véritable sécrétion nutritive?

M. Dupuytren et les élèves de son école ont rattaché l'*hypertrophie* en général à la grande classe des *irritations*, sous le titre d'*irritation nutritive*. Notre intention n'est pas de nous engager ici dans de vaines disputes de mots : nous prévenons donc les lecteurs que lorsqu'il nous arrivera de désigner l'hypertrophie sous le nom d'*irritation nutritive*, nous n'attacherons à cette dernière expression d'autre sens que celui d'une augmentation pure et simple de nutrition, sans *altération dans les qualités physiques et chimiques ou la composition intime des tissus hypertrophiés*.

Jusqu'ici, les auteurs n'ont traité que de l'hypertrophie du tissu musculaire du cœur. Cependant, tous les autres tissus qui concourent à la structure de cet organe sont susceptibles de ce mode morbide. En traitant des *suites* de la péricardite, de l'endocardite et de la cardite, nous avons

rapporté un grand nombre d'observations dans lesquelles il existait une hypertrophie des tissus séreux, fibreux et cellulaire du cœur. Il est vrai que dans la plupart des cas, les tissus dont il s'agit étaient à la fois hypertrophiés et transformés en des tissus anormaux ; mais dans quelques cas l'hypertrophie était pure et simple. Les valvules en particulier se présentent chez certains sujets avec tous les caractères d'une véritable hypertrophie. Nous pourrions donc consacrer ici un article spécial à l'hypertrophie de chacun des tissus du cœur. Toutefois, comme l'hypertrophie du tissu musculaire est la seule qui mérite sérieusement d'être étudiée sous le point de vue clinique et pratique, c'est d'elle seule que nous nous occuperons d'une manière spéciale (1).

Ce n'est qu'à une époque encore assez récente, que les observateurs ont assigné à l'*hypertrophie* ou *super-nutrition* du tissu musculaire du cœur le véritable rang qu'elle doit occuper dans la longue série des maladies de cet organe. Lancisi, Sénac, Morgagni, et beaucoup d'autres médecins contemporains de ces derniers, n'étudièrent point à part l'hypertrophie du cœur (2) : ils la subordonnèrent à la *dilatation* ou à l'*anévrisme* de cet organe. Il y a plus, c'est que, loin de considérer l'épaississement du cœur, qui accompagne si souvent la *dilatation* de cet organe, comme une simple augmentation de la nutrition de celui-ci, Lancisi attribue cet épaississement à un *vice des fluides*, et le compare à l'engorgement et à l'augmentation de volume que *l'obstruction*

---

(1) L'hypertrophie du tissu séro-fibreux et du tissu cellulaire du cœur se développant le plus ordinairement, d'ailleurs, à la suite des inflammations dont ils peuvent être le siége, nous lui avons consacré quelques lignes en nous occupant de la *péricardite*, de l'*endocardite* et de la *cardite*.

(2) Par le mot *hypertrophie du cœur*, nous entendrons désormais l'hypertrophie de la substance charnue de cet organe, bien que, comme nous l'avons dit plus haut, les autres tissus soient aussi susceptibles d'hypertrophie.

et la stagnation des fluides font éprouver aux autres viscères. Un tel rapprochement n'est pas entièrement dénué de vérité ; mais il est clair que Lancisi confondait ici deux choses fort distinctes, savoir : l'accroissement de la masse normale des organes par suite d'une simple *augmentation* dans l'acte nutritif, avec le même accroissement par suite d'une *altération*, et non d'une pure et simple augmentation de l'acte nutritif. Lancisi confondait, en un mot, l'*hypertrophie* avec l'*hétérotrophie* (je dirais la *cacotrophie*, si cette expression était plus euphonique). Il faut, d'ailleurs, convenir de bonne foi que très souvent ces deux états morbides se rencontrent à côté l'un de l'autre dans le même organe, et qu'une simple augmentation de nutrition peut dégénérer assez facilement en une altération de nutrition.

Morgagni n'a point commis l'erreur dans laquelle était tombé Lancisi : il dit positivement que l'épaississement des parois du cœur, dans les cas que nous étudions, est une augmentation de la substance musculaire du cœur (*præternaturale carnis musculosæ augmentum*), et qu'elle n'est point due à un vice des fluides (*vitio fluidorum*).

A l'instar de ses prédécesseurs, qu'il laissa néanmoins bien loin derrière lui, Corvisart décrivit pour ainsi dire en bloc et la dilatation et l'hypertrophie du cœur, en continuant à subordonner celle-ci à la dilatation, comme l'indique sa *fameuse* distinction des anévrismes du cœur en *actifs* et en *passifs*. L'anévrisme actif de cet illustre observateur n'est, en effet, que la réunion de la dilatation des cavités du cœur avec l'hypertrophie de leurs parois.

Tel était l'état de la science sur la matière qui nous occupe, lorsque, le 10 août 1811, M. Bertin en fit le sujet d'un Mémoire qu'il présenta à l'Institut, et dont Corvisart fut nommé rapporteur. Plus tard, M. Bertin communiqua de nouveaux mémoires à cette savante compagnie. Comme c'est particulièrement sous ce point de vue que ce médecin

a bien mérité de la science, et que personne plus que moi ne désire qu'une justice pleine et entière soit rendue à celui dans le service duquel j'ai commencé mes premières recherches sur les maladies du cœur, et dont j'ai rédigé les travaux, le lecteur me permettra de consigner, dans la note ci-dessous, le rapport qui fut fait à l'institut par MM. Pinel, sur les différens mémoires de M. Bertin (1).

---

(1) INSTITUT DE FRANCE.

ACADÉMIE ROYALE DES SCIENCES.

Paris, le 15 janvier 1821.

Le Secrétaire perpétuel de l'Académie pour les sciences naturelles certifie que ce qui suit est extrait du procès-verbal de la séance du lundi 15 janvier 1821.

Depuis Morgagni jusqu'à nous, les meilleurs esprits en médecine, et tous les hommes dont les travaux ont servi aux progrès de la science, ont pris l'anatomie pathologique pour base de leurs recherches. Pour ne parler que des maladies du cœur, nous citerons les travaux de Lancisi, de Senac, de MM. Portal, Corvisart, Kreysig, Burns, Testa, Meckel, Hodgson, et Laennec.

Les Mémoires de M. Bertin, dont l'Académie a chargé MM. Pelletan, Duméril et moi de lui rendre compte, ne le cèdent en rien aux écrits dont nous venons de citer les auteurs, et nous pourrions, à beaucoup d'égards, revendiquer en faveur de M. Bertin l'antériorité de l'observation et de la connaissance de plusieurs lésions organiques du cœur, sur lesquelles il a communiqué à l'Académie des observations, à une époque où quelques uns des ouvrages les plus estimés sur ce sujet n'avaient pas encore été publiés. Loin de nous l'idée que les faits et les recherches de M. Bertin lui aient été empruntés et rendus publics sans sa participation et à son insu! Le champ de l'observation est ouvert à tout le monde, et comme la vérité est une, elle doit se montrer à tous sous les mêmes formes. Notre remarque a seulement pour but de garantir M. Bertin de toute accusation de plagiat en lui assurant l'antériorité.

En effet, lorsque l'auteur présenta à l'Académie, le 10 août 1811, son premier mémoire sur les maladies organiques du cœur, on n'avait encore que faiblement distingué l'épaississement de cet organe d'avec la dilatation de ses parois, et de l'augmentation de ses cavités désignées sous le nom d'anévrisme; on paraissait avoir confondu sous la dénomination d'épaississement un état inverse, et tout opposé sous le rapport anatomique et physiologique. On ne semblait pas avoir distingué l'augmentation simple de nutrition des parois musculaires du cœur, d'avec les vices ou les altérations plus ou moins profondes que peut présenter cette nutrition. A cette époque, M. Corvisart nommait ces espèces d'altérations, *anévrismes actifs*, sans déterminer les circonstances et les caractères anatomiques qui tendent à diminuer ou même à détruire cette *activité*, soit par les ramollissemens, soit par les endurcissemens des parois ou des colonnes musculaires du cœur et d'une foule d'autres altérations résultant de l'augmentation de nutrition, mais qui souvent aussi peuvent épaissir les parois sans les *hypertrophier*. C'est encore à la même époque que M. Portal ne considérait dans cet épaississement du cœur qu'une transformation d'une substance étrangère au tissu musculaire de cet organe, et avait été ainsi conduit à ne regarder cet état anatomique que comme toujours passif.

Ce fut alors que M. Bertin, après dix années employées, dans les hôpitaux confiés à ses soins, à recueillir, comparer et rapprocher entre elles un grand nombre d'observations confirmées par l'inspection cadavérique, essaya de démontrer, dans son premier mémoire, que la dénomination d'anévrisme ne donnait pas une idée de la dilatation du cœur; que l'activité trop généralement attribuée à une espèce de dilatation des parois, accompagnée de leur épaississement, ne devait être reconnue que dans les cas

Cet observateur distingua trois formes d'hypertrophie du cœur.

Dans la *première forme*, les parois d'une ou de plusieurs cavités du cœur sont hypertrophiées, sans que ces cavités aient augmenté ou diminué de capacité : c'est l'hypertrophie *simple*.

Dans la *seconde forme*, les parois des cavités sont hyper-

---

d'une véritable augmentation de nutrition du tissu musculaire ; que cette augmentation de nutrition ne co-existait pas toujours avec la dilatation; que la dilatation et l'épaississement réunis ne constituaient pas l'augmentation d'activité des parois musculaires, puisque l'auteur avait vainement cherché à en trouver les dispositions anatomiques dans un grand nombre d'observations ; que souvent au contraire, les cavités du cœur étaient très diminuées (disposition dont la première découverte paraît appartenir à M. Bertin); et qu'enfin l'activité morbide du cœur s'affaiblissait en raison de ses complications, surtout lorsque l'épaississement, doué d'abord des caractères du tissu musculaire, mais perdant ensuite de sa densité, de sa consistance, de sa couleur, devenait d'un brun foncé, se ramollissait, se relâchait ; ou lorsqu'il présentait une disposition inverse, c'est-à-dire un endurcissement de son tissu, rencontré le plus souvent dans les piliers et les colonnes de la cavité des ventricules.

Tels sont les résultats les plus marquans du premier mémoire sur lequel M. Corvisart fut chargé, en 1811, par l'Académie, de lui faire un rapport, mais que ses nombreuses occupations ne lui laissèrent pas le temps de vous présenter. Nous allons poursuivre l'analyse des autres mémoires de M. Bertin, que l'on ne doit considérer que comme le développement des idées et des observations consignées dans la première partie de son travail.

Chacune des formes de l'hypertrophie, considérée plus particulièrement dans le ventricule gauche, paraît surtout avoir été approfondie dans les trois mémoires présentés successivement depuis plus d'une année à l'Académie. Ainsi, M. Bertin, suivant dans son deuxième mémoire la même marche analytique, commence par exposer des faits et des observations propres à établir la première espèce d'hypertrophie suivante : *l'épaississement sans dilatation du ventricule gauche.* Cette altération est d'abord considérée à son état primitif et ensuite avec les diverses complications dont elle est souvent accompagnée. Chacune de ces observations présentées; avec les pièces anatomiques, à plusieurs sociétés de médecine, est suivie de réflexions dont on peut tirer pour la physiologie pathologique des conséquences nouvelles et avantageuses.

Le troisième mémoire a pour but de faire connaître et de déterminer les signes caractéristiques et les altérations organiques propres *aux hypertrophies du ventricule gauche et du ventricule droit, avec diminution de leurs cavités.*

Senac avait déjà consacré un des articles de son bel ouvrage à la diminution de volume, à la petitesse des cavités, au dessèchement du cœur.

Malpighi et Fabrice de Hilden parlent de cœurs petits, ridés, flétris; Corvisart fait mention du rétrécissement du ventricule gauche ou droit, de la diminution des cavités, produite par la rétractilité des parois, à la suite des indurations, des altérations cartilagineuses et osseuses des valvules tricuspides et mitrales.

Dans les observations que M. Bertin a recueillies, il a observé que le volume du cœur n'était pas sensiblement altéré ; que les ventricules étaient cependant plus charnus que dans l'état naturel, et que l'épaississement musculaire était évidemment formé aux dépens de la cavité, sans cependant paraître présenter aucune trace d'altération quelconque.

Ce troisième mémoire contient six observations remarquables, tant sous le rapport de la description des symptômes, que sous celui des détails d'anatomie pathologique.

Le quatrième est consacré à faire connaître l'*hypertrophie des parois du cœur jointe à leur dilatation.* L'auteur a reconnu cette disposition morbide dans dix observations détaillées. Il expose ensuite les différens degrés d'hypertrophie dans le ventricule gauche, dans le ventricule droit, dans les oreillettes; il fait remarquer qu'elle est loin d'être uniforme dans les parois du cœur, dans la cloison des ventri-

trophiées en même temps que la capacité de ces cavités est augmentée : c'est l'*hypertrophie excentrique* ou l'anévrisme actif de Corvisart.

Dans la *troisième forme*, l'épaississement hypertrophique du cœur coïncide avec la diminution de capacité de ses cavités, comme si l'hypertrophie s'était opérée à leurs dépens : c'est l'*hypertrophie concentrique*.

---

cules et des oreillettes; qu'elle varie dans les colonnes charnues et dans les différens points des parois des cavités; et qu'elle offre différens degrés, selon la dilatation plus ou moins grande et les dimensions proportionnelles des cavités correspondantes.

Ces diverses nuances d'altérations sont décrites avec beaucoup de soin par M. Bertin.

D'après les travaux et les recherches que cet auteur a présentés à l'Académie, il a été conduit à reconnaître, 1° que, dans les différentes espèces de lésions organiques, le tissu musculaire peut être plus ou moins altéré; 2° que le cœur s'épaissit en se dilatant et sans se dilater; 3° que l'épaississement des parois offre deux caractères anatomiques différens, l'augmentation ou l'altération de la nutrition, tantôt simultanés, tantôt existans isolément; 4° M. Bertin prouve que l'épaississement par hypertrophie, objet principal des mémoires que nous venons d'analyser, offre trois formes différentes, dont deux n'avaient pas été, avant l'année 1811, rattachées à la doctrine des maladies du cœur, et que nous avons déjà indiquées plus haut, c'est-à-dire l'augmentation du volume du cœur sans accroissement des cavités, et la diminution des cavités causée par l'hypertrophie; 5° il pense que la dénomination d'*anévrisme* n'est applicable sous aucun rapport à ces deux espèces d'altérations, et qu'elle n'a été donnée à l'épaississement joint à la dilatation des cavités, que d'après des rapports que l'on avait cru apercevoir entre cette dilatation et celles des parois artérielles; dilatation assez rare, et que beaucoup de pathologistes, et surtout Sennert, Lamdre et Scarpa, ont révoquée en doute ou niée formellement; 6° il affirme qu'il faut bien se garder d'appeler les hypertrophies des *dilatations actives*, parce que l'énergie de la paroi est singulièrement modifiée, quelquefois même très affaiblie, soit par l'endurcissement, soit par le ramollissement de la paroi épaissie, et par toutes les autres complications; 7° il pense, enfin, que l'épaississement, avec ou sans dilatation des parois, doit être distingué d'après ses caractères anatomiques, et non d'après les phénomènes physiologiques qui sont si nombreux et si variables.

Les divers aperçus pathologiques, confirmés depuis par des travaux récens et recommandables, mais que nous n'avons pas dû citer, nous étant surtout appliqués à faire connaître les altérations organiques du cœur sur lesquelles M. Bertin a le premier ou l'un des premiers fixé l'attention des observateurs, ne seraient pas sans doute nouveaux aujourd'hui; mais si l'on se reporte à l'époque où l'auteur a présenté son premier mémoire, dont les autres ne sont que le développement, on verra que ses travaux sont loin d'avoir été sans utilité pour la science.

Les distinctions admises par l'auteur sont déduites d'un grand nombre de faits bien observés, et qui ont demandé beaucoup de sagacité et de patience dans les recherches anatomiques. L'auteur a toujours eu soin de s'en tenir à la description exacte des faits, et de rallier les symptômes avec les divers résultats fournis par l'anatomie pathologique.

Aussi pensons-nous que les travaux de M. Bertin n'ont pu que concourir aux progrès de la connaissance de ces maladies; nous croyons même qu'ils y ont déjà servi, et que la classe ne sera que juste envers M. Bertin, en accueillant favorablement ses travaux, et en reconnaissant l'antériorité de ses recherches sur plusieurs altérations organiques du cœur. Qu'il nous soit permis de nous féliciter de voir nous communiquer le fruit de ses veilles, le fils d'un homme que l'Académie compta parmi ses membres les plus distingués, et qui a laissé des souvenirs glorieux dans les sciences anatomiques.

Signé DUMÉRIL, PELLETAN, PINEL, *rapporteur*.

L'Académie approuve le rapport et en adopte les conclusions.

Certifié conforme à l'original :

Le secrétaire perpétuel, conseiller d'Etat, officier de l'ordre royal de la Légion d'honneur,

B. CUVIER.

Depuis M. Bertin, plusieurs observateurs ont eu occasion de rencontrer les trois espèces, les trois formes d'hypertrophie qu'il avait signalées, et nous en avons rapporté dans cet ouvrage plusieurs exemples que nous avons recueillis nous-mêmes (1).

Chez les auteurs antérieurs à M. Bertin, on ne trouve réellement aucun fait qui se rapporte exactement à sa troisième forme d'hypertrophie (hypertrophie concentrique). Mais il n'en est pas ainsi de la première forme (hypertrophie simple).

Dans une observation qu'il a rapportée dans sa 17e lettre, Morgagni dit positivement que la cavité du ventricule droit était à l'état normal, mais que les parois de ce ventricule étaient très épaissies : VENTRICULUS DEXTER CAVEAM QUIDEM

---

(1) M. le professeur Cruveilhier est, à notre connaissance, le seul observateur qui ait contesté l'existence de l'une des formes de l'hypertrophie du cœur établies par M. Bertin, savoir l'hypertrophie *concentrique*. Les raisons qu'allègue ce savant anatomo-pathologiste contre l'existence de cette forme d'hypertrophie, sembleraient prouver qu'il n'a pas lu avec attention les faits rapportés dans le *Traité des maladies du cœur*, de 1824 ; car aucune de ces raisons n'est réellement applicable aux faits dont il s'agit.

« Les faits que j'ai eu occasion d'observer, dit M. Cruveilhier, ne me permet-» tent pas d'admettre l'hypertrophie concentrique. L'effacement de la cavité, l'é-» paisseur des parois, proportionnellement plus considérable, me paraissent le » résultat du genre de mort. Le cœur de tous les suppliciés que j'ai eu occasion » d'examiner m'a offert ce double phénomène au plus haut degré. Les parois ven-» triculaires se touchaient dans tous leurs points. J'ai fait la même observation » chez les individus qui ont succombé à une mort violente. Les cœurs hypertro-» phiés concentriquement des auteurs que je viens de citer (MM. Bertin et » Bouillaud) me paraissent des cœurs plus ou moins hypertrophiés, que la mort » a surpris dans toute leur énergie de contractilité. On peut d'ailleurs s'en con-» vaincre en voyant la facilité avec laquelle *ces ventricules*, sans cavité propre-» ment dite, se laissent dilater par l'introduction de plusieurs doigts. » (Voy. l'art. *Hypertrophie*, du *Dict. de méd. et de chir. pratiq.*)

Les observations d'hypertrophie *concentrique* que nous allons rapporter dans la première section de ce chapitre répondront, de la manière la plus victorieuse aux objections de M. Cruveilhier, si compétent, d'ailleurs, en matière d'anatomie pathologique, cette branche de la médecine que ses travaux ont contribué puissamment à illustrer.

SECUNDUM NATURAM, SED CRASSISSIMAS PARIETES HABEBAT. (*De Sedib. et Caus. morbor.*, *etc.*; Epist. XVII, art. 21.)

Borsiéri admet formellement l'espèce d'hypertrophie dont il est ici question, comme le prouve le passage suivant de ses Institutions de médecine : INTERDUM MOLES TANTUM CORDIS IPSA VIDETUR AUCTA, QUIN TAMEN JUSTO MAJOR CAVEARUM AMPLITUDO DICI POSSIT.

Enfin, Corvisart lui-même a publié dans son ouvrage un exemple d'hypertrophie simple du ventricule gauche. Chez un malade mort d'un anévrisme de l'aorte, « le ven- » tricule gauche du cœur, SANS ÊTRE DILATÉ, OFFRAIT DES » PAROIS BEAUCOUP PLUS ÉPAISSES ET BIEN PLUS FORTES QU'ELLES » NE LE SONT ORDINAIREMENT, *et déjà*, ajoute Corvisart, *cette » force du ventricule gauche non dilaté explique comment la » crosse de l'aorte, qui recevait la vive projection du sang par » ce ventricule, trop fort pour céder, a dû subir une dilatation » à laquelle le cœur se refusait.* » (Op. cit., pag. 335.)

Le lecteur trouvera dans le cours de ce chapitre le résultat des recherches qui nous sont propres sur les causes, les signes et les effets de l'hypertrophie du cœur, soit qu'elle existe sans dilatation ni rétrécissement des cavités de cet organe, soit qu'elle co-existe, au contraire, avec l'un ou l'autre de ces deux états morbides. Nous ajouterons seulement ici que dans la plupart des organes creux autres que le cœur, nous avons observé (et d'autres ont fait la même observation) les trois formes d'hypertrophie admises pour le cœur par M. Bertin.

PREMIÈRE SECTION.

OBSERVATIONS PARTICULIÈRES SUR L'HYPERTROPHIE DU TISSU MUSCULAIRE DU COEUR.

L'hypertrophie du tissu musculaire du cœur se rencontrant bien moins souvent à l'état simple qu'à l'état de com-

binaison avec quelque autre maladie de cet organe, il n'est pas étonnant qu'un grand nombre des observations que nous avons déjà rapportées, soient des exemples de l'affection qui fait l'objet de ce chapitre.

La péricardite et surtout l'endocardite *chroniques* sont des maladies avec lesquelles co-existe presque constamment l'hypertrophie du tissu musculaire du cœur. Et pour que le lecteur ne puisse conserver aucune espèce de doute à cet égard, il nous suffira de mettre sous ses yeux un relevé exact des observations d'endocardite et de péricardite chroniques consignées dans les deux premiers chapitres de cet ouvrage.

Nos cas de péricardite chronique sont au nombre de sept (Observ. 20e, 21e, 22e, 23e, 24e, 25e, 26e). De ces sept cas, il en faut retrancher deux (Observ. 25e et 26e), comme ne contenant pas des détails complets sur l'état du cœur. Restent cinq cas, parmi lesquels il n'en est aucun dans lequel on n'ait constaté l'existence d'une hypertrophie du tissu musculaire du cœur.

Le chiffre de nos endocardites chroniques s'élève à trente-quatre (Observ. 43e, 44e, 51e, 52e 53e, 54e, 55e, 58e, 59e, 60e, 61e, 62e, 63e, 64e, 65, 66e, 67e, 68e, 69e, 70e, 71e, 72e, 73e, 74e, 74e bis, 75e, 76e, 77e, 78e, 79e, 80e, 81e, 82e, 83e). De ces trente-quatre cas, il en est six (Obs. 54e, 55e, 61e, 73e, 74e et 74e bis qui, faute de détails suffisans sur l'état du cœur, ne doivent pas être placées en ligne de compte. Les vingt-huit cas restans nous offrent tous des exemples incontestables d'hypertrophie du tissu musculaire du cœur.

D'où il suit, en définitive, que sur trente-trois cas bien décrits d'endocardite, de péricardite ou d'endo-péricardite, terminées par épaississement, induration des tissus affectés ou par le développement des diverses productions décrites ailleurs, il n'en est pas un seul où l'on n'ait trouvé un état d'hypertrophie du tissu musculaire du cœur.

Nous recommandons à toute l'attention du lecteur ce remarquable résultat, ce *rapport* important sur lequel nous reviendrons en traçant l'histoire générale de l'hypertrophie du tissu musculaire du cœur, et que tendront à confirmer les observations qui vont suivre.

Ayant déjà rapporté trente-trois cas d'hypertrophie du cœur (et ces cas nous présentent la maladie sous toutes ses formes principales), nous aurions pu, à la rigueur, nous dispenser d'en consigner ici de nouveaux exemples. Toutefois, comme la matière est d'un grand intérêt, nous avons cru devoir faire précéder l'étude générale de l'hypertrophie musculaire du cœur de vingt-une autres observations particulières que nous avons divisées en deux séries. Dans la première série se trouvent les observations relatives à l'hypertrophie de chacun des deux ventricules (1), et dans la seconde celles d'hypertrophie affectant à la fois plusieurs des cavités ou même toutes les cavités du cœur. J'appellerai celle-ci hypertrophie *multiple* ou *générale*, et l'autre hypertrophie *partielle*.

---

(1) Nous n'avons pas cru nécessaire de consacrer des catégories spéciales d'observations à l'hypertrophie des oreillettes et à celle de la cloison et des colonnes charnues. Il est extrêmement rare de rencontrer l'hypertrophie de ces parties, sans qu'il existe en même temps une hypertrophie des ventricules. Nous verrons cependant plus loin un cas fort curieux, dans lequel une énorme hypertrophie des colonnes charnues du ventricule droit a paru coïncider avec une atrophie des parois de ce ventricule.

PREMIÈRE SÉRIE D'OBSERVATIONS.

HYPERTROPHIE PARTIELLE.

§ I. Observations d'hypertrophie du ventricule gauche.

1° *Hypertrophie simple ou avec capacité normale de la cavité ventriculaire.*

OBSERVATION 113e.

Homme de 65 ans. — Battemens du cœur forts, avec bruit sourd, concentré. — Attaque d'apoplexie. — Hypertrophie simple du ventricule gauche. — Epanchement de sang dans les ventricules cérébraux.

Péchard, âgé de 65 ans, paveur, ayant le cou gros et court, d'un tempérament sanguin, d'une taille moyenne, fortement constitué, d'un caractère doux et tranquille, était sujet, depuis quatre à cinq ans, à des maux de tête et à des étourdissemens, quelquefois suivis d'une perte de connaissance momentanée : ces accidens étaient ordinairement calmés par d'abondans saignemens de nez. Depuis quelques jours, cet homme éprouvait des étourdissemens plus violens que de coutume, et attendait qu'une heureuse épistaxis vînt l'en délivrer, lorsque, le 13 septembre 1822, pendant qu'il travaillait avec ses camarades, il tomba tout-à-coup privé de connaissance. Il fut apporté à l'hôpital Cochin, où nous l'examinâmes, à dix heures du soir.

Il était couché sur le dos et immobile. Il avait vomi une bile verdâtre, et rendu involontairement ses matières fécales dans le lit : son visage était injecté, sa tête penchée à droite, et la bouche tournée du même côté; la pupille droite était plus dilatée que la gauche ; on observait une perte absolue de l'intelligence, du sentiment et des mouvemens volontaires ; les membres droits exécutaient quelques mouvemens *automatiques*, mais les gauches, soulevés et abandonnés à leur poids, tombaient comme des corps

inertes; la respiration était irrégulière et stertoreuse par intervalles; pouls grand, fort, superficiel, un peu fréquent; les battemens du cœur, particulièrement ceux du ventricule gauche, étaient forts, et les bruits concentrés et sourds.

Diagnostic. — *Hypertrophie du ventricule gauche; hémorrhagie cérébrale.*

On pratiqua sur-le-champ une saignée de 4 palett., et des sinapismes furent appliqués aux pieds.

Le 14, à neuf heures du matin, peu de changement, quelques secousses convulsives dans le bras gauche, intermittence et irrégularité du pouls (*une saignée de 3 palett.; potion avec 10 gr. d'émétique, pour en prendre une cuillerée d'heure en heure*).

Dans la journée, voici ce que l'on observa : difficulté de la déglutition, continuation de la *sterteur* intermittente; le bras le plus paralysé ayant été pincé, a fait un léger mouvement pour se retirer; les paupières, le globe de l'œil, le sourcil et les ailes du nez, surtout la droite, sont agités de mouvemens convulsifs; le malade remue la mâchoire inférieure et semble *ruminer;* la dilatation de la poitrine ne s'opère sensiblement que par la contraction du diaphragme; point de vomissemens; borborygmes, hoquet, selles involontaires, sueur générale.

A dix heures du soir, le pouls est plus irrégulier, lent, la déglutition plus laborieuse, la résolution des membres est complète.

Le 15 au matin, ronflement stertoreux continu, mais moins bruyant; strabisme; roulement des yeux; agitation convulsive des ailes du nez; nul signe de sentiment ni de mouvement (*même potion, 20 sangsues à chaque tempe, vésic. aux jambes*).

Le soir, visage pâle et livide, sueurs, alternatives de suspension de la respiration et de sterteur; pouls *petit* et très inégal, selles involontaires, point de vomissement... Mort à huit heures.

Autopsie cadavérique, 12 heures après la mort.

1° *Habit. extér.* — Cadavre d'un homme robuste et bien conformé ; face pâle, point gonflée.

2° *Org. respirat. et circulat.* — Poumons volumineux, bien crépitans, adhérens, à peine engorgés aux parties les plus déclives.

Cœur d'un bon quart plus volumineux que le poing du sujet, arrondi. L'augmentation de son volume tient exclusivement à l'hypertrophie du ventricule gauche, qui semble constituer le cœur tout entier, et dont les parois, à la partie moyenne, ont environ 14 lignes d'épaisseur : celle-ci diminue vers le sommet, et aussi un peu vers la base. Les colonnes charnues sont très robustes. La cavité ventriculaire offre très sensiblement sa capacité naturelle.

Le ventricule droit paraît n'être qu'une sorte d'appendice du gauche. La cloison ventriculaire, hypertrophiée dans la même proportion que le ventricule gauche, semble lui appartenir en propre.

Les deux oreillettes sont épaissies ; la droite est plus ample que la gauche.

Le tissu du cœur est rouge, ferme et vermeil.

Les orifices et leurs valvules sont dans l'état normal.

L'artère coronaire gauche est beaucoup plus volumineuse que la droite.

L'aorte, dilatée à son origine, plissée et comme bosselée à son extérieur, contient des caillots de sang. Sa face interne est jaune, rugueuse, ulcérée, et parsemée de plaques, dont les unes sont cartilagineuses, et les autres *ossifiées*, minces et semblables à des coquilles d'œuf. La surface des ulcérations est rougeâtre ; autour d'elles, le tissu artériel est friable et comme terreux ; elles intéressent la membrane interne et la moyenne. Les parois de l'aorte, généralement épaissies dans toute sa longueur, crient sous l'instrument qui les divise ; elles réagissent cependant assez fortement sur le doigt introduit dans le tube artériel. Les vaisseaux

de la membrane celluleuse sont très nombreux, rouges et comme injectés. La membrane *fibrineuse*, dans l'épaisseur de laquelle semblent situées plusieurs des plaques osseuses indiquées, se sépare facilement des autres. Les artères qui naissent immédiatement de l'aorte, celles de la base du crâne et leurs ramifications, les ophthalmiques, sont également incrustées de lames cartilagineuses, calcaires ou plâtreuses.

3° *Organ. digest. et annex.* — Les circonvolutions de l'intestin grêle sont contractées; elles contiennent cependant de la bile, ainsi que l'estomac. — La membrane muqueuse de celui-ci est généralement rouge; ses rides, très grosses, offrent une belle couleur rosée; la membrane muqueuse de l'intestin grêle est généralement pâle. La membrane muqueuse du gros intestin présente un fond verdâtre, sur lequel se dessinent des arborisations d'une couleur rosée ou d'une teinte plus foncée. — Le foie est gorgé de sang. La vésicule contient une bile noire. — La vessie, distendue par l'urine, s'élève bien au-dessus du pubis.

4° *Centr. nerveux.* — Les sinus de la dure-mère sont gorgés de sang; les méninges en sont comme infiltrées, surtout dans les anfractuosités cérébrales. Les ventricules latéraux sont dilatés par une grande quantité de sang liquide; toutefois, l'épanchement est plus considérable dans le ventricule droit que dans le gauche; leur cloison est déchirée. La substance cérébrale est ferme et ponctuée de sang.

RÉFLEXIONS.

Dans cette observation d'une hypertrophie *simple* du ventricule gauche, remarquez bien qu'il n'existait point cette lividité du visage, cet engorgement veineux, cette infiltration, ces étouffemens que les auteurs regardent comme inséparables de ce qu'ils appellent anévrisme, ou vaguement hypertrophie du cœur. C'est qu'en effet ces symptômes n'appartiennent point à l'hypertrophie, et n'indiquent

au contraire qu'un obstacle à la circulation veineuse. Or, dans le cas présent, non seulement il n'y avait point d'obstacle au cours du sang, soit veineux, soit artériel, mais encore le mouvement et l'impulsion communiqués à la masse sanguine, étaient tellement actifs et impétueux, qu'il en est résulté des hémorrhagies, à l'une desquelles le malade a succombé.

2° *Hypertrophie excentrique ou avec dilatation de la cavité ventriculaire.*

OBSERVATION 114e.

Homme de 59 ans. —Plusieurs fluxions de poitrine. — Plus tard, symptômes d'anévrisme de l'aorte sous-sternale. — Point d'infiltration générale, ni d'ascite, ni d'orthopnée. — Congestion cérébrale, par suite de la compression exercée par la tumeur anévrismale sur la veine-cave supérieure. — Hypertrophie du ventricule gauche, avec dilatation légère. — Valvules du cœur à l'état normal. — Anévrisme de l'aorte, avec état crétacé des parois du vaisseau.

Jouin (Louis-Roche), porteur, âgé de 59, était malade depuis dix-huit mois, lorsqu'il fut admis dans le service de la Charité (n° 4, salle Saint-Jean-de-Dieu), le 4 avril 1833. Il disait avoir éprouvé des fluxions la poitrine. A l'âge de 26 à 28 ans, il avait eu aussi les *bras enflés*. C'est depuis 18 mois seulement que, sans cause à lui connue, il lui était survenu une petite *grosseur* dans la région droite du sternum. En même temps, le malade s'aperçut qu'il ne pouvait se livrer à quelque exercice fatigant ou monter un escalier, sans éprouver des palpitations et des étouffemens. Il eut aussi, à différentes reprises, des crachemens de sang (1).

---

(1) Le malade est entré à l'Hôtel-Dieu, il y a trois mois. Il fut saigné assez abondamment, après quoi on prescrivit l'application de la glace sur la grosseur de la région sternale. Le malade ayant refusé ce dernier moyen, il sortit de l'hôpital, après un séjour d'une semaine seulement.

Voici ce que nous observâmes au moment de l'entrée : A droite du sternum, dans l'étendue de deux pouces, dans la région correspondante à l'origine de l'aorte, on observe un relief très sensible, une sorte de tumeur en forme de voussure. Cette tumeur présente des battemens isochrones au pouls, et en appliquant la main à sa surface on sent un *frémissement vibratoire ou cataire* très distinct. La percussion pratiquée sur cette région donne un son mat. La région précordiale elle-même rend un son clair dans toute son étendue, si ce n'est vers la tumeur où il y a de la matité (un pouce carré).

Les battemens du cœur sont réguliers, un peu étendus, mais d'ailleurs assez normaux. Les bruits qui les accompagnent sont un peu forts, et on les entend très bien dans la région sous-claviculaire droite (il semble que la tumeur en les propageant en augmente l'intensité).

Le pouls radial est égal des deux côtés, la respiration est faible en arrière, et l'on entend à la partie supérieure, du côté gauche, un *ronchus* sec, très fort.

Diagnostic.—*Anévrisme de l'aorte sous-sternale, et probablement plaques osseuses ou cartilagineuses, et ulcérations de cette artère.*

Prescription *du 5 avril. — Saignée de 3 palet.; compress. résolut. sur la tumeur; julep calm. avec acét. de plomb 3 gouttes; 2 bouill., 3 potag. au riz.*

6 avril. Couenne luisante, verdâtre, à la surface du caillot. Le frémissement vibratoire de la tumeur est moins marqué.

8 avril. *Saignée de 2 palettes.*

11 avril. Les battemens de la tumeur sont moins forts. *Saignée de 2 palettes* (point de couenne sur le caillot, qui est assez abondant).

14, 15, 16, 17. Le malade crache un peu de sang.

15 *sangsues autour de la tumeur.*

A la fin du mois d'avril, la tumeur formait un relief moins prononcé (le malade mangeait le quart).

3 mai. *Saignée de 2 palettes* (le sang se recouvre d'une couenne légère).

5 mai. Insomnie, langue sèche, nausées; battemens irréguliers du cœur.

Rien de nouveau jusqu'au 22 mai. Ce jour-là, on remarque une *boûffissure assez considérable de la face, avec gonflement énorme des veines jugulaires.*

28. Le malade accuse pour la première fois une douleur dans la région de la tumeur; la joue et les paupières du côté droit sont fortement œdématiées.

1er juin. La veille, le malade est tombé tout-à-coup sans connaissance. Avant la visite, une saignée lui avait été pratiquée, il avait repris sa connaissance, mais la parole était encore gênée, et la face plus rouge qu'avant l'accident.

5 juin. Pendant la visite, le malade perd connaissance; il tombe dans un état comateux, et sa respiration devient stertoreuse; la face est bouffie, vultueuse (*saignée* 3 *palet.; lav. laxat.*).—Il reprend connaissance après la saignée, mais plusieurs rechutes ont lieu dans le cours de cette journée.

6 juin. Le malade a repris sa connaissance.

8. En auscultant en arrière dans le point correspondant à la tumeur, on constate, lorsque le malade parle, un tremblottement de la voix, une sorte d'*égophonie.*

16. Le malade crache encore un peu de sang.

9 et 10 juillet. Retour de l'état comateux; point de réponse aux questions; décomposition des traits; râle trachéal. (*Saignée; bouill. de veau*, *émét.* 3 *grains*, *lav. lax.*)

12. La saignée n'a pas donné de sang. — Le râle est un peu moins bruyant (*deux vésic. aux jambes*).

Dans la nuit le râle trachéal devient plus fort que jamais.

13. Mort à 6 heures du soir.

Autopsie cadavérique, 39 heures après la mort. (Voy. la planche Ve.)

1° *Habit. extér.* — Pâleur générale et amaigrissement; infiltration considérable du bras droit.

2° *Organ. circulat. et respir.*— Sous le sternum existe une tumeur, dont la surface adhère très intimement avec la face postérieure de cet os et des côtes correspondantes, qui présentent une légère excavation pour recevoir la convexité de la tumeur. Les adhérences s'étendent jusqu'au sommet du côté droit de la poitrine; séparée du sternum, la tumeur présente, à l'endroit de cette séparation, une matière molle, friable, qui n'est autre chose que de la fibrine coagulée, altérée, en grande partie décolorée. Le poumon gauche répond par son bord antérieur à la partie inférieure de la tumeur qu'il limite; il recouvre complètement le ventricule et l'oreillette gauches et environ les deux tiers du ventricule droit. Il est volumineux, abondamment parsemé de matière noire et gorgé de sang à sa base et à son bord postérieur.

Située derrière la partie moyenne du sternum, la tumeur, en se portant à droite, avait refoulé le poumon correspondant contre les parties latérale, supérieure et postérieure du côté droit. Le poumon, ainsi refoulé par la tumeur avec laquelle il avait contracté de solides adhérences, était atrophié. La tumeur avait en même temps exercé une compression considérable sur la veine-cave supérieure, la jugulaire, et la sous-clavière droites.

Après avoir bien isolé la tumeur de ses adhérences avec les parties voisines, on voit qu'elle est en quelque sorte greffée sur le côté droit de l'aorte ascendante, laquelle formait là une poche ovoïde, du volume de la tête d'un fœtus. La tumeur était longée par le nerf de la huitième paire. Un peu flasque, on sentait en la palpant qu'elle contenait une énorme quantité de sang en caillots. Les côtes droites *semblaient rentrées en dedans, et le foie présentait trois profondes scissures dues évidemment à la pression des côtes, dont ces scissures étaient pour ainsi dire le moule* (le tissu du foie, dans les points ainsi déprimés, n'était point altéré dans sa structure.)

Appuyée sur la partie inférieure de la trachée-artère et sur les bronches, la tumeur avait notablement aplati ces canaux, lesquels offraient inférieurement une teinte d'un rouge foncé, contrastant avec la pâleur des autres régions du tube respiratoire.

L'aorte ayant été ouverte, voici ce qu'on a observé : sa portion sous-sternale est remplie par un caillot, qui n'est décoloré que là où il se trouve en contact avec les parois de la tumeur; ce caillot est ailleurs d'un noir foncé et composé de caillots secondaires, entassés confusément et sans former de couches distinctes. A droite, on aperçoit la communication de l'aorte avec le kyste anévrismal; l'orifice de communication offre 1 pouce et demi de longueur sur 1 de largeur; sa circonférence est ellipsoïde. Les caillots dont il a été question plus haut étaient séparés des véritables parois de la tumeur par d'autres caillots bien plus anciens; et ceux-ci étaient disposés par couches d'autant plus denses, qu'elles étaient plus rapprochées du kyste anévrismal. Ces couches fibrineuses adhéraient entre elles par un tissu lamineux facile à détacher. Les parois du kyste semblent formées elles-mêmes par les couches les plus extérieures du coagulum lamelleux; couches organisées dans lesquelles on aperçoit des faisceaux analogues aux faisceaux de fibres musculaires (1); autour de ces faisceaux existent les productions celluleuses ou fibreuses qui font adhérer le sac anévrismal aux parties voisines.

Les parois de l'aorte, dilatées au point que ce vaisseau offrait 8 pouces de circonférence, étaient épaissies et ressemblaient à du cuir blanc. La portion de l'aorte ainsi dilatée présentait des bosselures et des enfoncemens, et était criblée intérieurement de plaques cartilagineuses, osseuses, plus ou moins saillantes et raboteuses.

---

(1) Quelques autres couches ressemblaient à de la chair décolorée et devenue friable.

Il existait une ligne de démarcation des plus évidentes, un véritable bourrelet, à l'endroit où les parois de l'aorte se continuaient avec la circonférence de l'orifice de communication entre la cavité de ce vaisseau et celle du sac anévrismal. Ce bourrelet, épais, saillant, indiquait l'endroit où les parois de l'aorte avaient été *ulcérées* et *rupturées*. Du reste, la structure du sac différait complètement de celle des parois de l'aorte elle-même ; ce kyste, formé de fibres linéaires, rougeâtres, résistait avec assez de force à la pression et à la traction.

L'altération crétacée de la crosse de l'aorte se continue dans la portion thoracique descendante de ce vaisseau, ainsi que dans les troncs qui naissent de la crosse, mais à un faible degré. Cette altération va en diminuant dans la portion abdominale de l'aorte, et devient presque nulle dans les troncs qui en naissent.

Le péricarde ne contient pas de sérosité. Le cœur, bien conformé, est un peu plus volumineux qu'à l'état normal. Son tissu est un peu mou et rougeâtre (1).

Le ventricule gauche est sensiblement dilaté, et ses parois sont un peu plus épaisses qu'à l'état normal (2). Les oreillettes sont un peu dilatées.

Les diverses valvules ne présentent pas de notables altérations.

3° *Organ. de l'innerv.* — A l'ouverture des méninges, il s'écoule une abondante quantité de sérosité, et la surface du cerveau est abreuvée du même liquide. Les ventricules

---

(1) Il ne faut pas oublier que l'ouverture n'a été faite que 39 heures après la mort, et dans une saison chaude, circonstances dans lesquelles tous les tissus tendent à se ramollir et à se décomposer.

(2) Comme nous avions consacré à l'examen minutieux de la tumeur un temps considérable, nous en manquâmes pour prendre les dimensions du cœur ; mais on verra dans la planche Ve, où ce cœur est représenté, qu'il existait bien réellement une hypertrophie excentrique ou avec dilatation, à un degré moyen.

latéraux sont très vastes et contiennent aussi de la sérosité ; deux cuillerées environ de ce liquide existent dans les fosses occipitales inférieures. Les mailles de la pie-mère en sont infiltrées. — La substance cérébrale est un peu molle et médiocrement pointillée de sang ; il en est de même de la substance cérébelleuse.

Les artères de la base du crâne sont minces et non ossifiées.

4° *Organ. digest.* — Pointillé rouge et ramollissement léger dans la portion splénique de la membrane muqueuse gastrique (arborisations noires dans quelques points de la même région) ; partout ailleurs, la membrane muqueuse est saine. — Gros intestin contenant des matières fécales à demi solides, parfaitement sain.

RÉFLEXIONS.

Voilà un nouveau cas dans lequel une hypertrophie du ventricule gauche, avec légère dilatation, n'a point donné lieu à cet ensemble de symptômes dits généraux que plusieurs médecins attribuent encore aujourd'hui à ce qu'ils appellent l'*anévrisme du cœur*. Hé bien, chez ce sujet, les valvules et les orifices étaient à l'état normal.

Il est survenu, il est vrai, un gonflement des veines jugulaires et une infiltration du membre supérieur droit et du visage, surtout à droite. Mais, ainsi que l'a démontré l'ouverture du cadavre, et comme nous l'avions d'ailleurs annoncé, pendant la vie ces accidens étaient dus à la compression exercée par la tumeur sur la veine-cave supérieure et sur la veine sous-clavière droite. Aussi les membres inférieurs et l'abdomen n'ont-ils été le siége d'aucune accumulation de sérosité. Les accidens cérébraux (perte de connaissance, difficulté de parler, respiration stertoreuse, etc.), ont été également le résultat de la congestion veineuse du cerveau, laquelle dépendait elle-même de l'obstacle au cours du sang dans la veine-cave supérieure.

L'observation suivante est extrêmement remarquable en ce qu'elle nous offre l'exemple d'une hypertrophie du ventricule gauche, qui paraît être survenue très rapidement chez un individu affecté d'un rhumatisme aigu.

OBSERVATION 115e (1).

Jeune homme de 22 ans. — Rhumatisme articulaire aigu, avec battemens violens du cœur. — Mort environ un mois après le début. — Hypertrophie avec dilatation du ventricule gauche.

« Angelot (Denis), tailleur, âgé de 22 ans, d'un tempé-
» rament sanguin, fut admis à l'hôpital Cochin (12 jan-
» vier 1818), présentant les symptômes d'un rhumatisme
» articulaire aigu. Il se plaignait en même temps d'une dou-
» leur au côté gauche et vers la base de la poitrine, qui,
» du reste, était bombée et sonore dans toute son étendue.
» Le pouls était fort, plein et vibrant, les battemens du
» cœur étaient aussi très prononcés. Le visage était un
» peu pâle; la peau était couverte d'abondantes sueurs. La
» langue était humide et blanchâtre; l'abdomen tendu,
» sensible à la pression.

» Le deuxième jour après l'entrée, les douleurs articu-
» laires deviennent plus aiguës, et les moindres mouvemens
» les rendent insupportables; la respiration est pénible;
» la langue présente de la rougeur sur ses bords; la soif est
» très vive; un frisson de deux à trois heures est suivi d'une
» chaleur violente et de copieuses sueurs. *Les battemens*
» *du cœur sont plus forts, la vibrance du pouls est plus mar-*
» *quée.*

» Même état le troisième et le quatrième jours. Le cin-
» quième, les symptômes sont un peu diminués; mais les

(1) Cette observation appartient à M. Bertin (je l'extrais du *Traité des maladies du cœur* de 1824).

» jours suivans, les douleurs rhumatismales furent portées
» au plus haut degré d'intensité. Elles se calmèrent le
» huitième jour, la tuméfaction des articulations diminua ;
» *cependant les battemens du cœur augmentèrent de force.* —
» Le neuvième jour, une douleur pongitive se fit sentir
» vers la douzième côte gauche. Elle fut enlevée par une
» saignée de trois palettes, mais se renouvela le lendemain
» avec *les palpitations et la vibrance du pouls.*

» Le douzième jour, les symptômes de rhumatisme dis-
» paraissent ; *mais le cœur continue de battre avec la même*
» *violence, et la vibrance du pouls persiste.* — Un état de
» constipation est combattu par des laxatifs.

» Le quinzième et le seizième jours, les battemens du cœur
» et la vibrance du pouls sont moins marqués.

» Les jours suivans, le malade se croyant entièrement
» rétabli, se disposait à sortir.

» Le 1er février, il éprouve de nouveau une assez vive
» douleur au même côté de la poitrine ; elle cesse le soir,
» se renouvelle avec plus de violence le lendemain, dis-
» paraît encore, revient le jour suivant et persiste.

» Le 5 février au soir, le malade, après s'être promené
» assez long-temps dans le jardin, éprouve un frisson vio-
» lent, suivi de nausées et de vomissemens ; toux, douleur
» de côté très aiguë, respiration pénible et même sterto-
» reuse, palpitations tumultueuses. — Une saignée de bras
» pratiquée à minuit le soulage au point qu'il peut se lever
» et même se promener le lendemain ; mais les mêmes
» symptômes se répètent encore le soir.

» Le 8 février, survient une expectoration sanguino-
» lente ; les membres commencent à s'infiltrer ; les extré-
» mités se refroidissent ; le pouls est petit et irrégulier ;
» le malade ne parle plus qu'avec la plus grande diffi-
» culté ; ses paroles sont entrecoupées de soupirs et de
» sanglots, et il tombe, le 9 février, dans un état coma-
» teux : sa respiration est bruyante et haute ; le visage qui

» était resté constamment pâle, offre un aspect cadavé-
» reux, et la mort arrive le lendemain à huit heures du
» soir.

» *Autopsie cadavérique.*

» Les poumons étaient très engorgés par le sang. Le
» poumon gauche était un peu refoulé vers la partie supé-
» rieure de la poitrine : il était uni par quelques adhéren-
» ces à la plèvre costale. Le péricarde contenait une sérosité
» jaunâtre.

» *Le cœur était très volumineux. — Les parois du ventricule*
» *gauche avaient plus d'un pouce d'épaisseur vers la base;*
» *hypertrophie qui allait en diminuant vers la pointe, où elle*
» *était encore très prononcée. Les colonnes charnues étaient*
» *plus développées que dans l'état naturel. La cavité ventricu-*
» *laire était plus que doublée.*

» L'oreillette gauche et les valvules ne présentaient rien
» d'extraordinaire.—Les parois du ventricule droit étaient
» amincies, mais sa cavité était dans l'état ordinaire, ainsi
» que l'oreillette de ce côté.— L'aorte avait un calibre sin-
» gulièrement petit, non seulement comparativement à la
» capacité du ventricule gauche, mais d'une manière ab-
« solue (1).

---

(1) Il est bien fâcheux que l'ouverture n'ait pas été plus détaillée. D'après les symptômes rapportés plus haut, il est certain qu'il existait une inflammation aiguë de la plèvre et du poumon, probablement accompagnée d'endo-péricardite ; et il n'est rien dit des altérations que ces maladies devaient avoir entraînées à leur suite. Cette observation est encore un exemple de la coïncidence des maladies du cœur avec le rhumatisme articulaire aigu.

OBSERVATION 110e.

Femme de 79 ans. — Battemens du cœur très forts, semblables à des coups de marteau. — Paralysie du côté gauche, avec raideur du bras droit, cris et agitation. — Hypertrophie avec légère dilatation du ventricule gauche; arachnitis, ramollissement de l'hémisphère droit du cerveau.

Jeanne Bossuet, âgée de 79 ans, domestique, d'une taille élevée, maigre, pâle et nerveuse, fut apportée à l'hôpital Cochin le 12 janvier 1822. Les personnes qui la conduisaient ne purent nous apprendre rien autre chose, sinon qu'elle avait perdu subitement connaissance quinze jours auparavant; que les facultés intellectuelles s'étaient en partie ranimées au bout de quelques instans, mais que depuis le côté gauche était paralysé. Voici, au reste, les symptômes que la malade présentait à son arrivée. Tête penchée à droite, bouche déviée dans le même sens, langue obliquant un peu à gauche, quand la malade la montre, ce qui lui est difficile; pupilles égales, mobiles; visage exprimant une sorte d'étonnement stupide; paralysie des membres gauches, cris, agitation, loquacité, subdelirium. — Toutes les artères, mais surtout les carotides, battent avec force et le pouls est un peu fréquent. Les battemens du cœur soulèvent les vêtemens de la malade; ils sont vigoureux, bien détachés, et repoussent brusquement la main appliquée sur la région précordiale. Explorés avec le cylindre, ils ressemblent véritablement à des coups de marteau, et produisent un son assez clair.

Diagnostic.—*Hypertrophie du cœur, phlegmasie cérébrale.*

De si graves maladies, jointes à l'âge très avancé du sujet, ne laissent aucun espoir de guérison.

Cependant le visage se décompose, le membre supérieur droit se raidit, et résiste à l'extension; la malade, plongée dans un état comateux, pousse des gémissemens et des cris, et succombe dans le cours du cinquième jour après son entrée.

Autopsie cadavérique, 30 heures après la mort.

1° *Organ. respir. et circulat.*—Les deux poumons sont parfaitement crépitans (le droit était adhérent à la plèvre pariétale).

Le péricarde est injecté.

Le cœur est bien plus gros que le poing du sujet. Le ventricule droit, environné d'une grande quantité de graisse, est d'ailleurs sain. Il ne contient pas de sang, non plus que l'oreillette correspondante, dont les colonnes charnues sont très fortes.

Le ventricule gauche est hypertrophié. Ses parois, à la base, ont environ 11 lignes d'épaisseur; la cloison ventriculaire est épaisse d'environ 7 lignes. Les colonnes du ventricule gauche sont très nombreuses, et sa capacité l'emporte un peu sur celle du droit. Les parois de l'oreilette gauche sont épaissies. Le tissu des ventricules est rouge et ferme.

Des points jaunâtres existent dans toutes les valvules du cœur; les valvules aortiques sont même parsemées de quelques plaques osseuses ou calcaires. Les artères coronaires forment un relief très marqué à la surface du cœur. Elles sont dures et ossifiées dans tout leur trajet.

L'origine de l'aorte est dilatée; dans toute la longueur de cette artère, la surface intérieure est inégale, hérissée de lames jaunes, terreuses, et de squammes calcaires, analogues à des coquilles d'œuf, mais plus épaisses, et dont plusieurs soulèvent la membrane interne. Les artères qui naissent immédiatement de l'aorte, celles des membres et surtout des pelviens, les artères de la base du crâne, les ophthalmiques, partagent la dégénérescence de l'aorte; leur membrane celluleuse est très injectée (1). Le tronc de l'artère mésentérique supérieure, entièrement ossifié, forme un

(1) Il est assez remarquable que les carotides primitives avaient en quelque sorte échappé à l'altération.

tube dur et inflexible ; mais les branches et les rameaux qui se distribuent aux organes digestifs sont exempts de cette altération. Tout le système artériel, en général, est gorgé de sang liquide, tandis que le système veineux, revenu sur lui-même, en contient à peine.

2° *Organ. digest.*—Les circonvolutions de l'intestin grêle sont petites, contractées et rouges. Le rectum est distendu par des matières fécales endurcies. La membrane muqueuse de l'estomac est d'un rouge foncé dans la région splénique.

3° *Centres nerveux.*—Il existe une grande quantité de sérosité à la base du crâne et dans les ventricules. L'arachnoïde qui recouvre les circonvolutions supérieures du cerveau est opaque et d'une couleur laiteuse. Le lobe postérieur de l'hémisphère droit offre une teinte jaune très prononcée : il est ramolli et comme déliquescent. A son centre existe une matière blanchâtre, crémeuse, vraiment purulente; sa substance offre d'ailleurs une rougeur et une injection considérables, et est parsemée de caillots de sang très petits, ainsi que de masses jaunes, plus grosses, faciles à écraser, dont l'intérieur est infiltré de sang. Le foyer est tapissé d'une membrane très fine, parcourue de vaisseaux rouges très apparens. L'arachnoïde qui enveloppe les circonvolutions ramollies leur adhère si intimement, qu'elle paraît confondue avec elles. Le reste du cerveau est sans altération notable. Les plexus et la toile choroïdes contiennent des globules hydatidiformes.

OBSERVATION 117e.

Homme d'environ 40 ans. — Battemens du cœur peu sensibles à la main, avec pouls fort et vibrant. — Dyspnée extrême, infiltration, etc. — Hypertrophie et dilatation énorme du ventricule gauche. — Hydrothorax.

Pierre Brisson, âgé d'une quarantaine d'années, maçon, d'une taille peu élevée, mais fortement constitué, assurait n'être malade que depuis une quinzaine de jours, lorsqu'il

entra à l'hôpital Cochin le 13 juin 1822. L'état très alarmant où il se trouvait nous portait cependant à croire que sa maladie datait d'une époque plus éloignée. Voici quel était cet état : douleur à la partie moyenne du thorax et à la région précordiale, où le malade éprouve un sentiment d'oppression insupportable. Toux, orthopnée, pouls fort, vibrant et régulier ; battemens du cœur peu sensibles à la main (l'état d'angoisse et d'agitation ne permet pas de pratiquer l'auscultation); céphalalgie, étourdissemens, éblouissemens fréquens, insomnie des plus cruelles ; visage blême et bouffi, lèvres grosses et un peu livides (1).

Prescription. — *Tisane apérit. ; jul. digit.*

Le 16 juin, quatrième jour après l'entrée, le malade, incessamment menacé de perdre la respiration, ne peut plus rester couché ; la frayeur et l'anxiété sont peintes sur son visage. Le 17, le malade reste assis, appuyé sur le bord de son lit, la tête basse et le corps penché en avant : il gémit et est haletant : il implore nos secours et nous conjure de ne pas le laisser mourir. On pratique une saignée du bras; mais le sang ne coule que goutte à goutte, ce qui oblige de remplacer la saignée générale par l'application de trente sangsues à la région précordiale. Le 18, peau froide, œdème du pied droit (vésicat. sur la poitrine). — Environ deux heures de sommeil la nuit suivante.—Le 19, jour d'orage et de pluie, augmentation rapide de tous les symptômes, étouffement, angoisses affreuses ; le malade nu, assis sur sa chaise, le tronc tendu et fortement courbé en avant, la tête appuyée sur le bord du lit, ne peut conserver d'autre position et s'attend à une mort prochaine.—Le 20,

(1) Cette observation, recueillie en 1822, manque de quelques détails *séméiologiques*. Si je la rapporte ici, c'est qu'elle offre de l'intérêt sous le point de vue anatomique, ainsi que sous celui de la rapidité avec laquelle l'hypertrophie *paraît* s'être développée.

situation de plus en plus déplorable ; contraction comme convulsive du diaphragme, suffocation imminente, visage plus gonflé, yeux égarés, peau froide, désir de la mort, qui arrive enfin à dix heures du matin.

Autopsie cadavérique, 20 heures après la mort.

1° *Habitude extérieure.* Cadavre bien conformé ; infiltration des membres, dont les veines sont gorgées de sang.

2° *Organ. respir. et circul.*—Son mat des deux côtés de la poitrine ; épanchement d'une grande quantité de sérosité, légèrement rougeâtre, dans les deux cavités de la plèvre. Pressés par ce liquide et par la masse énorme du cœur, les deux poumons, peu volumineux, présentent un tissu encore crépitant, mais condensé par la compression.

Le péricarde contient une petite quantité de sérosité rougeâtre. Le cœur, gorgé de sang, énorme (quatre fois environ plus gros que le poing du sujet), occupe autant d'espace que les deux poumons réunis : il est situé transversalement, de manière que sa base comprime un peu le poumon droit, tandis que les deux ventricules pèsent pour ainsi dire de tout leur poids sur le poumon gauche. Débarrassé des caillots fibrineux noirs qui l'engorgent, le cœur conserve encore un volume extraordinaire. Le ventricule gauche a une capacité triple de celle qui lui est naturelle, et ses parois ont environ six lignes d'épaisseur. Son tissu est rouge et assez ferme. L'oreillette gauche, extrêmement petite en comparaison du ventricule, pourrait contenir un œuf de poulette.—Le ventricule droit, bien moins ample que le gauche, un peu dilaté néanmoins, conserve son épaisseur ordinaire. Cette épaisseur, assez uniforme dans toute l'étendue de ce ventricule, comme cela avait aussi lieu dans le gauche, diminue seulement un peu vers la pointe. L'oreillette droite, épaisse et charnue, est d'un bon tiers plus volumineuse que la gauche.—Les orifices du cœur sont sains. L'aorte et l'artère pulmonaire sont gorgées de caillots de sang ; la crosse de

la première est sensiblement dilatée, tandis que son orifice est peut-être un peu rétréci.

3° *Organ. abdom.* — La membrane muqueuse de l'estomac, de l'intestin grêle et du gros intestin, présente une rougeur foncée, analogue à la couleur du kermès, et produite par l'engorgement mécanique des vaisseaux sanguins. Un tænia vivant parcourt toute la longueur de l'intestin iléon. — Le foie et la rate sont gorgés de sang. La vessie est contractée, rosée intérieurement.

4° *Organ. encéphal.* —Le cuir chevelu est aussi gorgé de sang ; il existe une assez grande quantité de sérosité dans l'arachnoïde. A la convexité du cerveau, le feuillet viscéral de cette membrane adhère avec le feuillet pariétal, et présente çà et là diverses granulations ; sur les côtés des hémisphères, l'arachnoïde est opaque, laiteuse et injectée ; la substance cérébrale est d'une grande mollesse (1).

3° *Hypertrophie concentrique ou avec rétrécissement de la cavité ventriculaire.*

OBSERVATION 118e.

Femme de 40 ans. — Battemens du ventricule gauche violens, sourds et peu étendus ; palpitations. — Paralysie du bras droit, puis érysipèle de la face. — Mort. — Hypertrophie du ventricule gauche, avec rétrécissement de sa cavité. — Ramollissement du cerveau et du cervelet.

Sally (Prudence), âgée de 40 ans, domestique, d'un

---

(1) Cette hypertrophie paraît avoir affecté une marche aiguë, puisque le malade nous assurait n'en avoir éprouvé les premiers symptômes que quinze jours avant son entrée. Nous avons déjà dit qu'il nous semblait probable que la maladie dont il s'agit remontait à une époque plus ou moins éloignée. Néanmoins, des faits de ce genre méritent d'être publiés, afin que l'on parvienne un jour à déterminer si véritablement, dans certains cas, l'hypertrophie du cœur peut acquérir en quelques semaines un développement qu'elle n'acquiert ordinairement qu'au bout d'un temps beaucoup plus long.

Déjà, au reste, l'observation 115e nous a offert un remarquable exemple d'une hypertrophie à marche probablement aiguë.

tempérament sec et nerveux, née à Saint-Domingue, éprouvait, depuis huit ans, par intervalles, des palpitations, lorsqu'elle entra à l'hôpital Cochin, le 8 avril 1822. Les menstrues, habituellement peu abondantes, mais régulières, avaient cessé de couler depuis un mois seulement. Pendant les trois années précédentes on lui avait fait plusieurs saignées, qui l'avaient soulagée. Au mois de janvier dernier (1822), le bras droit avait été entièrement paralysé. Lors de l'entrée, la paralysie n'était pas encore entièrement dissipée; le membre exerçait néanmoins des mouvemens volontaires, à la vérité très faibles. La malade se plaignait d'une céphalalgie assez violente, continuelle, occupant particulièrement les *côtés* et le *derrière de la tête*. Quand on l'interrogeait, elle répondait avec une lenteur extrême; ses traits exprimaient une sorte de stupeur idiotique; elle éprouvait de temps en temps des palpitations et des étouffemens; le pouls était régulier, *peu développé*, mais *dur* et *fort*; les battemens du ventricule gauche, explorés avec le cylindre, étaient *forts*, *concentrés*, *sourds* et *profonds*.

Diagnostic. — *Hypertrophie du ventricule gauche; affection cérébrale.*

On prescrit 15 *sangsues au siége et une infusion de fleurs de tilleul et d'oranger.*

Il ne se passa rien de remarquable dans l'état de la malade, jusqu'au 1er mai. A cette époque la conjonctive droite était vivement enflammée; la céphalalgie était intolérable et il existait de la constipation (*vésic. à la nuque; hydromel glaub.; pédil. sinap.*).

Le vésicatoire détermine un gonflement très douloureux des ganglions lymphatiques du côté droit du cou, dans lesquels il se forme quelques foyers de suppuration. On pratique une petite incision, qui est suivie de soulagement.

Le 15 mai, après s'être promenée toute la journée, la

malade éprouva une *attaque* de nerfs, sur les symptômes de laquelle on ne put recueillir rien de satisfaisant. Elle dit en avoir éprouvé plusieurs autres semblables. La nuit suivante fut agitée (*pot. calm., pédil.*).

16. L'accès nerveux est tout-à-fait disparu ; mais le côté droit du visage est le siége d'un érysipèle œdémateux ; fièvre ; quelques signes de délire dans la journée.

17. L'érysipèle s'étend à toute la face (30 *sangsues au cou et au visage ; petit-lait émétisé ; limonade ; diète*).

18. Fièvre très vive, tendance continuelle à sortir du lit ; pas de réponse aux questions. Appelé auprès de la malade, à deux heures après midi, je la trouve sans connaissance ; ses lèvres sont décolorées, la turgescence inflammatoire du visage est presque nulle ; le visage est pâle ; les paupières sont fermées ; le sentiment est éteint ; le pouls est fréquent et petit ; la respiration rare, lente, accompagnée de râle ; cependant les mouvemens respiratoires se ralentissent de plus en plus ; le pouls perd sa fréquence, devient lent, s'évanouit... Les battemens du cœur lui survivent ; quelques inspirations demi-convulsives s'opèrent encore ; pendant leur long intervalle, on croit la malade morte... La main appliquée sur la région du cœur le sent encore tressaillir. Deux autres inspirations profondes se manifestent ; un liquide écumeux abreuve la bouche, une sorte de frémissement se fait sentir dans les muscles de l'avant-bras ; leurs tendons tressaillent ; la respiration ne s'opère plus... La malade est morte.

Autopsie cadavérique, 48 heures après la mort.

1° *Habit. extér.* — Cadavre maigre, sans infiltration, bien conformé.

2° *Organ. respirat. et circul.* — Les deux poumons sont sains.

Le cœur, gorgé de sang, et, dans cet état, double du poing du sujet, remplit toute la partie antérieure gauche de la poitrine, en s'étendant jusque vers la clavicule. Les

orifices ne présentent rien de notable que la rougeur de leurs valvules. *Le ventricule gauche, extrêmement robuste, a ses parois épaisses d'un pouce dans leur partie moyenne : l'épaisseur diminue vers la base et le sommet. Quelques colonnes charnues sont également hypertrophiées. La cavité du ventricule est très sensiblement rétrécie.*

Les deux oreillettes, et le ventricule droit, dont la pointe descend bien moins bas que celle du gauche, sont à peu près dans leur état normal. La cloison interventriculaire a 6 lignes d'épaisseur. Le tissu musculaire du cœur est rouge, ferme et vermeil.

L'aorte, dont le calibre est peu considérable, contient de longs cordons fibrineux. Sa face interne est parsemée d'écailles jaunâtres, terreuses, calcaires ou fibro-cartilagineuses. La même altération se remarque dans les artères du bassin, des membres abdominaux et surtout dans celles du cerveau. Les artères coronaires, les carotides, les artères de membres thoraciques, sont saines, si ce n'est que les premières sont plus volumineuses que dans l'état naturel.

3° *Cent. nerv.* — Ramollissement inflammatoire du corps strié droit, et de la partie moyenne inférieure de l'hémisphère gauche. Ramollissement de la partie centrale de l'hémisphère droit du cervelet (1).

OBSERVATION 119e.

Homme de 50 ans. — Deux fluxions de poitrine. — Palpitations; battemens du cœur forts et étendus; matité augmentée de la région précordiale; pouls petit, étroit, vibrant. — Hypertrophie concentrique du ventricule gauche. — Traces d'ancienne endo-péricardite.

Baudouin, âgé de 50 ans, cultivateur, d'une forte constitution, fut reçu à la clinique (n° 7, salle Saint-Jean-de-

---

(1) Je ne fais qu'indiquer ces altérations, que j'ai décrites avec soin dans le traité de l'*Encéphalite*, où cette observation a été consignée.

Dieu), le 15 novembre 1833. Il a eu deux *fluxions de poitrine*, la première, il y a onze ans, et la seconde, il y a quatre mois. La douleur qui accompagna cette maladie exista les deux fois dans le côté gauche.

Dans le cours de la présente année, il a été pris d'un écoulement hémorrhoïdal qui n'a duré que 24 heures, et c'est aussi depuis un an environ qu'il s'est aperçu que *ses jambes et son ventre enflaient.* Voici quel était son état au moment de l'entrée :

Peau pâle, tendue en raison de l'infiltration, qui est considérable aux membres inférieurs (les supérieurs sont à peu près à l'état naturel). L'abdomen est tendu et la fluctuation y est très sensible. — *Le pouls est étroit, un peu vibrant*, à 76, régulier, sans intermittence. Les veines jugulaires ne sont pas notablement dilatées. Les battemens du cœur, réguliers comme le pouls, se voient à un pouce environ plus haut que dans l'état normal; ils frappent fortement et repoussent la main qui les explore; la matité de la région précordiale occupe une surface de 12 à 16 pouces carrés. Dans toute l'étendue de la matité, les bruits du cœur sont plus forts qu'à l'état normal (dans la région des cavités gauches, le second est un peu sec et *étouffé*). On les entend dans toute la partie antérieure de la poitrine. Il survient des palpitations, lorsque le malade se livre à quelque exercice ou qu'il monte un escalier; mais il n'en existe pas à l'état de repos, et le malade n'a pas besoin d'avoir la tête très élevée pour respirer. Le sommeil est assez bon; quelques réveils en sursaut.

Dans le côté gauche, en arrière, la résonnance est très claire jusqu'au dessous du scapulum, où elle devient nulle et où on entend un râle crépitant très gros (la peau du dos est infiltrée). — A droite, la résonnance est comme à gauche, mais on n'y entend pas de râle. — Il n'existe ni égophonie, ni bronchophonie.

Diagnostic. — *Hypertrophie du cœur. — Commencement d'induration des valvules. — Œdème du poumon.*

Prescription. — *Une saignée de 3 palett.; org. sir. des cinq racin. et sir. pointe d'asperge; 3 bouill.; 2 potag.*

18. Fièvre vive avec sècheresse de la langue et de la peau; pouls à 116, toujours étroit, petit, quoique dur et vibrant. Le malade éprouve une vive douleur à la cuisse (*saignée de 3 palett.; diète*).

19. Le ventre paraît moins tendu. La fièvre continue (pouls à 96); il est survenu du dévoiement; persistance de la douleur de la cuisse.

21, 22, 23, 24, 25, 26. On remarque que les veines qui rampent sur les parois de la poitrine sont très volumineuses.

On fait quelques mouchetures au scrotum, qui est énormément infiltré.

Les jours suivans, le dévoiement augmente; la douleur de la cuisse continue; la figure s'altère; l'amaigrissement fait de rapides progrès.

Mort le 29 à 7 heures du soir.

Autopsie cadavérique, 40 heures après la mort.

1° *Habit. extér.*—Les membres inférieurs sont fortement infiltrés; la tuméfaction du scrotum et des parois de l'abdomen est beaucoup moindre qu'elle n'était il y a quelques jours.

A la partie externe de la cuisse gauche, là où le malade avait accusé une vive douleur, existe un vaste foyer purulent, à la fois sous-cutané, sous-aponévrotique et intermusculaire : il s'étend depuis la partie supérieure externe de la cuisse jusqu'au tendon du triceps, et embrasse toute la partie externe du membre.

La sérosité abdominale présente une teinte citrine foncée.

2° *Organ. circul. et respir.*—Le péricarde contient un

demi-verre de sérosite roussâtre; il adhère de toute part avec la plèvre voisine ; les poumons adhèrent, de leur côté, aux parois pectorales par un tissu celluleux ou fibro-celluleux. Les veines du cœur sont plus saillantes qu'à l'état normal. Cet organe est presque entièrement dépourvu de graisse à sa partie antérieure ainsi que sur le commencement de l'aorte, où l'on observe des taches laiteuses, traces d'ancienne péricardite.

Poids du cœur non encore vidé, avec l'origine des gros vaisseaux, 388 grammes.

Le cœur semble presque entièrement formé par le ventricule gauche et la cloison. Le ventricule droit forme à peine le cinquième de la masse totale du cœur ; le tissu cellulaire de ce ventricule est infiltré : la cavité ventriculaire ne contient presque aucun caillot de sang; sa capacité est d'un bon quart plus grande qu'à l'état normal ; l'épaisseur de ses parois est de 2 lignes à 2 lignes 1/4; elles sont molles et flasques. L'oreillette droite est plus dilatée encore que le ventricule; ses parois sont un peu amincies. — L'orifice auriculo-ventriculaire droit a 5 pouces de circonférence ; la circonférence de l'orifice ventriculo-pulmonaire est de 3 pouces 1/2. Les valvules droites ne sont pas sensiblement épaissies; elles sont rouges comme le reste de la cavité, ce qui tient, peut-être, à l'imbibition cadavérique.

La cavité du ventricule gauche est rétrécie et forme une espèce de canal cylindrique, contenant à peine le doigt indicateur. Ce rétrécissement coïncide avec une hypertrophie considérable des parois, lesquelles, à la base, ont *un pouce d'épaisseur.* Cette épaisseur reste à peu près la même dans les trois quarts de la longueur du ventricule, et diminue ensuite vers la pointe; l'épaisseur de la cloison interventriculaire est de 10 lignes.

L'oreillette gauche a une cavité d'un bon tiers moindre que celle de la droite. *Sa capacité absolue est un peu moindre qu'à l'état normal. L'épaisseur de ses parois est un peu plus que normale.* (Les cavités gauches ne contenaient presque

aucun atome de sang, et elles étaient cependant rougies comme par imbibition.)

L'orifice auriculo-ventriculaire gauche a 4 pouces 3 lignes de circonférence. — La valvule bicuspide est notablement épaissie, principalement la lame qui répond à l'ouverture aortique. Là, son tissu crie sous l'instrument qui le divise à l'instar d'un fibro-cartilage; l'épaisseur de la section est d'une demi-ligne; d'ailleurs, la valvule est mobile et peut fermer exactement son orifice : — l'orifice aortique a 3 pouces 5 lignes de circonférence; ses valvules ne sont pas sensiblement épaissies, et sont mobiles comme à l'état normal.

La substance du cœur est assez ferme, mais plus brune que dans l'état ordinaire.

L'intérieur des gros vaisseaux est d'un rouge plus ou moins foncé (1); dans toute son étendue l'aorte présente çà et là des taches blanchâtres ou légèrement jaunâtres, analogues à celles qui existaient sur la portion du péricarde qui se déploie sur l'origine du vaisseau et sur le cœur.

Les deux poumons sont gorgés de sang et de sérosité; leur tissu condensé, et comme carnifié, est d'un rouge-brun. Les bronches offrent une teinte rouge assez prononcée, violâtre en quelques points.

3° *Organ. digest. et annex.*—Le foie contient une quantité de sang assez considérable; son tissu, d'un rouge-marron ou chocolat, est légèrement induré. — La rate est hypertrophiée et mélanosée à sa surface externe, où elle présente quelques plaques fibro-cartilagineuses. — La membrane muqueuse de l'estomac offre une teinte grisâtre sur laquelle tranche un pointillé rouge, disséminé en divers endroits.

(1) Comme le cadavre ne fut ouvert que 40 heures après la mort, il se peut que cette rougeur, ainsi que celle du cœur, dépendît, du moins en partie, d'une imbibition cadavérique, bien que la saison ne fût pas favorable à la prompte décomposition putride. N'oublions pas cependant que pareille rougeur, dans des cas analogues à celui-ci, est quelquefois le résultat d'un état phlegmasique.

La teinte grisâtre de l'estomac existe dans toute l'étendue de l'intestin grêle, plus foncée sur les plaques de Payer que partout ailleurs. (Il semble que les plaques intestinales ne contiennent pas de sang; elles sont plus épaisses qu'à l'ordinaire, ce qui tient à un commencement d'infiltration.)— La muqueuse du gros intestin, généralement pâle et comme lavée, offre çà et là, cependant, quelques arborisations rosées. Les parois de l'intestin sont épaissies par l'infiltration. — Les reins sont plus pâles qu'à l'état normal : on observe à leur surface quelques kystes. — La muqueuse de la vessie est blanche.

§ II. Hypertrophie du ventricule droit.

1° *Hypertrophie simple ou avec capacité normale de la cavité ventriculaire* (1).

OBSERVATION 120e.

Femme de 30 ans. — Palpitations, battemens très étendus du cœur, dyspnée, infiltration, etc. — Hypertrophie simple du ventricule droit. — Rétrécissement de l'orifice auriculo-ventriculaire gauche, etc.

« Lassole (Elisabeth), âgée de 30 ans, d'un tempérament sanguin, d'un embonpoint très prononcé, avait » une mauvaise santé depuis trois ans, lorsqu'elle entra » à l'hôpital Cochin, le 12 décembre 1818.

» Elle avait éprouvé dès le commencement une légère » dyspnée et quelques palpitations passagères; plusieurs » affections catarrhales augmentèrent la difficulté de respirer, et déterminèrent un sentiment de suffocation bien » prononcé.

» Cette malade se plaignait de céphalalgie violente et

(1) L'observation que nous allons rapporter sur cette forme d'hypertrophie du ventricule droit appartient à M. Bertin.

» d'une sensation fréquente de vapeurs chaudes qui sem-
» blaient s'élever de la poitrine vers la tête : les palpita-
» tions se renouvelaient plus souvent et affectaient en quel-
» que sorte un caractère de périodicité.

» On avait regardé cette affection comme nerveuse, et
» l'on s'était borné à un régime adoucissant et à quelques
» antispasmodiques. Les symptômes cessaient de temps en
» temps ; des intermittences assez longues semblaient con-
» firmer une guérison illusoire.

» Les symptômes que nous venons de mentionner s'étaient
» manifestés un mois avant son entrée à l'hôpital.

» La figure, assez pleine, offrait un teint bleuâtre ; les
» yeux étaient légèrement injectés ; les battemens des ca-
» rotides étaient assez prononcés ; la poitrine, très grasse,
» ne permettait pas d'éclairer le diagnostic par la percus-
» sion (1). Les extrémités supérieures et inférieures étaient
» œdématiées, mais le doigt ne les déprimait que difficile-
» ment ; la position verticale était devenue indispensable.

» La respiration était pénible, courte, précipitée ; les
» palpitations fréquentes ; les battemens du cœur se fai-
» saient sentir jusque dans la partie droite de la poitrine ;
» ces battemens étaient mous ; ils n'étaient ni secs ni dé-
» tachés. La moindre compression sur la poitrine déterminait une dyspnée plus grande ; la toux était peu fréquente
» et accompagnée d'une expectoration muqueuse ; le pouls
» était profond ; la dilatation des parois semblait se faire
» difficilement : les pulsations n'avaient ni la force ni la
» vibrance si ordinaires dans l'hypertrophie.

» L'abdomen était souple, nullement douloureux au
» toucher.

» La malade conservait presque constamment la tête

(1) Nous n'avons pas besoin de dire que nous rapportons ce passage de l'observation sans adopter l'assertion qui s'y trouve exprimée.

» penchée sur la poitrine, quelquefois elle la portait en » arrière avec force, et ce mouvement était suivi de plaintes » et de soupirs; ses bras se croisaient sur la poitrine, et » elle conservait cette position la nuit comme le jour.

» Les symptômes continuèrent les jours suivans avec la » même intensité. Quelques stries sanguinolentes teignent » les crachats; les palpitations et les battemens du cœur » diminuent quelquefois sans que la malade éprouve un » grand soulagement.

» Enfin les symptômes augmentent de plus en plus; les » crachats sanglans deviennent plus fréquens, et la malade » succombe, neuf jours après son entrée, le 20 décembre, » à onze heures et demie.

» *Autopsie cadavérique.*

» La poitrine contient une petite quantité de sérosité; les » poumons sont adhérens : ces adhérences sont anciennes » et bien organisées.

» Le tissu des poumons ne laisse presque point échapper » de sang : ils sont mous et crépitans; on observe seu- » lement sur leur lobe inférieur deux ou trois points » durs et engorgés. La plèvre, aux adhérences près, est » saine. — Le péricarde, sain, transparent, ne contient » que peu de sérosité. Le *cœur* est un peu plus volumineux » que dans l'état naturel et chargé d'une assez grande quan- » tité de graisse : la capacité de l'oreillette droite est aug- » mentée, et ses faisceaux charnus sont plus marqués que » dans l'état sain; le ventricule droit, d'une capacité à peu » près naturelle, a ses parois beaucoup plus épaisses et ses » colonnes plus développées que dans l'état sain.

» L'orifice auriculo-ventriculaire droit est libre; la val- » vule tricuspide présente quelques points d'induration : » elle est épaissie et d'une couleur jaunâtre; les filets ten- » dineux qui s'y attachent sont plus courts que dans l'état » sain. L'orifice de l'artère pulmonaire n'offre rien de par- » ticulier; il en est de même du ventricule gauche; mais

» l'orifice auriculo-ventriculaire gauche est très altéré.
» L'ouverture qu'interceptent les deux bords libres de la
» valvule mitrale est très petite : elle a dans son plus grand
» diamètre quatre lignes et demie, et dans le plus petit
» une ligne et demie ; les deux extrémités de ses bords
» libres sont *réunies et confondues ;* les cordages qui la ten-
» dent sont ramassés et très courts. La valvule est épaissie,
» fibro-cartilagineuse, parsemée d'un grand nombre de
» petits grains formant de petites couches irrégulièrement
» compactes et quelques petits mamelons isolés : la couleur
» de cette valvule est d'un jaune pâle.

» L'abdomen contient de la sérosité. »

2° *Hypertrophie excentrique ou avec dilatation de la cavité ventriculaire.*

OBSERVATION 121e (1).

Femme de 33 ans. — Battemens violens du cœur, surtout dans la région du ventricule droit ; palpitations, dyspnée extrême, hémoptysie abondante, infiltration des membres, etc. — Hypertrophie avec dilatation du ventricule droit. — Induration fibro-cartilagineuse de la valvule bicuspide, avec rétrécissement de l'orifice auriculo-ventriculaire gauche.

Neuray (Louise), âgée de 33 ans, d'une constitution plus nerveuse que sanguine, avait cessé d'être réglée depuis six mois, lorsque des étouffemens et une grande anxiété la décidèrent à entrer à l'hôpital Cochin, le 21 septembre 1822. Il y avait alors huit ans qu'à la suite d'une chute sur la région précordiale, elle avait éprouvé de violentes palpitations, avec orthopnée et crachement de sang. Admise à l'Hôtel-Dieu pour cette maladie, elle y fut traité par feu M. le professeur Pelletan. Des saignées répétées et un régime

(1) J'ai déjà rapporté cette observation en extrait, à l'article *Induration du cœur* (observ. 109e). Je la donne ici avec tous ses détails.

sévère lui procurèrent un soulagement considérable, et elle sortit au bout de cinq mois. Cependant elle continua à éprouver de temps en temps des palpitations que le moindre exercice augmentait, et qui quelquefois étaient accompagnées d'orthopnée. Lorsque la malade entra à l'hôpital Cochin, les palpitations étaient très fortes.

Elle nous offrit d'ailleurs l'état suivant : pâleur du visage, air d'anxiété et de souffrance, œil saillant, exprimant la frayeur et l'égarement, lèvres assez vermeilles. Oppression, orthopnée, toux, crachats teints de sang, respiration râlante, pouls petit, dur, fréquent, régulier; les battemens du cœur se font sentir à la main dans une grande étendue, ils soulèvent les vêtemens; ils sont plus forts dans la région du ventricule droit que dans celle du gauche (1).

Les battemens du cœur sont accompagnés d'une vive impulsion, et ressemblent véritablement à des coups de marteau; les bruits de cet organe s'entendent jusqu'à la partie postérieure de la poitrine. On entend un bruit de soufflet dans la région des cavités gauches.

Râle ronflant très sonore, dans plusieurs points de la poitrine.

Diagnostic. — *Hypertrophie anévrismale du cœur, rétrécissement de l'orifice auriculo-ventriculaire gauche.*

Prescription. — *Deux saignées du bras, les juleps calmans et le repos ayant adouci la position de la malade*, elle sortit de l'hôpital un mois après son entrée.

Elle revint six semaines plus tard dans un état très alarmant. Depuis cinq jours, elle avait craché une grande quantité d'un sang écumeux; l'anxiété, la crainte d'une suffocation prochaine, lui laissaient à peine goûter quelques in-

(1) La malade sentait très bien, disait-elle, que ses palpitations étaient plus violentes *à droite qu'à gauche.*

stans d'un sommeil promptement interrompu par des réveils en sursaut.

L'*emploi des saignées*, *de la digitale*, *des bains de pied*, *des vésicatoires*, ne produisit que des améliorations momentanées. La situation de cette malheureuse était déchirante; les battemens du ventricule droit conservèrent toujours leur violence, ils retentissaient dans toute l'étendue du thorax; la main appliquée à la partie postérieure de cette cavité les ressentait; mais elle les *entendait*, s'il est permis de s'exprimer ainsi, plutôt qu'elle ne les *touchait*; on eût dit qu'elle faisait les fonctions du *stéthoscope*. La malade ne pouvait rester le dos fixé contre ses oreillers; car dans cette circonstance les battemens lui semblaient beaucoup plus violens. Elle restait ordinairement assise sur le bord de son lit, les jambes pendantes, le tronc fortement courbé en avant, la tête appuyée sur ses membres supérieurs, qui étaient eux-mêmes soutenus par ses genoux; elle crachait toujours du sang, mais l'expectoration se faisait avec beaucoup de peine; le moindre effort, tel que celui nécessaire pour rendre les urines ou les matières fécales, déterminait une suffocation imminente; l'ingestion des alimens augmentait notablement l'étouffement; les lèvres furent toujours assez vermeilles; le pouls, *constamment régulier*, conservait sa petitesse. Quelquefois les accidens se calmaient; pendant cette sorte de trève, la malade se berçait de l'heureuse idée d'un prochain rétablissement; mais le retour de l'oppression ne tardait pas à dissiper cette douce espérance. Enfin, les membres s'infiltrent, la peau des inférieurs s'ulcère. En proie aux plus horribles angoisses, ne goûtant aucun instant de sommeil, poussant des gémissemens plaintifs et entrecoupés, la malade accuse l'impuissance de la médecine, et appelle la mort à son secours; son visage est pâle, défait, profondément abattu; les muscles inspirateurs se contractent avec d'énormes efforts et presque convulsivement; les membres supérieurs fixés sur le lit leur fournis-

sent un point d'appui; pendant l'inspiration les narines se dilatent, la bouche s'ouvre, la tête se redresse par une sorte de synergie; si l'on demande à la malade où elle éprouve de la douleur, elle répond qu'elle ne souffre point, *mais qu'elle étouffe*. Elle succombe le 9 janvier 1823, trente-trois jours après sa seconde entrée.

Autopsie cadavérique, 57 heures après la mort.

1° *Habit. extér.*—Infiltration considérable des membres et des parties génitales; visage violacé.

2° *Organ. respir. et circul.* — Très peu de sérosité dans la poitrine; poumons volumineux, marbrés, bien crépitans, ayant leur bord postérieur gorgé d'un liquide écumeux jaunâtre. Bronches d'un rouge foncé et pleines de mucosités.

Le cœur, gorgé de caillots de sang, présente un volume énorme. Vidé du sang qu'il contient, il est encore d'un tiers plus gros que le poing du sujet.

La cavité du ventricule droit est d'environ un tiers plus grande que dans l'état normal; la dilatation est surtout très prononcée vers l'insertion de l'artère pulmonaire : les parois du ventricule ont de trois à cinq lignes d'épaisseur, leur tissu est d'un rouge-rose, d'une consistance très grande et dans un commencement d'induration cartilagineuse; les colonnes charnues sont très fortes et très nombreuses. Les orifices ventriculo-pulmonaire et auriculo-ventriculaire droit sont libres.

L'oreillette droite est dilatée dans la même proportion que le ventricule; ses parois sont épaisses, charnues, munies de colonnes très prononcées.

Le ventricule gauche est sensiblement dans l'état naturel, sa pointe descend moins bas que celle du droit; ses parois ont environ cinq lignes d'épaisseur à la base; son tissu est vermeil, mais moins dur que celui du droit.

La capacité de l'oreillette gauche est presque double de l'état naturel; ses parois sont fortes et épaissies.

La cloison ventriculaire est épaisse de cinq lignes.

L'*orifice* auriculo-ventriculaire gauche, rétréci, peut à peine admettre l'extrémité du petit doigt; sa figure est elliptique et son grand diamètre n'a pas plus de quatre lignes. La valvule *bicuspide* est transformée en une sorte d'anneau ovalaire, d'un tissu resplendissant, blanc, résistant, tendineux ou fibro-cartilagineux, criant sous le scalpel. Ce bourrelet, épais d'environ deux lignes, s'avance dans la cavité du ventricule, comme s'il y eût été poussé par le choc du sang, et reçoit l'insertion des filets tendineux des colonnes charnues.

Les veines cardiaques sont gorgées de sang. Les artères coronaires et les valvules aortiques sont saines.

3° *Organ. digest. et annex.* — La cavité du péritoine contient environ une pinte de sérosité roussâtre. Les circonvolutions de l'intestin grêle, rouges à l'extérieur, sont peu volumineuses et contractées.—La membrane interne de l'estomac offre une rougeur foncée et très vive; cette rougeur, en quelque sorte artérielle, se continue, en s'affaiblissant un peu, dans l'intestin grêle qui contient des matières sanguinolentes d'un brun rougeâtre; dans le gros intestin la rougeur est simplement rosée. —Le foie et la rate, très volumineux, sont gorgés de sang d'un noir mêlé de rouge.

4° *Centres nerv.*—Les méninges sont un peu rouges; les ventricules cérébraux renferment une petite quantité de sérosité sanguinolente; la substance cérébrale est d'une bonne consistance.

3° *Hypertrophie concentrique ou avec rétrécissement de la cavité ventriculaire.*

OBSERVATION 122e.

Femme de 52 ans. — *Asthme habituel* (défaut de renseignemens sur les autres antécédens de la malade). — Péripneumonie aiguë de tout le poumon droit. — Mort le second jour après l'entrée. — Hypertrophie du ventricule droit, avec rétrécissement de sa cavité, qui reçoit à peine le doigt indicateur. — Plaques laiteuses sur ce ventricule. — Etat crétacé de l'aorte.— Ramollissement et suppuration du poumon droit.

Une couturière, âgée de 52 ans, d'une taille élevée, d'une grande maigreur, d'une constitution médiocrement forte, fut reçue à la clinique, le 8 septembre 1833. Cette femme était plongée dans un état d'assoupissement, qui ne lui permit pas de nous donner des renseignemens bien satisfaisans sur son état antérieur. Elle nous assura n'être malade que depuis cinq jours, ajoutant toutefois qu'elle était depuis très long-temps *asthmatique*.

Visage rouge, injecté, fièvre très vive (peau très chaude, pouls à 112, assez développé, souple), oppression considérable (36 inspirations par minute).

La malade ne se plaint nullement de douleur dans la poitrine.

Battemens du cœur assez forts, accompagnés de leur double claquement accoutumé.

Distension des veines jugulaires, de la gauche principalement.

Côté droit de la poitrine. Résonnance assez bonne en avant, moindre cependant que celle du côté opposé. Souffle bronchique et bronchophonie (en arrière, le souffle bronchique et la bronchophonie sont plus prononcés qu'en avant); râle crépitant vers la partie moyenne, et partout ailleurs absence de la respiration vésiculaire. Matité dans toute la partie postérieure, un peu moindre à la partie moyenne qu'en haut et en bas.

Côté gauche. Ce côté rend un son très clair à la percussion; la respiration y est pure, forte, puérile.

Le crachoir contient quelques crachats visqueux, d'un rouge-sale, tournant à la teinte jus de pruneaux.

DIAGNOSTIC.—*Il ne nous fut pas difficile de reconnaître l'existence d'une pneumonie de tout le poumon droit. Mais faute de renseignemens sur les antécédens de la malade, nous hésitâmes sur le diagnostic des lésions qui avaient pu donner lieu à l'*ÉTAT ASTHMATIQUE *qui paraissait avoir précédé la maladie actuelle.*

PRESCRIPTION. — *N'espérant pas triompher d'un cas aussi grave par la méthode des émissions sanguines telle que nous la pratiquons, j'étais disposé à m'en abstenir, lorsque les assistans, témoins des succès que nous avions obtenus par les émissions sanguines, m'engagèrent à les employer dans ce cas, quelque désespéré qu'il me parût. En conséquence, deux saignées de 2 à 3 palettes furent prescrites, une pour le matin et l'autre pour le soir; dans l'intervalle des deux saignées, vingt sangsues devaient être appliquées sur le côté malade.*

La mort survint la nuit suivante.

Autopsie cadavérique, 30 heures après la mort.

1° *Habit. extér.* — Cadavre d'une grande maigreur; point d'infiltration, teint jaune-pâle.

2° *Organ. circul. et respir.* — Cœur arrondi, à pointe mousse, plus gros que ne le comportent la constitution et le marasme du sujet. Vers la partie supérieure de la face antérieure du ventricule droit, existent quelques plaques fibreuses, d'une teinte blanchâtre, laiteuse.

Les cavités droites du cœur sont gorgées de caillots adhérens, en grande partie décolorés; les cavités gauches en contiennent à peine. *Les parois du ventricule droit sont fort épaisses, surtout dans les points où existaient les plaques laiteuses : là, elles avaient une épaisseur de 4 lignes, abstraction faite de la couche graisseuse, qui, dans cet endroit, avait environ une demi-ligne d'épaisseur. — La cavité du ventricule droit est rétrécie à tel point qu'on y introduit à peine le doigt*

indicateur. Les colonnes charnues de ce ventricule sont très nombreuses et forment un réseau serré. L'oreillette droite n'est pas sensiblement dilatée; ses parois sont épaissies.

Les parois du ventricule gauche ont 6 à 7 lignes d'épaisseur. Les colonnes de ce ventricule sont peu développées. Sa capacité absolue, bien qu'un peu moindre qu'à l'état normal, l'emporte cependant sur celle du droit. L'oreillette gauche est moins hypertrophiée que la droite, et sa cavité est sensiblement normale.

Les orifices artériels et auriculo-ventriculaires sont parfaitement libres. Les valvules ne sont pas notablement épaissies.

La substance musculaire du cœur est assez vermeille et d'une consistance médiocre.

Quelques taches jaunes existent à l'origine de l'aorte; dans sa portion pectorale et abdominale, cette artère est criblée de plaques plus épaisses, fibreuses ou fibro-cartilagineuses.

Les veines jugulaires contiennent des caillots fibrineux, blancs, élastiques, très probablement formés avant la mort (1).

Poumon droit recouvert de fausses membranes minces, de la consistance de la couenne du sang. La plèvre pariétale était dépourvue de fausses membranes (2). Il existait à peine 2 ou 3 cuillerées de sérosité floconneuse. — Poumon droit hépatisé, *ramolli* dans toute son étendue, un peu

---

(1) La glande thyroïde, considérablement tuméfiée, du volume d'une petite rate, était en grande partie transformée en matière calcaire. Ainsi tuméfiée, elle exerçait sur les veines jugulaires une compression qui pouvait s'opposer au libre cours du sang dans ces vaisseaux.

(2) C'est d'après ce cas et quelques autres semblables que j'ai été conduit à établir que la *douleur pleurétique* tient surtout à l'inflammation du feuillet pariétal (il n'existait pas de point de côté chez cette femme).

moins à la partie moyenne de sa face postérieure que partout ailleurs. La surface des incisions pratiquées dans son tissu était d'un gris-rougeâtre, et il en ruisselait un liquide sale, évidemment purulent : il existait un mélange du 2e et du 3e degré de la pneumonie, avec prédominance de ce dernier. Au sommet, le pus était déjà réuni de manière à former de petits foyers ou des abcès commencans. Le tissu pulmonaire était vide d'air et imperméable. — La membrane muqueuse des bronches droites était d'un rouge-violet.

Le poumon gauche, très riche en matière noire, était moelleux, élastique, parfaitement sain, si ce n'est que son tissu nous parut un peu raréfié, ainsi que cela est assez commun chez les sujets déjà avancés en âge, surtout dans les cas d'asthme. C'était réellement là un commencement d'emphysème (1).

---

(1) Les observations 75e, 76e et 77e de cet ouvrage sont de remarquables exemples d'hypertrophie du ventricule droit, avec rétrécissement de sa cavité.

Chez le sujet de la 75e observation (femme de 57 ans), la *cavité du ventricule droit aurait pu contenir seulement un œuf de pigeon. Ses parois avaient une épaisseur qui variait de seize à onze lignes. Les cordes valvulaires étaient fortes et comme enveloppées d'un prolongement de la substance charnue.* (Voy. la planche IV.) — Le cœur tout entier pesait 12 onces.

Chez le sujet de la 76e observation (jeune homme de 25 ans), le ventricule droit était très bombé, très dur (trois fois plus dur que le ventricule gauche). Ses parois étaient épaisses de 8 à 10 lignes; sa cavité était réduite à très peu de chose, et presque nulle vers sa pointe. Cet épaississement était en partie le résultat du développement des colonnes charnues, pressées les unes contre les autres, et formant au premier coup d'œil un plan continu.

Chez le sujet de la 77 observation (jeune fille de 7 ans), *le ventricule droit était presque oblitéré par l'hypertrophie concentrique de ses parois qui avaient près d'un pouce d'épaisseur à la base, et offraient une coloration rouge et une fermeté considérables (il aurait pu contenir à peine la première phalange du pouce).*

Obs. 123e. — A ces cas j'ajouterai le suivant, recueilli par M. Bertin, chez un sujet âgé de 37 ans, qui succomba à une AFFECTION DU CŒUR, DONT LES PREMIERS SYMPTÔMES SE DÉVELOPPÈRENT PENDANT LE COURS D'UN RHUMATISME ARTICULAIRE AIGU. *Les colonnes charnues du ventricule droit, développées au point d'égaler une plume à écrire, avaient contracté de telles adhérences entre elles, qu'elles remplissaient la cavité du ventricule, de sorte que pendant la vie le sang*

DEUXIÈME SÉRIE D'OBSERVATIONS.

HYPERTROPHIE MULTIPLE OU GÉNÉRALE.

Il est assez rare de rencontrer l'hypertrophie occupant exclusivement une des cavités du cœur. Aussi, parmi les observations de notre première série, affectée à l'hypertrophie *partielle*, en est-il dans lesquelles plusieurs cavités du cœur participaient à l'hypertrophie. Nous allons rapporter de nouveaux cas de ce dernier genre.

Dans les cas d'hypertrophie simultanée de plusieurs des cavités du cœur, la forme de l'hypertrophie n'est pas toujours la même pour chacune des cavités hypertrophiées, comme on peut le voir en relisant les observations que nous avons déjà rapportées précédemment, et comme on le verra dans quelques unes de celles qui vont suivre. Toutefois, la forme prédominante dans l'hypertrophie générale du cœur, de même, au reste, que dans l'hypertrophie partielle, est l'hypertrophie avec dilatation (excentrique ou anévrismale).

---

ne pouvait que filtrer entre leurs mailles... Cette hypertrophie des colonnes coïncidait avec une atrophie des parois du ventricule lui-même. Le ventricule gauche était dilaté au point de contenir huit onces d'eau, et ses parois étaient épaissies vers la partie inférieure seulement. La cloison ventriculaire avait plus d'un pouce d'épaisseur. Il existait une adhérence du péricarde au cœur, et une induration cartilagineuse de la valvule mitrale et des valvules aortiques.

Voici encore un cas où des *lésions organiques du cœur* ont eu pour point de départ une *endo-péricardite rhumatismale.*

OBSERVATION 124e.

Homme de 53 ans. — Battemens du cœur forts et étendus, palpitations au moindre exercice, matité augmentée de la région précordiale, bruit de soufflet du cœur, infiltration générale, etc. — Hypertrophie générale du cœur, dilatation des cavités droites, de l'oreillette gauche et de l'orifice auriculo-ventriculaire droit (cavité du ventricule gauche normale), induration cartilagineuse et pierreuse de la base de la valvule bicuspide.

Marollé, âgé de 53 ans, fondeur, d'une stature élevée, d'un embonpoint assez considérable, peau fine et pâle, autrefois très actif et *grand travailleur*, maintenant mou, sans énergie, fut admis à la Clinique (n° 17, salle Saint-Jean-de Dieu), le 25 novembre 1832.

Jusqu'à l'âge de 50 ans, cet homme assure s'être toujours bien porté. A cette époque, il éprouva une affection de poitrine sur laquelle il ne peut donner d'autres renseignemens, sinon qu'il souffrait dans cette cavité, et qu'il toussait. Depuis lors, il est, dit-il, sujet au catarrhe, et, depuis deux ans, il éprouve des palpitations qui ne lui permettent pas de continuer ses travaux. Une infiltration des membres inférieurs se joignit aux palpitations. D'abord cette infiltration se dissipait quand le malade restait couché; mais depuis plusieurs mois elle persiste, même quand il garde long-temps le lit. Le ventre s'est enflé depuis que l'infiltration des membres est devenue permanente.

État au moment de l'entrée :

Décubitus un peu incliné à droite, la tête très élevée; infiltration des membres inférieurs, des parois abdominales et des paupières; infiltration qui est plus marquée du côté sur lequel le malade est incliné que du côté opposé (la peau des parties infiltrées est tendue, luisante, demi-transparente). La percussion fait reconnaître l'existence d'une certaine quantité de liquide dans les parties les plus déclives de l'abdomen.

Respiration laborieuse, sifflante, fréquente (30 à 34

inspirations par minute); étouffement au moindre mouvement.

Râle muqueux en divers points de la poitrine. En arrière, au niveau de l'épine de l'omoplate, on entend de chaque côté un souffle assez fort, avec retentissement très notable de la voix. La résonnance est assez bonne, si ce n'est dans le tiers inférieur environ de la poitrine.

La toux est fréquente, et suivie d'une expectoration muqueuse, abondante, mêlée de *spumes*.

Pouls régulier, médiocrement fort et développé, à 96-100.

La matité de la région précordiale est beaucoup plus étendue qu'à l'état normal. Les battemens du cœur sont forts et étendus, et se transforment en palpitations au moindre effort.

Les bruits du cœur se font entendre dans une grande étendue; ils sont accompagnés d'un bruit de soufflet très marqué, mais qui n'empêche pas complètement de distinguer le claquement valvulaire.

Les veines jugulaires offrent le phénomène de la fluctuation. Les battemens des carotides ne présentent rien de particulier. En auscultant dans leur trajet, on entend très bien le double bruit du cœur.

L'état des voies digestives est assez satisfaisant.

Diagnostic. — *Hypertrophie anévrismale du cœur, et probablement rétrécissement de l'un des orifices de cet organe, par suite de l'induration des valvules.*

Prescription. — *Large vésicat. sur la rég. précord.; boiss. apéritiv.; bouill., potag. et lait.*

Les symptômes augmentent graduellement, surtout la dyspnée et les congestions séreuses, et la mort arrive le 9 décembre, à 7 heures du soir, quinze jours après l'entrée.

Autopsie cadavérique, 38 heures environ après la mort. (Voy. la planche VI.)

1° *Habit. extér.*— Infiltration considérable des membres supérieurs et inférieurs, plus prononcée à droite, côté sur lequel le malade était resté incliné. Cadavre d'un homme assez fortement constitué.

2° *Org. circul. et respir.* — La cavité du péricarde contient environ 2 cuillerées de sérosité limpide, jaune-verdâtre. Le cœur, très volumineux, injecté à sa surface, est plus déjeté à gauche que dans l'état normal. Il s'étend en haut jusqu'aux cartilages des troisième et deuxième côtes. Une plaque laiteuse existe vers l'union des cavités droites avec les cavités gauches. Des taches semblables, mais beaucoup moins épaisses, très superficielles, se remarquaient aussi sur les cavités gauches et vers l'origine de l'aorte.

Enlevé avec l'origine des gros vaisseaux, préliminairement liés, pour empêcher la sortie du sang qui distend ses cavités, le cœur pèse	1 liv. 7 onc. (1)

Ses dimensions sont les suivantes :

Circonférence à la base	12 pouc. 6 lig.
De la pointe du cœur à l'origine de l'aorte	5 pouc. 3 lig.
— au sommet de l'oreillette gauche	6 pouc.
Diamètre transversal	4 pouc.
Epaisseur ou diamètre antéro-postérieur	3 pouc.
Après avoir été vidé et lavé, le cœur pèse	15 onc.

Le sang caillé qu'il contenait était d'un noir-jai, plus abondant dans les cavités droites que dans les gauches.

Les troncs vasculaires qui se ramifient à la surface du cœur sont très dilatés, surtout à la face postérieure de l'organe.

La cavité du ventricule droit est d'un bon tiers plus

---

(1) La ligature de la veine-cave inférieure s'étant défaite au moment de l'ablation du cœur, il s'est échappé de l'oreillette droite une masse assez considérable de sang caillé.

grande qu'à l'état normal. Dans leur partie la plus épaisse, ses parois ont 4 lig. 1/2 d'épaisseur (la base, moins épaisse que la partie moyenne, n'a que 3 lig. d'épaisseur).

L'oreillette droite, dilatée dans la même proportion que le ventricule correspondant, est également plus épaisse que dans l'état normal. Ses colonnes charnues sont très développées, ainsi que celles du ventricule droit. L'orifice qui fait communiquer ces deux cavités est très large. Nulle lésion notable de la valvule tricuspide, sinon qu'elle n'était probablement pas assez large pour fermer l'orifice de la cavité à laquelle elle est adaptée.

Le ventricule gauche a une capacité qui n'est guère que la moitié de celle du droit. A la partie moyenne, ses parois présentent 1 pouc. d'épaisseur; celle-ci va en diminuant à la base. Il a sa pointe arrondie, mousse. L'oreillette gauche, d'une capacité moindre que la droite, est également épaissie.

L'orifice auriculo-ventriculaire gauche est d'un bon tiers moins grand que le droit. La valvule bicuspide, considérablement épaissie à sa base, forme une espèce de bourrelet plissé sur lui-même, ce qui lui donne une certaine ressemblance avec l'ouverture anale. A l'endroit où les colonnes du cœur s'insèrent à la valvule, ainsi qu'à la base même de cette valvule, on trouve un tissu fibro-cartilagineux qui crie sous le scalpel quand on l'incise; il est tout tout-à-fait pierreux ou calcaire en plusieurs points. Le tissu du cœur lui-même est d'un rouge assez vermeil, et d'une bonne consistance.

L'orifice aortique est parfaitement libre, et ses valvules n'offrent aucune lésion notable. Dans toute son étendue, l'aorte présente un aspect chagriné, surtout à la partie postérieure, et des plaques jaunâtres, d'un tissu dense et résistant, plus marquées vers l'origine des artères intercostales. Point de rougeur à la membrane interne de l'aorte.

Les deux poumons pèsent ensemble 5 liv. 2 onc. Ils adhèrent de toutes parts à la poitrine par un tissu cellulaire dense, fibreux, très infiltré de sérosité, surtout à la base et au sommet. Leur coloration est d'un gris tirant sur le noir. Le poumon gauche, vraiment hépatisé, ne crépite plus dans aucun point de son étendue; la surface des incisions qu'on y pratique présente une teinte d'un noir ardoisé. En promenant les doigts sur la surface de ces incisions, on rencontre çà et là des points d'une grande dureté. Le tissu se déchire assez difficilement, et il s'en écoule par la pression un liquide séro-sanguin, de la même couleur que le tissu du poumon (le liquide qu'on exprime des incisions du poumon ressemble à l'encre de Chine). Le poumon gauche présente un volume moindre, et d'ailleurs les mêmes altérations.

La membrane interne des bronches est d'un rouge assez foncé.

3° *Org. digest. et annex.*—La cavité du péritoine contient une pinte de sérosité citrine. La membrane muqueuse gastro-intestinale, ni épaissie, ni ramollie, est rouge dans toute son étendue (cette rougeur est cependant moins marquée dans le gros intestin que partout ailleurs; dans l'estomac, la rougeur est très foncée; dans tout l'intestin grêle, la rougeur est assez uniforme et vive).

La rate est petite et comme atrophiée.

Le foie est un peu moins volumineux que dans l'état normal (l'élément jaune paraît prédominer sur l'élément rouge). Le tissu de cet organe est sec, dense et en quelque sorte *coriace.* — La bile de la vésicule est peu foncée en couleur.

OBSERVATION 125.

Homme de 53 ans. — Palpitations, matité augmentée de la région précordiale. — Mort rapide par suite d'une hémorrhagie cérébrale. — Hypertrophie générale et dilatation du cœur (il pèse 1 liv. 4 gros). — Plaques laiteuses de l'endocarde, induration des valvules. — Adhérence du péricarde.

Un homme, âgé de 53 ans, d'une forte constitution, fut admis à la Clinique (n° 24, salle Saint-Jean-de-Dieu), le 10 octobre 1833.

Obligé de se livrer à des travaux très pénibles, cet homme s'était toujours bien porté jusqu'en 1825. Depuis cette époque, il a éprouvé, à la suite de ce qu'il nomme *une sueur rentrée*, une oppression habituelle, des palpitations, maladie pour laquelle il a déjà été reçu à la Pitié, à la Charité et à l'Hôtel-Dieu. (A la Pitié, la maladie a été considérée comme un emphysème pulmonaire.)

Etat du malade à son entrée. — Visage violet, ainsi que les mains; étouffement porté jusqu'à l'orthopnée; palpitations au moindre effort; infiltration des membres inférieurs.

La respiration s'entend mal dans toute la partie postérieure de la poitrine, surtout en bas (on entend du râle sibilant en arrière, surtout à gauche et à la partie antérieure des deux côtés); résonnance assez bonne; crachats séreux.

Examinés avec la main, *les battemens du cœur sont profonds, forts, étendus, réguliers.*

Matité dans une étendue de 2 pouces verticalement, et de 3 pouces transversalement.

Le premier bruit du cœur est un peu sourd, le second assez clair (1).

---

(1) L'auscultation ne fut pas pratiquée chez ce malade assez souvent, et avec toute l'attention nécessaire. C'est le seul cas de rétrécissement d'un orifice du cœur dans lequel je n'aie pas constaté un bruit de soufflet ou de râpe.

Les jugulaires sont légèrement gonflées. Les battemens des carotides n'offrent rien de particulier ; le pouls est petit, régulier, d'une force médiocre. La peau est froide, surtout aux extrémités.

Le malade se tient continuellement assis.

Les fonctions digestives se font assez bien.

Diagnostic. — *Hypertrophie du cœur, avec lésion organique de l'aorte (épaississement et altération crétacée des parois).*

Traitement. *Saignée ; till. sp. gom., org. sp. 5 racines ; potion 15 goutt. teint. digit.; 3 bouil., 3 pot.*

12 *octobre.* La saignée présente quelques rudimens de couenne et beaucoup de sérum.

Les crachats ont l'aspect d'eau visqueuse, agitée avec de l'air. On entend un râle semi-crépitant qui pourrait en imposer pour de la péripneumonie, et qu'on attribue à un œdème du poumon. — Le visage est moins violet.

13, 14, 15 16, 17 et 18. Soulagement (le malade mange le quart).

20. Le soir à cinq heures et demie, le malade conversait avec ses voisins, lorsqu'il fut subitement frappé d'hémiplégie à droite (le côté conserve sa sensibilité). L'intelligence n'est pas entièrement abolie, quoique la parole le soit (il murmure à peine quelques mots lorsqu'on lui adresse une question). Le pouls, large et plein, ne bat que 48 fois par minute. Les battemens du cœur sont également d'une grande force, quoique très lents (*saignée du bras 4 pal. 20 minutes après l'accident*).

Après la saignée, les pulsations et les battemens du cœur diminuent de force, sans changer de nombre. (*Lavement laxatif.*)

21. La peau est froide et visqueuse ; le malade ne paraît plus comprendre les paroles qu'on lui adresse. (*Saignée ; sinapismes aux mollets, renouvelés deux fois ; lavem. laxatif ; diète.*)

Diagnostic. — *Epanchement dans la couche optique et le*

corps strié gauche jusque vers la protubérance annulaire, et non point à la partie antérieure (1).

22. Mort à 11 heures du soir, après un long râle, sans que la parole soit revenue (on avait appliqué plusieurs sinapismes).

Autopsie cadavérique, 34 heures après la mort.

1° *Habit. extér.* — Cadavre d'une taille moyenne, d'un embonpoint médiocre, n'offrant point d'infiltration.

2° *Org. respir. et circulat.* — Les deux poumons, très volumineux, adhèrent de toutes parts par un tissu cellulaire bien organisé aux parois thoraciques. Le poumon gauche adhère au péricarde de la même manière : il le recouvre dans les deux tiers de son étendue (la partie non recouverte correspond à un espace qui a été circonscrit exactetement par la percussion avant l'ouverture). Il s'écoule une grande quantité de sang caillé à l'ouverture des gros vaisseaux de la base du cœur. Débarrassé de ses caillots, cet organe offre encore un volume énorme (*cor bovinum* de certains auteurs (2)). *La cavité du péricarde n'existe plus; le feuillet pariétal adhère de toutes parts, par un tissu cellulaire bien organisé et un peu infiltré, au feuillet cardiaque.*

Pesé comparativement avec le cœur d'un vieillard, qui était lui-même un peu plus volumineux qu'à l'état normal, il le dépassait en poids de 8 onc. 2 gros. Son poids absolu est de 16 onc. 4 gros.

De la base du ventricule gauche à la pointe du cœur il y a 3 pouc. 11 lig.; le diamètre transversal a 4 pouc. 9 lig.;

---

(1) L'absence de la parole, dans ce cas, tenait, en effet, à la paralysie de la langue et des autres muscles de l'articulation des sons, et non à celle de la portion du cerveau qui préside à la formation des signes représentatifs des idées.

(2) Cette expression de *cor bovinum* ne doit pas être prise à la lettre. En effet, le cœur le plus hypertrophié chez l'homme n'a pas la moitié du poids du cœur normal d'un bœuf vigoureux.

la circonférence, 12 pouc.; le diamètre antéro-postérieur, 2 pouc. 7 lig.

Le ventricule droit pourrait contenir un gros œuf de poule : ses parois ont 5 lig. d'épaisseur, vers la pointe comme à la base. Les colonnes charnues sont développées, ainsi que les tendons par lesquels elles s'insèrent à la valvule tricuspide. La circonférence de l'orifice ventriculo-pulmonaire est de 3 pouc. 4 lig. L'oreillette droite a une cavité presque double de celle du ventricule; elle présente à sa surface interne un certain nombre de plaques, dont deux surtout forment un relief assez marqué, et offrent cette teinte laiteuse des plaques que l'on trouve parfois à la surface du péricarde; l'oreillette est généralement hypertrophiée, surtout aux colonnes de son auricule.— La valvule tricuspide est considérablement *épaissie, sans être déformée; son tissu crie légèrement sous l'instrument qui le divise. Cet épaississement et cette induration commençante existent surtout à la zone tendineuse où se fixe la valvule* (la longueur de ses lames est de 11 à 12 lig.). L'orifice auriculo-ventriculaire droit est sensiblement élargi. Les veines-caves sont considérablement dilatées.

La cavité du ventricule gauche est à peu près égale à celle du ventricule droit. L'épaisseur de ses parois, à la base, est de 8 à 9 lignes, et va en diminuant vers le sommet. Le diamètre vertical du ventricule gauche est de 3 pouc. 1 lig.; sa circonférence interne est de 4 pouc. 1[2. Le diamètre vertical du ventricule droit est de 2 pouc. 10 lig.; sa circonférence interne est de 5 pouc.

L'orifice ventriculo-aortique a 2 pouc. 11 lig.—Les valvules de l'aorte et de l'artère pulmonaire bouchent exactement les orifices auxquels elles sont adaptées (l'eau versée dans ces vaisseaux ne pénètre pas dans les ventricules). — Les valvules aortiques on t6 lig. de hauteur; elles sont bien conformées, mais elles sont épaissies, indurées, et crient sous l'instrument : elles sont parsemées de quelques plaques jaunâ-

tres, rudimens d'ossifications. Les colonnes charnues du ventricule gauche ne sont pas très développées, excepté celles qui vont s'insérer à la valvule mitrale; la plus grosse de ces dernières est parsemée de *plaques d'un blanc laiteux au-dessous desquelles le tissu musculaire est intact.* L'oreillette gauche paraît un peu plus vaste que la droite; *elle communique avec le ventricule au moyen d'une espèce de fente qui reçoit à peine l'extrémité du petit doigt et ressemble à une glotte d'enfant.* Dans cet endroit, l'oreillette se termine par un espace infundibuliforme, à circonférence légèrement froncée comme celle de l'anus, et dont le diamètre est de 5 lig. environ (la circonférence de la fente est de 18 lig.). Cette ouverture est formée par l'extrémité libre des deux lames de la valvule bicuspide, qui, par leur réunion, forment une espèce d'anneau. Les colonnes charnues viennent s'insérer, par de nombreux tendons, sur la face ventriculaire de ces lames valvulaires. Ainsi épaissies dans toute leur étendue, les lames valvulaires, d'une longueur de 13 lig., sont rendues inégales par des plaques développées dans leur épaisseur, qui est de 1 lig. La circonférence d'insertion de la zone tendineuse a 4 pouc. 4 lig.

Sur la membrane interne de cette oreillette, il existe, comme sur celle de l'autre, des plaques blanchâtres, fibro-cartilagineuses.

Le tissu du cœur est assez ferme et vermeil; cet organe est entouré de toutes parts d'une couche de graisse assez épaisse et assez molle.

L'aorte descendante est généralement un peu dilatée et hypertrophiée : elle n'offre pas de plaques cartilagineuses, comme sa portion ascendante.

Les poumons sont sains, si ce n'est que leurs cellules sont remplies d'une sérosité spumeuse, que la pression en fait sortir avec crépitement. Le poumon gauche est plus engorgé que le droit.

3° *Organ. digest. et annex.* — L'estomac, dont la membrane muqueuse paraît un peu ramollie, offre des marbrures d'un noir rougeâtre dans son grand cul-de-sac ; l'intestin grêle ne présente rien de remarquable ; le gros intestin contient des matières fécales en assez grande quantité.—Le foie, congestionné, est plus lourd et d'une couleur plus jaunâtre qu'à l'état naturel. — La rate est rétractée et d'une forte consistance.— Les reins sont à l'état normal.

4° *Org. de l'innervat.* — A l'ouverture du crâne, il ne s'écoule aucun liquide. Le cerveau est généralement mou : on observe sur la partie externe du lobe moyen, une large suffusion sanguine, indice d'un épanchement. En ouvrant le cerveau, le corps calleux s'est déchiré et on trouve du sang caillé entre les deux hémisphères. En incisant la substance cérébrale, on constate un ramollissement de celle qui correspond à la suffusion sanguine (le sang est comme combiné avec elle). La portion la plus antérieure est seule exempte de l'altération. En dehors, les deux tiers externes de la couche optique et du corps strié gauches sont complètement déchirés et détruits par un vaste épanchement. La substance cérébrale, combinée avec le sang, forme une espèce de bouillie diffluente, représentant de la lie de vin foncée en couleur. En versant une certaine quantité d'eau, on voit des lambeaux de substance cérébrale flotter au milieu du liquide. La partie la plus interne du corps strié et de la couche optique n'a pas été envahie par l'épanchement.

Le sang trouvé entre les deux hémisphères provenait évidemment du foyer décrit, et s'était échappé à la faveur d'une déchirure.

Le corps strié et la couche optique du côté droit, un peu mous, n'offrent, d'ailleurs, aucune trace d'épanchement.

La masse cérébrale en général, à gauche surtout, est injectée et abondamment pointillée de sang.

L'artère basilaire et ses principales ramifications ont leur

parois un peu épaisses, blanchâtres en quelques points, sans plaques cartilagineuses ou calcaires (1).

---

(1) On a dû remarquer que, dans plusieurs autres observations, ainsi que dans cette dernière, une hémorrhagie ou un ramollissement du cerveau ont compliqué l'hypertrophie du ventricule gauche. Comme l'influence de cette hypertrophie sur le développement de ces affections est un point de doctrine encore controversé, on ne saurait trop multiplier les faits propres à l'éclairer. C'est pourquoi je vais consigner ici l'extrait de trois nouvelles observations qui me sont propres. J'y joindrai l'observation publiée en l'an XIII par Legallois, qui me paraît être le premier qui ait considéré l'hypertrophie du ventricule gauche comme pouvant déterminer l'hémorrhagie cérébrale.

Observ. 126e. — *Hypertrophie anévrismale des deux ventricules, ramollissement du cerveau.* Une portière, âgée de 56 ans, éprouve tout-à-coup, dans sa loge, une attaque d'hémiplégie. Le lendemain, elle est apportée à la Clinique (le 5 février 1833).— Membres gauches privés de sentiment et de mouvement; bouche et yeux déviés à droite, parole difficile. — Battemens du cœur irréguliers, forts, tumultueux, ressemblant en quelque sorte à *des coups de battoir...* Les jours suivans, le membre supérieur paralysé se *contourna*, mais jamais on ne remarqua de rigidité notable. Mort le 15, dix jours après l'entrée (la parole et la connaissance se conservèrent jusqu'au dernier moment : elles n'étaient qu'affaiblies).—*Le cœur, situé presque transversalement, est d'un bon tiers plus volumineux qu'à l'état normal (il pèse 367 gram.). Deux plaques laiteuses, trace d'ancienne péricardite, existent sur la face antérieure du ventricule droit, dont la cavité est un peu augmentée, et dont les parois ont 4 à 5 lig. d'épaisseur. La cavité du ventricule gauche est à peu près égale à celle du droit; ses parois ont à la base 7 lig. à 7 lig. 1/2 d'épaisseur. Valvule tricuspide un peu épaissie. Valvule mitrale indurée, avec rétrécissement considérable de l'orifice auriculo-ventriculaire gauche. — Orifice aortique libre.— Dégénérescence crétacée de l'aorte.— Sérosité en quantité médiocre dans les ventricules latéraux du cerveau. La substance blanche qui forme la paroi du droit est sensiblement ramollie; le ramollissement s'étend vers le commencement du lobe postérieur droit, et occupe une grande partie de la face externe du lobe moyen. En dehors de la couche optique et du corps strié droits existe un nouveau foyer de ramollissement. Dans les lobes postérieur et moyen, la substance est convertie en une bouillie un peu épaisse, sans traces d'injection.— Dans le foyer situé en dehors de la couche optique et du corps strié, on aperçoit une injection sanguine très prononcée, portée jusqu'à l'infiltration en plusieurs points. Ailleurs, la substance ramollie est infiltrée d'un liquide d'une teinte d'un blanc légèrement jaunâtre, et qui ressemble à un pus très clair. En un point, là où l'injection est à son maximum, le liquide est manifestement puriforme. — Les artères de la base du cerveau et leurs ramifications n'offrent pas de notables ossifications.*

Observ. 127e.— *Hypertrophie concentrique du ventricule gauche, ramollissement très circonscrit du cerveau.* Une écaillère, âgée de 65 ans, sujette à de

OBSERVATION 130e.

Femme de 42 ans. — Battemens forts et étendus du cœur; matité et voussure de la région précordiale. — Bruit de râpe. — Hypertrophie avec dilatation du cœur en général, et du ventricule droit en particulier. — Induration des valvules bicuspide, aortiques et tricuspide. — Plaques fibreuses sur le péricarde. — Adhérences anciennes de la plèvre et du péritoine.

Une femme âgée de 42 ans, d'une constitution un peu grêle, à poitrine étroite, fut apportée à la Clinique et cou-

---

violens battemens du cœur et à des étourdissemens, éprouva, le 24 février 1833, une paralysie du côté droit, sans perte de connaissance (le sentiment persistait dans les membres paralysés). Le 26, elle fut apportée à la Clinique. Face rouge, yeux injecté, parole difficile, etc... Les jours suivans, on observe une rigidité, une contracture du membre supérieur droit, qui est en même temps contourné... La céphalalgie est très forte. Mort le 13 mars, quinze jours après l'entrée.—*Cœur volumineux. La cavité du ventricule gauche est un peu moindre qu'à l'état normal. Ce ventricule, arrondi, très robuste, a des parois de 8 à 9 lig. d'épaisseur. Les parois du ventricule droit ont 2 lignes d'épaisseur seulement.— Une grande quantité de sérosité dans la cavité de l'arachnoïde; dans les ventricules et à la base du crâne.* (Vers les derniers jours, la malade était tombée dans un état comateux.) *En dehors du corps strié gauche, dans un espace qui pourrait contenir une noisette, existe un ramollissement bien caractérisé.*

Observ. 128e. — *Hypertrophie concentrique du ventricule gauche. Hémorrhagie cérébrale.* Un marchand d'habits, âgé de 60 ans, tomba tout-à-coup sans connaissance, le 16 avril 1833. Le 17, il fut apporté à la Clinique. Le 18, à la visite, le malade n'avait pas encore repris connaissance; il était plongé dans un coma profond, et ne pouvait proférer une parole. Les membres droits étaient dans une immobilité et une résolution complètes. (Le malade était sensible à un fort pincement de ces parties.) Respiration stertoreuse. Rétention d'urine. — Les battemens du cœur repoussaient assez fortement la tête appuyée sur la région précordiale, bien que le pouls fût petit, étroit (à 100 par minute). — Mort le 18, à 2 heures, le lendemain de l'entrée, troisième jour de l'attaque. — *Le cœur est d'un grand tiers plus volumineux qu'à l'état normal, arrondi, comme dodu, à pointe mousse (il pèse 371 gram.). Le ventricule gauche est énormément hypertrophié, et sa cavité est rétrécie (elle peut à peine recevoir le doigt indicateur). Le maximum d'épaisseur de ses parois est de 13 lig. — Le maximum d'épaisseur des parois du ventricule droit est de 3 lig. 1/2.—La cloison, de 9 lig. d'épaisseur, proémine dans la cavité du ventricule droit, dont la capacité est d'ailleurs à peu près normale. Les colonnes charnues du ventricule gauche sont très robustes. La valvule mitrale est épaissie et parsemée de quelques plaques*

chée au n° 8. de la salle Sainte-Madeleine, le 12 janvier 1835. Elle était alors dans un état si grave, qu'elle ne pouvait répondre à aucune de nos questions sur les antécédens de sa santé. La fille de cette femme nous apprit seulement qu'à différentes reprises les jambes avaient été enflées.

Voici les symptômes que nous observâmes, le lendemain de l'entrée (13 janvier).

Face bouffie, terreuse; lèvres violettes; gonflement varicqueux des veines jugulaires et des troncs veineux qui rampent sous la peau de la poitrine.

Pouls petit, filiforme, à 112 pulsations; bruissement ou

---

jaunes. — Le tissu du cœur est vermeil. L'origine des artères coronaires est convertie en tissu fibro-cartilagineux; le commencement de l'aorte présente aussi des points et des lames jaunes, rudimens d'ossifications. — Les circonvolutions du cerveau sont petites, et cet organe est comme affaissé (une perte de substance, suivie d'une cicatrice déprimée, existe à la surface de quelques unes des circonvolutions). Dans l'intérieur de la couche optique et de la partie postérieure du corps strié de l'hémisphère gauche, existe une excavation caverneuse, de la grandeur d'une petite noix, à surface frangée, inégale, ramollie et remplie d'un sang noir liquide, mêlé seulement de quelques petits caillots. Un autre foyer hémorrhagique occupait tout le côté gauche de la protubérance annulaire, d'où il s'étendait aux trois quarts du côté opposé, se prolongeait dans le pédoncule antérieur du cerveau, et de là communiquait avec l'autre foyer. LES ARTÈRES DE LA BASE DU CRANE ÉTAIENT OSSIFIÉES.

OBSERV. 129e.— Voici maintenant l'observation de Legallois, telle qu'on la trouve dans le tome Ier des *Bulletins de la Faculté de médecine de Paris*, publié en l'an XIII. Elle a pour titre : *Observation lue à la Société par M. Legallois, sur une maladie du cœur par hypersarcose ou par excès de la substance musculaire de ce viscère*, CAUSE PRÉSUMÉE D'UNE APOPLEXIE FOUDROYANTE, *qui a terminé les jours de la malade.*

Une femme éprouvait, dès l'enfance, une impossibilité de faire des mouvemens un peu prompts sans essoufflement, disposition qui s'était progressivement et considérablement accrue jusqu'à la mort, qui a eu lieu à 25 ans. Les étés augmentaient cette incommodité, et des sueurs abondantes accompagnaient l'essoufflement. Cette femme s'éveillait de très bonne heure, et ne pouvait plus dormir ni rester au lit, au bout de quelques heures de sommeil; elle ne pouvait porter de vêtemens serrés en aucun temps, mais surtout après avoir mangé; elle mangeait beaucoup, surtout du pain, et avait toujours faim. *Elle était sujette aux hémorrhagies nasales et aux maux de tête;* son visage était pâle.

Le jour même qu'elle périt, elle éprouva tout-à-coup un violent mal de dents, auquel elle n'avait jamais été sujette, et la joue droite se gonfla subitement.

frémissement vibratoire dans le trajet des artères carotides et sous-clavières.

Voussure manifeste de la région précordiale, avec élargissement des espaces intercostaux correspondans; cette région offre une matité de 4 pouces verticalement et de 4 pouces 3 lignes transversalement. Le maximum de la matité existe à la partie inférieure du sternum, c'est-à-dire dans le point de la région précordiale correspondant au ventricule droit. La main appliquée sur la région indiquée est repoussée par un coup fort, sec, vigoureux, ce qui contraste avec la faiblesse du pouls.

Les deux bruits du cœur sont remplacés par un double bruit de râpe, assez sec.

Les membres inférieurs sont infiltrés, et l'abdomen distendu, fluctuant.

Elle eut deux ou trois vomissemens, et perdit connaissance; la respiration devint stertoreuse, et la bouche se couvrit d'écume, les urines coulèrent involontairement, et la mort survint environ trois quarts d'heure après que le mal de dents se fut déclaré.

Autopsie cadavérique. — *Le volume, la dureté du cœur, et l'épaisseur de ses parois étaient extraordinaires : tout son volume était dû au ventricule aortique. Les valvules, les oreillettes et le ventricule droit étaient dans les proportions naturelles.* La capacité du ventricule aortique n'était cependant pas plus grande qu'à l'état ordinaire.

Le poids total du cœur était de 6 hectogram. (environ 1 liv. 1/4), sa longueur de sa base à sa pointe était de 1 décimèt. et 1/3 (5 pouc.), sa plus grande circonférence de 31 décimèt. (12 pouc. 1/2) (1). *Les parois du ventricule gauche, à la base, avaient 27 millimèt. (1 pouc.) d'épaisseur, et seulement 2 millimèt. (1 lig.) à la pointe.*

L'hémisphère droit du cerveau contenait dans sa cavité près de 3 onc. de sang (9 décagram.). On y observait une crevasse à sa partie postérieure et externe, crevasse qui était également pleine de sang. En cet endroit, la substance du cerveau était d'un rouge pâle, mollasse et cédant facilement sous le doigt. Une partie du sang s'était aussi fait jour dans la cavité du côté gauche, par une rupture dans la cloison intermédiaire (2).

(1) Il y a erreur dans ces calculs : en effet, on représente d'abord 1 décimèt. et 1/3 par 5 pou., et ensuite 31 décimèt. par 12 pouc. 1/2.

(2) Fondé sur l'autorité de Morgagni, Legallois regarde l'état pulpeux de la substance cérébrale dans les coups apoplectiques comme un effet et non comme la cause de l'épanchement de sang.

La malade est plongée dans un assoupissement continuel, et offre un état d'oppression considérable.

DIAGNOSTIC. — *Hypertrophie anévrismale du cœur en général et du ventricule droit en particulier, avec induration des valvules.*

PRESCRIPT. — *Saignée au moment de l'entrée; solut. de sir. de gomm.* 2 *pots; pot. calm. avec digit. gr.* vj; 2 *bouill.*, 2 *tasses de lait.*

Le membre supérieur du côté sur lequel la malade reste couchée (côté droit) est énormément infiltré. On ne peut retirer la malade de son état d'assoupissement.... L'agonie est évidente.... Mort dans la journée.

Autopsie cadavérique, 20 heures environ après la mort.

1° *Habitude extér.* — Infiltration séreuse des membres; visage livide, violacé.

2° *Organ. circulat. et respirat.* — A l'ouverture de la poitrine, il s'écoule une assez grande quantité de sérosité limpide, citrine.

Le péricarde contient un demi-verre environ d'une sérosité d'un jaune verdâtre, parfaitement transparente. Pâle, comme lavé par le liquide, il présente en plusieurs points des plaques d'un blanc-laiteux, organisées, s'enlevant assez facilement et laissant au-dessous d'elles le feuillet viscéral du péricarde tout-à-fait sain.

Le cœur est généralement dilaté et hypertrophié. Le ventricule droit est d'un grand tiers plus vaste qu'à l'état normal. Ses parois présentent à peu près le double d'épaisseur de l'état normal. La cavité de ce ventricule contient des concrétions sanguines noirâtres, molles. L'oreillette correspondante est également dilatée.

L'orifice auriculo-ventriculaire droit, considérablement dilaté, a 5 pouces de circonférence. La valvule tricuspide est épaissie.

Les valvules de l'artère pulmonaire sont dans l'état normal.

Le ventricule gauche contient des concrétions sembla-

bles à celles du droit : il est moins ample que ce dernier. — L'orifice aortique a 3 pouc. 4 lig. de circonférence.

Les valvules aortiques sont rouges (la rougeur persiste après le lavage, et tranche sur la couleur jaune nankin de la paroi interne de l'aorte); leur bord adhérent est converti en tissu fibro-cartilagineux. — Infiltration sanguine entre les fibres charnues qui forment la couche la plus superficielle du ventricule gauche.

L'épaisseur des parois de ce ventricule est de 5 à 6 lig. à la base. La substance musculaire est plus brune qu'à l'état normal, altération de couleur à laquelle ne participe pas le ventricule droit. La lame antérieure de la valvule bicuspide présente plusieurs plaques cartilagineuses. — L'orifice auriculo-ventriculaire gauche a 3 pouc. 3 à 4 lig.

L'aorte, généralement blanche à l'intérieur, offre un calibre plus étroit qu'à l'état normal.

Les poumons adhèrent presque de toutes parts à la plèvre pariétale. Ils contiennent beaucoup de sérosité (œdème des poumons, plus prononcé dans le droit que dans le gauche).

3° *Cent. nerveux.* — Beaucoup de sérosité dans la cavité de l'arachnoïde et dans les mailles de la pie-mère. — Les ventricules contiennent un peu du même liquide. La substance cérébrale, d'une bonne consistance, est fortement sablée d'un sang qui ruisselle à la surface des sections pratiquées dans le cerveau.

4° *Org. dig. et annex.* — La cavité abdominale contient une grande quantité de sérosité citrine.—Le foie adhère au diaphragme par du tissu cellulo-fibreux; son volume est augmenté.—Le tube digestif offre à l'extérieur une teinte rosée (sa cavité n'a pas été ouverte).

OBSERVATION 131e.

Homme de 47 ans. — Battemens du cœur larges, étendus; palpitations; dyspnée; pouls irrégulier, petit, intermittent.— Plus tard, gangrène et infiltration du membre inférieur gauche. — Hypertrophie générale et dilatation du cœur. — Plaques laiteuses sur le péricarde; induration fibro-cartilagineuse et *insuffisance* des valvules auriculo-ventriculaires. — Dégénérescence crétacée de l'aorte et de la plupart des grosses artères. — Oblitération *de la fin de l'artère iliaque primitive gauche et* de la veine principale du membre malade.

Durand, ancien soldat, âgé de 47 ans, est entré à la Clinique (n° 22, salle Saint-Jean-de-Dieu), le 12 oct. 1833. Cet homme, d'une constitution robuste, fut pris, il y a trois mois environ, sans cause à lui connue, de gêne dans la respiration, surtout lorsqu'il se livrait au moindre exercice. Cette gêne a fait des progrès lents, mais continuels, malgré les soins qu'il a reçus dans divers hôpitaux (à l'hôpital Beaujon spécialement, et dans le service de M. Lerminier, où il a été placé à deux reprises différentes).

Examen à la visite du 13.

La coloration de la peau, surtout à la face, était d'un bleu pâle, terne, livide; les lèvres et les ailes du nez étaient gonflées.

Depuis une quinzaine de jours, le malade crachait abondamment un liquide séreux; la respiration était difficile, haute, et la dyspnée augmentait au moindre effort, tel que celui qu'exige un simple changement de position dans son lit; il existait un râle muqueux que l'on entendait dans tous les points de la poitrine.

Les battemens du cœur étaient profonds, mais larges, étendus, et la main semblait frappée par une très grosse masse. La matité de la région précordiale occupait deux pouces en travers et de haut en bas.

On n'entendait pas de bruit de soufflet bien marqué dans la région précordiale. Cependant le premier bruit du

cœur était âpre, rude, sec; le malade éprouvait de fréquentes palpitations.

Le pouls était irrégulier, faible et intermittent.

Les membres inférieurs étaient infiltrés.

Les fonctions digestives s'exerçaient assez bien.

Diagnostic. — *Hypertrophie générale du cœur; induration des valvules, sans rétrécissement des orifices.*

Prescription. — *Saign.* 3 *palett., till., orang. édulc.*

14 octobre. Un peu de soulagement. (*Pot.* 12 *goutt. de teint. de digit., lav., bain; bouill. et potag.*)

15. Même état. (*Vésicatoire sur la région précordiale.*)

16. La dyspnée est plus forte que les jours précédens. (*Saign.* 3 *pal.*)

17. Un peu de soulagement.

18. On remarque que l'épiderme de la plus grande partie de la face interne de la cuisse gauche est enlevé, et qu'il s'est formé en cet endroit une large escharre gangréneuse, dont il s'écoule une abondante sérosité fétide (1). Le membre est le siége d'une vive douleur. Le pouls est très petit et très irrégulier. (*Lotions avec décoct. de kina chlorurée, cat.*)

19. Plongé dans une espèce d'ivresse *gangréneuse*, le malade dit ne s'être jamais mieux trouvé. La joie qu'exprime son visage contraste singulièrement avec la lividité de cette partie et la décomposition des traits; l'étouffement est imminent; la désorganisation est plus marquée; la surface dénudée offre cette teinte d'un gris sale qui caractérise la gangrène avec suppuration; langue rosée; le pouls est plus misérable encore, très irrégulier. Le malade assure ne

---

(1) Le membre inférieur gauche est fortement œdémateux, tandis que le droit n'offre qu'un léger empâtement à sa partie inférieure. Je présume qu'il existe un obstacle à la circulation dans les artères et les veines du premier, et j'annonce une fin prochaine.

plus ressentir aucune douleur dans le membre où il souffrait tant la veille. (*Pot. tonique.*)

Il meurt le 20, à trois heures du matin, après un râle de quelques heures. (Il exhalait une odeur tellement fétide, que les sœurs et les infirmiers disaient qu'il était pourri.)

Autopsie cadavérique, 30 heures après la mort.

1° *Habit. extér.* — Cadavre d'une taille et d'un embonpoint médiocres. Le membre inférieur gauche est seul très infiltré. La partie dénudée est circonscrite par une ligne noire, s'étendant du creux du jarret à l'épine iliaque antérieure et supérieure. La surface gangrénée est grisâtre et abreuvée d'un pus sale, qui infiltre un peu le tissu du derme.

2° *Org. circulat. et respirat.* — Le péricarde contient environ 4 onc. d'une sérosité citrine, mêlée de quelques flocons. Le cœur, distendu par des caillots, a un volume triple de celui du poing du sujet ; il a une forme globuleuse, et présente, sur le côté gauche, plusieurs plaques laiteuses. Débarrassé de ses principaux caillots, il pèse 636 gram. Sa circonférence, à la base, est de 12 pouc. ; sa hauteur de 4 pouc. 1/2 ; sa largeur de 6 pouc. 2 lig.

On trouve dans les cavités du cœur un sang coagulé et très noir.

La cavité du ventricule gauche est un peu plus grande qu'à l'état normal. Ses colonnes charnues sont volumineuses, et forment un réseau serré. La hauteur de la cavité est de 2 pouc. 1 lig. ; sa circonférence de 3 pouc.

L'épaisseur des parois de ce ventricule, presque égale partout, même au sommet, est de 7 à 8 lig.

La cavité du ventricule droit est un peu plus grande que celle du gauche. Elle est hérissée aussi de colonnes charnues, très fortes. L'épaisseur des parois, à peu près la même dans tous les points, est de 4 à 5 lig.

La substance musculaire est d'un rouge vermeil. Les ori-

fices aortique et pulmonaire sont libres (ils ont tous les deux 2 pouc. 11 lig. de circonférence); leurs valvules sont minces et un peu rouges.

L'oreillette gauche a une cavité double de celle du ventricule correspondant. Malgré cette dilatation, ses parois sont épaisses de 2 à 3 lig., et représentent celles du ventricule droit à l'état normal.

La circonférence de l'orifice auriculo-ventriculaire gauche est de 3 pouc. 5 lig. Sa valvule présente, surtout à la base, des incrustations fibro-cartilagineuses et calcaires (il s'en trouve beaucoup aussi au point d'insertion des colonnes charnues). Du reste, elle n'est pas assez large pour fermer l'orifice auquel elle est adaptée. Plusieurs des tendons valvulaires sont confondus avec le bord induré de la valvule.

L'oreillette droite présente la même hypertrophie et la même dilatation que la gauche. L'orifice auriculo-ventriculaire est dilaté, et présente 4 pouc. 2 lig. de circonférence.

La valvule tricuspide, ratatinée comme la mitrale, présente quelques lames fibro-cartilagineuses, criant sous l'instrument qui les divise.

La membrane interne du commencement de l'artère pulmonaire est saine. Celle de l'origine de l'aorte offre quelques plaques fibreuses, qui se continuent dans les artères coronaires.

L'aorte thoracique et abdominale, incisée dans toute sa longueur, présente à sa partie postérieure des plaques minces, jaunes et comme plâtreuses, qui forment un relief à sa surface interne, et que l'on peut facilement enlever avec le dos du scalpel. Le reste de la membrane paraît sain. A la division de l'iliaque primitive gauche, un caillot mou oblitère ce vaisseau; plus bas se trouve un peu de sang demi liquide. Sa membrane interne offre dans toute son étendue la même altération que la face postérieure de l'aorte. Les veines satellites sont oblitérées par un caillot mollasse,

dont la densité augmente au-dessous de l'arcade crurale, où il est un peu grenu, friable et d'ancienne date. Les parois de la veine fémorale sont épaissies, la membrane interne est légèrement rosée.

Les vaisseaux correspondans du côté droit n'offrent pas les altérations indiquées au même degré. L'incrustation comme plâtreuse observée dans l'aorte et l'artère iliaque gauche est surtout moins marquée. La tunique interne des artères est plus jaune, leurs parois sont moins épaissies. Le caillot des veines droites n'est ni aussi volumineux, ni aussi dense que celui des gauches, dont il n'a pas non plus l'aspect briqueté.

Le tissu cellulaire sous-cutané du membre abdominal gauche est infiltré et forme une couche de 7 à 8 lignes d'épaisseur; du côté droit où l'infiltration est légère, la couche celluleuse n'a que 2 à 3 lignes d'épaisseur.

La jugulaire interne du côté droit est triple au moins de la gauche, dont le volume est normal. Les carotides offrent la même traînée de matière plâtreuse que les artères déjà examinées; en quelques points, la membrane interne est seule altérée, en d'autres points le vaisseau est ossifié ou cartilagineux dans toute son épaisseur.

Le côté droit de la poitrine contient beaucoup de sérosité, et on y voit plusieurs adhérences. Le poumon de ce côté a une couleur pâle, laiteuse, suite de sa macération dans la sérosité. Il est assez léger, crépite, et ne contient qu'une médiocre quantité de sang et de sérosité. L'incision du lobe inférieur fait couler un liquide puriforme, contenu dans les bronches, et peut-être dans quelques vésicules pulmonaires.

Le poumon gauche est plus léger (il est recouvert d'une fausse membrane grisâtre, ancienne). Les bronches contiennent aussi un peu de pus. Le tissu pulmonaire est rouge.

3° *Org. dig. et annex.* — Le tissu du foie est *condensé* et abreuvé d'une grande quantité de sang, qui s'écoule en par-

tie des lèvres de l'incision, et demeure en partie combiné avec la substance de cet organe.

La rate a un peu moins de volume et un peu plus de consistance et de densité que dans l'état sain. Sa surface est parsemée de taches d'un blanc sale, qui s'enlèvent par plaques, comme les fausses membranes de la plèvre.

Le rein droit est un peu moins volumineux que le gauche : rien d'ailleurs à noter pour ces organes.

L'estomac, d'une grandeur considérable, présente une légère rougeur de sa membrane interne (quelques petites plaques d'un rouge pointillé sont disséminées à sa surface).

La muqueuse de l'intestin grêle paraît saine : elle est seulement injectée en quelques points.

4° *Centres nerv.*—Les sinus de la dure-mère (les latéraux surtout) contiennent des caillots mous, qui en occupent presque tout le calibre. Les artères carotides internes, examinées dans le sinus caverneux, offrent la même altération que le tronc dont elles naissent. — Le tissu sous-arachnoïdienest infiltré d'une grande quantité de sérosité, légèrement rouge. Cette infiltration est plus considérable en arrière qu'en avant.—La pie-mère est injectée.

Les ventricules latéraux ne contiennent guère qu'une ou deux cuillerées de sérosité. — Le cerveau a sa consistance ordinaire. Il est piqueté d'un assez grand nombre de points rouges. — Le cervelet nous semble plus mou qu'à l'état normal, sans être à proprement parler *ramolli*.

OBSERVATION 132e.

Homme de 35 ans. — Battemens du cœur très forts, accompagnés d'un bruit de soufflet dans la région du sternum et la partie latérale supérieure droite de la poitrine ; symptômes ordinaires d'un obstacle à la circulation à travers le cœur. — Hypertrophie générale très considérable. — Anévrisme énorme de l'aorte sous-sternale, sans rupture des membranes.

Pierre Pinçon, âgé de 35 ans, matelassier, d'un tempérament sanguin-bilieux, cheveux châtains, fortement constitué, entra à l'hôpital Cochin le 20 mai 1823. Il éprouvait, depuis plusieurs années, une difficulté de respirer qui se prononçait surtout pendant les exercices un peu violens et qui était accompagnée de battemens de cœur auxquels il faisait d'ailleurs peu d'attention. Les étouffemens étaient devenus plus considérables depuis trois mois, et il s'y était joint des symptômes gastriques pour lesquels on avait appliqué quelques sangsues.

État du malade à son entrée. — Face livide, plombée et bouffie : infiltration des membres, surtout des gauches ; parole entrecoupée, orthopnée, insomnie, réveil en sursaut ; pouls régulier, sans fréquence, développé, dur et vibrant au bras droit, très petit au bras gauche ; toux, crachats visqueux ; langue humide et blanche.

Auscultation. — Râle muqueux dans la presque totalité de la poitrine ; battemens simples très forts, sibilans sous la partie moyenne et supérieure du sternum et sous les cartilages des premières côtes droites, jusque vers la clavicule. Le bruit de soufflet, très prononcé, se fait entendre dans la région précordiale elle-même, et y couvre pour ainsi dire le premier bruit du cœur, dont les contractions, isochrones aux battemens simples indiqués, soulèvent assez fortement le cylindre.

Diagnostic. — *Hypertrophie du cœur. — Anévrisme de la crosse de l'aorte. Bronchite.*

Prescription. — *Saign. 3 palett.; tis. apérit.; pot. avec teint. digit.*

La saignée diminua un peu l'oppression. — Le 23, trois jours après l'entrée, retour de l'étouffement; anxiété extrême; sentiment d'un poids incommode dans la région précordiale et vers l'appendice xiphoïde; picotement dans les membres; ventre en assez bon état. — Les jours suivans, un peu d'amélioration; visage moins livide, respiration plus libre, même état du pouls; battemens des veines jugulaires isochrones à ceux des carotides. — Le malade se lève et mange la demi-portion; il a beaucoup de peine à monter l'escalier, et est obligé de s'arrêter à chaque marche. — Le 5 juin au soir, accès de dyspnée des plus violens; contractions comme convulsives des muscles respirateurs ordinaires; contractions simultanées, et, pour ainsi dire, synergiques des muscles du cou, de la mâchoire inférieure et des ailes du nez; suffocation imminente, visage livide, sueurs froides (saignée de trois palettes); nuit assez calme; soulagement les deux jours suivans.

Le 8, nouvel accès (saignée de trois palettes); nouveau soulagement. — Le 9, à onze heures et demie du soir, attaque des plus terribles. Le malade, en proie à la crainte d'un étouffement prochain, les mains appuyées sur son lit, le visage décomposé et couvert de sueurs froides, les yeux ternes et égarés, la bouche béante, les narines dilatées, lutte, pour ainsi dire, de toutes ses forces, contre l'obstacle qui s'oppose à sa respiration; les battemens de son cœur sont forts et semblables à des coups de marteau; toutes les artères battent avec violence, et l'œil distingue les mouvemens de celles des membres supérieurs dans presque tout leur trajet. — On pratique une saignée; mais la veine ne fournit qu'une petite quantité d'un sang épais, noir, qui coule en bavant, et se coagule presque sur-le-champ. On prescrit un bain de pieds et des sinapismes. Enfin, au bout de quelques heures, le malade revient à son état habituel. — Le 11, l'oppression se renouvelle (vésicatoire sur la poitrine). — Jusqu'au 20, peu de changement. La

main, appliquée sur la région où existent les battemens indiqués précédemment, sent une sorte de frémissement vibratoire très marqué.— Du 20 au 25, les traits s'altèrent de plus en plus; l'œdème envahit le bras droit; le pouls perd de sa vibrance; le malade est tellement oppressé qu'il ne peut prononcer deux mots de suite; il n'a plus la force de se soutenir, et le corps, obéissant à sa pesanteur, retombe sur le lit, quand on le soulève; il ne mange presque plus. Enfin, l'épuisement des forces et l'oppression augmentent; le malade, couché horizontalement, glisse vers les pieds du lit; ses yeux sont ternes, humides, inanimés; la respiration est à chaque instant sur le point de lui échapper; elle lui échappe en effet, et il meurt le 2 juillet, à une heure et demie, en essayant de boire un demi-verre de vin que ses parens venaient de lui présenter.

Autopsie cadavérique, vingt heures après la mort. (Voy. la planche VII).

1° *Habitude extérieure.* — Cadavre robuste, énormément infiltré. Son mat dans la région du sternum, et à son côté droit surtout.

2° *Org. circul. et respir.* — Le sternum et les côtes sont sans altération. Chaque cavité de la plèvre contient environ un demi-litre de sérosité sanguinolente. Le cœur, trois fois plus gros que le poing du sujet, et l'aorte sous-sternale, dilatée au point d'égaler le volume d'une tête de fœtus à terme, remplissent à peu près les trois quarts de la cavité thoracique. Situé presque transversalement, le cœur contient une énorme quantité de sang: il est arrondi ou plutôt a la forme d'une gibecière, et son tissu paraît plus ferme à gauche qu'à droite; son diamètre vertical est d'environ cinq pouces, et le transversal de huit. Ses vaisseaux, très gros, engorgés, se dessinent à sa surface où ils forment un réseau à branches très nombreuses. Vidé des caillots de sang qu'il renferme, il conserve encore un volume extraordinaire.

Le ventricule gauche descend plus bas que le droit : sa cavité, énorme, peut contenir le poing : ses parois vers la base ont 8 à 9 lig. d'épaisseur ; elles s'affaissent après l'incision sous leur propre poids. Les piliers musculeux sont très gros et très multipliés ; le tissu, un peu jaunâtre, rougit et devient vermeil au contact de l'air. L'oreillette gauche, revenue sur elle-même, offre une capacité qui n'est guère que le tiers de celle du ventricule : ses parois ont augmenté d'épaisseur ; sa membrane interne est rouge. La valvule mitrale est saine.

Le ventricule droit est dilaté, sans augmentation ni diminution sensible de l'épaisseur de ses parois, mais avec développement considérable de ses colonnes charnues. L'orifice auriculo-ventriculaire droit est très dilaté : ses valvules sont rouges, ainsi que la membrane interne des cavités droites, rougeur qui est plus foncée que celle des cavités gauches. La cloison ventriculaire participe à l'hypertrophie du ventricule gauche auquel elle paraît appartenir en propre.

L'aorte sous-sternale, dilatée jusqu'aux troncs qui naissent de sa crosse, forme une tumeur anévrismale, irrégulièrement ovoïde, la dilatation étant beaucoup moindre à la paroi postérieure qu'aux parois latérales et antérieure. Cette tumeur fait saillie, et tombe en quelque sorte dans le côté droit du thorax, où elle répond aux quatre premières côtes et à leurs cartilages : elle est composée des trois membranes artérielles, uniformément dilatées et très épaissies. La membrane interne est d'un rouge très prononcé, qui se prolonge dans tout le reste de l'aorte et dans plusieurs des troncs qui en partent ; elle est parsemée de petites ulcérations et d'une infinité de lames calcaires ou cartilagineuses jaunâtres, situées au-dessous d'elle, plutôt que dans son propre tissu, et dont quelques unes néanmoins sont à nu dans la cavité artérielle anévrismée. Celle-ci est remplie d'énormes caillots de sang, non disposés en couches

concentriques, mais confusément entassés, et pour la plupart récens : quelques uns seulement, plus anciens, ont une apparence charnue. La tumeur anévrismale se termine par une gradation insensible et douce vers la sous-clavière gauche; elle est légèrement bosselée à sa surface. A partir de la sous-clavière, l'aorte reprend son calibre naturel, mais elle continue à offrir sur sa membrane interne quelques plaques jaunâtres, rudimens d'ossifications. — Les poumons, comprimés par le cœur et par l'anévrisme aortique, sont refoulés vers les clavicules et sur les côtés; ils sont légèrement engorgés, mais d'ailleurs crépitans. Leur membrane muqueuse est rouge, et couverte d'un mucus rouillé.

3° *Org. digest. et annex.*—La rate et le foie sont très volumineux et gorgés de sang. Le tissu de ce dernier est d'un rouge brun; on y remarque une infinité de points noirâtres, formés par du sang, qui, d'abord simplement épanché, s'est en quelque sorte combiné plus tard avec ce tissu : on pourrait donner à cet état pathologique du foie le nom d'*apoplexie hépatique*. Les vaisseaux gastro-intestinaux sont également gorgés de sang, et de cette congestion passive résulte une rougeur foncée de la membrane muqueuse de l'estomac et des intestins.

OBSERVATION 133e.

Femme de 75 ans. — Battemens du cœur profonds, avec petitesse du pouls, matité un peu augmentée de la région précordiale; bruits du cœur sourds, obscurs, étouffés, surtout dans la région des cavités gauches; infiltration générale. — Hypertrophie des deux ventricules, avec rétrécissement de leur cavité; hypertrophie des colonnes charnues du ventricule gauche, et de la cloison interventriculaire. — Epaississement, opacité de l'endocarde; induration des valvules auriculo-ventriculaires, sans rétrécissement des orifices. — Incrustations cartilagineuses ou osseuses de l'aorte et des artères coronaires.

Anne Faraden, âgée de 75 ans, couturière, d'une bonne constitution, s'était bien portée jusqu'à l'âge de 60 ans.

Depuis cette époque, sa santé était altérée; toutefois ce n'était que depuis environ deux ou trois mois qu'elle avait été obligée de cesser ses occupations, lorsqu'elle fut reçue à la Clinique (n° 14, Sainte-Madeleine), le 31 octobre 1833.

Infiltration considérable des membres inférieurs; œdème des mains et des avant-bras; visage bouffi; en proie à une dyspnée profonde, la malade reste assise plutôt que couchée dans son lit, et ne répond que par des paroles entrecoupées aux questions qui lui sont adressées.

Veines jugulaires dilatées, se gonflant fortement à chaque expiration.

Pouls petit, mais régulier, de 96 à 100.

La région précordiale rend un son mat dans l'étendue de deux pouces transversalement et de deux pouces et demi verticalement. Les battemens du cœur sont profonds et soulèvent peu la région précordiale. Pratiquée dans la région des cavités gauches, l'auscultation fait entendre un double bruit sourd et éloigné. Le premier bruit est accompagné d'un très léger murmure de frottement, premier degré du bruit de soufflet ou de râpe. Sous le sternum ou dans la région des cavités droites, on entend un double claquement, beaucoup plus clair que celui des cavités gauches.

Râle sonore, ronflant, à la partie antérieure du thorax, laquelle rend un son normal. La partie postérieure du côté droit résonne bien, si ce n'est à sa partie inférieure; la partie postérieure du côté gauche offre de la matité dans ses deux tiers inférieurs, et on y entend une *égophonie-modèle*.

Sommeil presque nul.

Peu d'appétit; dévoiement de temps en temps.

Pendant les huit ou dix premiers jours que la malade passa dans notre service, elle fut explorée avec la plus grande attention, et chaque jour nous constatâmes l'égophonie indiquée, ainsi que le bruit sourd, profond,

étouffé, et en quelque sorte *rauque*, de la systole du ventricule gauche.

DIAGNOSTIC.—*Induration des valvules avec hypertrophie du cœur.—La cavité du ventricule gauche est probablement plutôt rétrécie que dilatée* (HYPERTROPHIE CONCENTRIQUE).—*Épanchement de sérosité dans le côté gauche du thorax.*

TRAITEMENT.—Sous l'influence de la digitale, de l'oxymel scillitique, du repos et d'un régime sévère, l'hydrothorax et l'anasarque se dissipent, la dyspnée diminue considérablement et la malade peut dormir.

Malheureusement cette amélioration ne fut pas de longue durée. Dans les derniers jours de décembre, l'infiltration était revenue, l'oppression était portée jusqu'à l'étouffement; le visage était violet, fatigué, anxié; les bruits du cœur étaient toujours obscurs à gauche, et la main, appliquée sur la région précordiale, sentait à peine les battemens de cet organe. Pouls *petit*, régulier.

Au commencement du mois de janvier 1834, des escharres se forment sur la région postérieure-externe des fesses, et répandent une odeur des plus fétides. L'enflure est générale. Des phénomènes adynamiques ou typhoïdes se manifestent, et la mort arrive, le 12 janvier à 4 heures.

Autopsie cadavérique, 17 heures après la mort.

1° *Habit. extér.* — L'anasarque existe à un degré médiocre; le ventre est affaissé. Les escharres de la fesse droite sont très profondes.

2° *Organ. circ. et respir.* — Le péricarde contient une cuillerée environ de sérosité citrine. D'un bon tiers plus volumineux que le poing du sujet, le cœur est situé transversalement, et sa pointe est mousse. Sa surface est sillonnée de vaisseaux très développés. Les parois des artères coronaires sont d'un blanc opalin, ce qui tient aux incrustations calcaires dont elles sont criblées.

Le poids du cœur, non vidé, y compris l'origine des gros vaisseaux, est de 425 gram.

Vidé et lavé, le cœur pèse 415 gram.

Le cœur paraît constitué presque en entier par le ventricule gauche, qui est globuleux, arrondi, et pour ainsi dire *dodu*. Le diamètre longitudinal de ce ventricule est d'environ 4 pouc.

La cavité du ventricule droit, qui ne forme qu'une sorte d'appendice du gauche, contiendrait à peine un œuf de pigeon ou une grosse amande. Le maximum d'épaisseur des parois de ce ventricule est de 4 lig. La cavité de l'oreillette droite, bien qu'elle soit elle-même plutôt diminuée qu'augmentée, est triple de celle du ventricule. L'orifice auriculo-ventriculaire droit est libre, la valvule tricuspide bien conformée, mais épaissie, hypertrophiée, et un peu cartilaginisée à son bord libre. L'orifice de l'artère pulmonaire et ses valvules n'offrent rien de notable.

La cavité du ventricule gauche est tellement rétrécie, qu'elle admet à peine le doigt indicateur. Les parois de ce ventricule ont une épaisseur de 13 lig. à la base, de 7 à 8 lig. en tirant vers la pointe, et de 4 lig. à celle-ci. Les colonnes charnues en général, et en particulier celles qui sont destinées au mouvement de la valvule mitrale, ont un volume très considérable, et leur hypertrophie est, peut-être, proportionnellement plus prononcée que celle des parois.

L'oreillette gauche, dont la cavité est sensiblement rétrécie, offre intérieurement une couleur d'un blanc terne, tirant un peu sur le jaune; ce qui coïncide avec un épaississement de la membrane interne (son épaisseur est de 1/4 de ligne). Cette membrane s'enlève assez facilement; elle est un peu ridée vers la base de la valvule mitrale. Un large lambeau de cette membrane que j'ai détaché, avait l'épaisseur et la consistance de la dure-mère.

La circonférence de l'orifice auriculo-ventriculaire gauche est de 4 pouc.; la valvule bicuspide n'est pas notable-

ment déformée, bien qu'un peu ratatinée, épaissie, et fibro-cartilaginisée, surtout à son bord libre; un peu rugueuse, inégale à sa surface, elle crie sous l'instrument qui l'incise.

La membrane interne des ventricules est généralement assez pâle et parsemée de quelques points opalins, occupant surtout les muscles tenseurs de la valvule mitrale. Vers l'origine de l'artère pulmonaire et de l'aorte, la teinte laiteuse ou même nacrée était aussi très prononcée, et l'endocarde s'y détachait aisément sous forme d'une pellicule semblable à une membrane séreuse ordinaire devenue à demi-opaque. En examinant sous l'eau, on voyait flotter des lambeaux ou flocons celluleux, là où l'endocarde avait été enlevé.

La cloison interventriculaire, hypertrophiée en quelque sorte aux dépens de la cavité du ventricule droit, où elle faisait saillie, offre un bon pouce d'épaisseur. La substance musculaire du cœur est d'un rouge assez vermeil et d'une bonne consistance.

La circonférence de l'orifice aortique est de 2 pouc. 6 lig. Cet orifice peut être exactement fermé par les valvules qui le bordent, et qui, sans être déformées, présentent quelques taches jaunes, rudimens d'ossifications. Des taches semblables et de véritables ossifications se rencontraient dans l'aorte sous-sternale, ainsi que dans les artères coronaires. Dans tout le reste de son étendue, les parois de l'aorte sont incrustées de substance calcaire, cartilagineuse; plus épaisses qu'à l'état normal, elles se rompent facilement et sont en quelque sorte fragiles.

La veine-cave et les autres grosses veines contiennent une assez grande quantité de sang à demi caillé, et sont un peu rougeâtres intérieurement.

De chaque côté de la poitrine, mais surtout à droite, se rencontrent des adhérences cellulo-fibreuses. A la partie postérieure du côté gauche, les adhérences sont infiltrées de sérosité.

Bien que gorgés d'une assez abondante quantité de sang et de sérosité (le gauche surtout), les deux poumons sont encore crépitans et pas trop pesans.

Les bronches sont arrosées de mucosité et de sérosité. Leur membrane interne offre une teinte violette assez foncée, surtout dans le poumon gauche.

3° *Organ. dig. et annex.*—La cavité abdominale contient environ un demi-litre de sérosité citrine, assez claire. La surface des intestins, lavée et comme blanchie par le liquide, est plus pâle qu'à l'état normal, et légèrement opaline. L'estomac, d'un volume médiocre, contient une bonne quantité de bile d'un jaune-verdâtre. Sa membrane interne, légèrement pointillée de rouge, est partout d'une bonne consistance, si ce n'est dans le grand cul-de-sac, où elle est un peu molle et amincie.—Les intestins grêles sont petits, contractés. Leur membrane interne est blanche, sans injection, mais un peu colorée par la bile que contient la partie supérieure de cet intestin (1). — Les gros intestins contiennent des matières bien digérées, quoique un peu molles; leur membrane interne est d'une blancheur semblable à celle des intestins grêles.

Le foie est un peu gorgé de sang; il est d'une consistance à peu près normale.

RÉFLEXIONS.

L'autopsie cadavérique a justifié notre diagnostic présumé d'une hypertrophie avec rétrécissement de la cavité ventriculaire. Est-ce à ce rétrécissement qu'il faut attribuer

---

(1) Un examen attentif nous fit découvrir des plaques de Peyer vers la région iléo-cœcale. Nous en avions aussi rencontré chez d'autres sujets très âgés, qui avaient été enlevés par le choléra-morbus. Il n'est donc pas vrai que ces plaques n'existent pas chez les vieillards, comme l'ont avancé quelques médecins. Tout récemment nous les avons trouvés en partie ulcérées, en partie cicatrisées, chez une femme d'une cinquantaine d'années, qui avait succombé aux suites d'une *véritable* fièvre dite typhoïde (entérite typhoïde).

les congestions séreuses passives qui existaient chez cette malade? S'il en était ainsi, ce rétrécissement aurait exercé sur la circulation une influence semblable à celle du rétrécissement des orifices mêmes du cœur. Sans vouloir affaiblir ici l'importance de cette cause, il me paraît probable que les altérations de l'aorte n'auront pas été complètement étrangères à la gêne que la circulation du sang a éprouvée dans le cas présent.

OBSERVATION 134e (1).

Femme de 59 ans. — Palpitations, battemens forts et tumultueux du cœur, etc. — Hypertrophie concentrique des deux ventricules. — Induration de la membrane interne du ventricule gauche et de la valvule bicuspide, avec rétrécissement de l'orifice auriculo-ventriculaire gauche.

Catherine Moreau, âgée de 50 ans, d'une constitution lymphatique, essuya, dans sa jeunesse, des rhumes nombreux; à un âge plus avancé, elle éprouva presque constamment une toux sèche et une douleur fixe et profonde vers la partie inférieure gauche du sternum : phénomènes que des chagrins domestiques exaspérèrent trop souvent. Enfin, survint une nouvelle affection catarrhale, pour laquelle la malade entra à l'hôpital Cochin, le 25 mars 1814. Sa face était alors légèrement bouffie, ses yeux saillans, ses lèvres décolorées, la teinte générale de la peau d'un jaune-pâle; il existait une douleur profonde et un sentiment de pesanteur à la région précordiale; la poitrine résonnait assez bien; les battemens du cœur, irréguliers et tumultueux, n'étaient point en harmonie avec le pouls; toutefois, cette absence d'harmonie n'était pas constante; à des palpitations précipitées et sans mesure succédaient des battemens forts et fréquens, mais réguliers, et, pour

(1) Cette observation appartient à M. Bertin.

ainsi dire, d'accord avec ceux du pouls; celui-ci, assez ordinairement petit et souple, présentait, dans les momens d'exacerbation, de la dureté, de la tension, de la vibrance; mais il ne tardait pas à reprendre son premier caractère; la difficulté de respirer était extrême, et le plus léger exercice produisait une oppression insupportable; la position horizontale était impossible; il se manifestait des syncopes assez fréquentes.

Cet état se maintint sans changement bien marqué jusqu'au 6 avril; mais, le soir du même jour, l'anxiété, les palpitations et la dyspnée augmentèrent considérablement. Après un repas un peu plus copieux et une promenade un peu plus longue et plus fatigante qu'à l'ordinaire, le visage se colore légèrement; les yeux sont devenus rouges, assez fortement injectés et larmoyans; les lèvres deviennent d'une pâleur un peu livide; un froid insupportable s'empare des extrémités; un sentiment de strangulation se déclare, et la malade, après quelques efforts de toux, expectore un sang vermeil.

Le 7, on s'aperçoit pour la première fois que les jambes s'infiltrent.

Les jours suivans, l'infiltration fait des progrès, mais les palpitations diminuent de force et de fréquence.

Le 25, l'infiltration envahit les membres supérieurs et la face; le sommeil est devenu impossible; les palpitations ont repris leur première intensité, et la malade craint à chaque instant de périr suffoquée; le soir du même jour, les crachats sont teints de sang, mais peu abondans; la respiration est haute et stertoreuse : la malade tombe dans un état comateux, et l'agonie se déclare; la mort arriva le lendemain 26.

Autopsie cadavérique.

Le cadavre est énormément infiltré : les muscles sont pâles. La poitrine contient une grande quantité de sérosité citrine; les poumons et la plèvre n'offrent aucune altéra-

tion ; le péricarde contient près de deux pintes d'un liquide absolument semblable à celui contenu dans la poitrine ; le cœur ne présente pas un volume beaucoup plus considérable qu'à l'état sain.

La face supérieure et externe du ventricule droit est chargée d'une graisse molle et diffluente ; l'oreillette droite offre une cavité double de celle qui lui est naturelle, et l'épaisseur de ses parois est presque triplée. L'épaisseur des parois du ventricule droit est plus que doublée, et cette augmentation de nutrition s'est faite aux dépens de la cavité qui est rétrécie. Les parois du ventricule gauche sont aussi beaucoup plus épaisses que dans l'état naturel ; la cavité offre un rétrécissement encore plus considérable que celui du ventricule droit. La membrane qui tapisse cette cavité est dure, rénitente, fibro-cartilagineuse ; la valvule mitrale partage cette affection, et présente même quelques points osseux.

L'oreillette gauche n'a rien de particulier ; les autres viscères sont dans l'état naturel.

RÉFLEXIONS.

Dans l'observation qui vient d'être rapportée, nous voyons un nouvel exemple d'une hypertrophie des deux ventricules, opérée aux dépens de leur cavité. Le rétrécissement de la cavité du ventricule gauche était plus prononcé que celui du ventricule droit, et nous trouvons un épaississement considérable de la membrane interne du premier de ces ventricules. Cette dernière circonstance est importante à signaler : en effet, comme je crois l'avoir démontré précédemment, elle atteste l'existence d'une ancienne endocardite ventriculaire ; et l'on conçoit que la fluxion sanguine, l'hypérémie active que suppose le développement de l'hypertrophie, doit, dans le cas qui nous occupe, affecter de préférence les couches musculaires les plus voisines de l'endocardite, c'est-à-dire les couches

internes et les colonnes charnues elles-mêmes. Or, cette hypertrophie interne affecte presque nécessairement une marche en quelque sorte centripète, et la capacité du ventricule perd alors en étendue ce que les colonnes charnues ou les couches intérieures de sa substance musculaire gagnent en volume ou en épaisseur (1).

Malgré l'existence d'une double hypertrophie ventriculaire et la force des battemens du cœur, la femme qui fait le sujet de cette observation a présenté des congestions séreuses et d'autres phénomènes qui devaient faire soupçonner un obstacle mécanique à la circulation centrale. Cet obstacle existait, en effet, puisque l'orifice auriculo-ventriculaire était rétréci, et que la valvule bicuspide était indurée et déformée au point de ne pouvoir plus remplir ses fonctions de soupape.

Le rétrécissement des deux ventricules était d'ailleurs une nouvelle cause de gêne dans la circulation. L'énorme dilatation de l'oreillette droite était l'effet de l'accumulation du sang derrière l'obstacle qui s'opposait à son libre passage à travers le cœur (cette oreillette était hypertrophiée à un très haut degré).

Ajoutons enfin qu'une autre cause d'obstacle à la circulation et à la respiration se rencontrait dans l'énorme épanchement dont le péricarde était le siége.

---

(1) La forme d'hypertrophie qui existait dans le cas présent peut seule nous expliquer pourquoi le cœur ne *présentait pas un volume beaucoup plus considérable que dans l'état sain.* En effet, ce volume eût été considérablement augmenté si, comme celle de l'oreillette droite, l'hypertrophie des ventricules eût été accompagnée de dilatation.

DEUXIÈME SECTION.

HISTOIRE GÉNÉRALE DE L'HYPERTROPHIE DU TISSU MUSCULAIRE DU CŒUR.

ARTICLE PREMIER.

CARACTÈRES ANATOMIQUES DE L'HYPERTROPHIE DU TISSU MUSCULAIRE DU CŒUR (1).

I. Considérée par rapport à l'état dans lequel se trouve la capacité des cavités qu'elle affecte, l'hypertrophie présente trois *formes* bien distinctes, dont la détermination appartient à M. Bertin.

La première *forme* est celle où les cavités du cœur conservent leur capacité naturelle, en même temps que leurs parois sont plus ou moins épaissies : on la connaît sous le nom d'hypertrophie *simple*.

---

(1) Pour pouvoir apprécier, d'une manière un peu exacte, les divers degrés de cette hypertrophie, il faut avoir bien présentes à l'esprit les données que nous avons établies dans nos prolégomènes sur le poids et les dimensions du cœur. Nous rappellerons seulement ici les principales de ces données :

Chez un adulte, d'une taille ordinaire et bien constitué, la moyenne du poids du cœur est de 8 à 9 onc. ; la moyenne de la circonférence de cet organe, à sa base, est de 8 à 9 pouc. ; la moyenne des diamètres longitudinal et transversal est de 3 pouc. 1/2 (le diamètre transversal l'emporte un peu, en général, sur le longitudinal) ; la moyenne du diamètre antéro-postérieur est d'environ 2 pouc.

La moyenne de l'épaisseur des parois du ventricule gauche, à la base, est de 6 à 7 lig.

La moyenne de l'épaisseur des parois du ventricule droit, à la base, est de 2 lig. 1/2

La moyenne de l'épaisseur des parois de l'oreillette gauche est de 1 lig. 1/2

La moyenne de l'épaisseur des parois de l'oreillette droite est de 1 lig.

La cavité ventriculaire, terme moyen, peut contenir un œuf de poule (toutefois, la cavité du ventricule droit l'emporte un peu sur celle du gauche).

Dans la seconde *forme*, il y a augmentation de la capacité des cavités dont les parois sont épaissies : on la désigne sous le nom d'hypertrophie *excentrique* ou *anévrismale* (1).

La troisième *forme*, opposée à la précédente, est celle où il existe une diminution notable de la capacité des cavités dont les parois ont augmenté d'épaisseur : elle porte le nom d'hypertrophie *concentrique* ou *centripète* (2).

L'hypertrophie avec dilatation est la plus commune de toutes les formes de l'hypertrophie. Quand la dilatation n'est pas très considérable, la nutrition semble avoir suivi, dans la formation de cette espèce d'hypertrophie, les mêmes lois que dans l'évolution normale du cœur. Dans l'accroissement régulier de cet organe, en effet, il y a simultanément augmentation de sa masse et agrandissement de la capacité des cavités dont les parois prennent plus d'épaisseur.

L'hypertrophie simple n'est pas très commune, surtout dans le ventricule droit. Nous n'avons rapporté qu'un seul cas de cette dernière (obs. 120e), et trois ou quatre de la même forme affectant le ventricule gauche (obs. 65e, 113e, 129e). A ces trois ou quatre cas qui nous sont propres, il faut en ajouter trois autres, dont l'un appartient à Morgagni, l'autre à Corvisart, le troisième à Legallois. Nous n'exagèrerons point en disant que, pour vingt cas d'hypertrophie *anévrismale*, c'est à peine si l'on en trouve un d'hypertrophie *simple*.

---

(1) Il n'est pas rigoureusement nécessaire, quand les cavités sont très dilatées, que les parois aient augmenté d'épaisseur, pour qu'il y ait réellement *hypertrophie*. Il suffit, en effet, dans ce cas, que les parois aient conservé leur épaisseur normale, pour qu'il existe une hypertrophie plus ou moins considérable, selon l'augmentation de la capacité des cavités. Ainsi, par exemple, le sujet de notre observation 117e, chez lequel la capacité du ventricule gauche était triple de l'état normal, offrait assurément une hypertrophie considérable de ce ventricule, bien que ses parois n'eussent que 6 lig. d'épaisseur.

(2) Voy. les pl. IV et VIII, où se trouve représentée une hypertrophie *concentrique* du ventricule droit et du ventricule gauche, et comparez-les avec les pl. II et V, où l'on a figuré une hypertrophie excentrique du ventricule gauche.

L'hypertrophie concentrique, centripète, ou avec diminution de la capacité de la cavité dont les parois sont épaissies, n'est pas aussi rare que l'hypertrophie simple, bien qu'elle ait été presque entièrement inconnue avant M. Bertin.

D'après les observations que nous possédons actuellement, nous serions autorisé à établir que cette forme d'hypertrophie est plus commune dans le ventricule droit que dans le gauche, et qu'elle se développe à un plus haut degré dans le premier que dans le second (1). Mais il est possible que des observations ultérieures ne confirment pas le rapport ou la *loi* que nous venons d'énoncer.

Rappelons quelques exemples propres à fixer les idées sur le degré de la dilatation et du rétrécissement des cavités du cœur, dans les cas extrêmes d'hypertrophie *anévrismale* et d'hypertrophie *concentrique*.

Chez le sujet de l'observation 132e, la cavité du ventricule gauche aurait pu contenir le poing. Chez le sujet de l'observation 62e, la cavité du ventricule droit, très vaste, aurait pu contenir un œuf d'oie, et celle du gauche, plus dilatée encore, le poing d'une femme. Chez le sujet de l'observation 63e, le ventricule droit aurait pu contenir un œuf d'oie. Chez le sujet de l'observation 77e, jeune fille de 7 ans, *l'oreillette droite était tellement dilatée, qu'elle pouvait contenir un caillot plus gros que le poing d'un adulte.*

Chez le sujet de l'observation 65e, la cavité du ventricule droit pouvait à peine contenir le pouce. Chez le sujet de l'observation 75e, la cavité du ventricule droit aurait pu contenir un œuf de pigeon. Chez le sujet de la 76e obser-

(1) Les cas d'hypertrophie concentrique du ventricule droit contenus dans cet ouvrage sont au nombre de 8 (observ. 65, 75, 76, 77, 122, 123, 133, 134), tandis que celles de la même forme d'hypertrophie du ventricule gauche ne sont qu'au nombre de 5 (observ. 118, 119, 128, 133 et 134). Dans aucun de ces cinq cas, l'épaisseur des parois ne s'est élevée à 16 lig., comme cela s'est rencontré dans l'observation 75, relative à une hypertrophie concentrique du ventricule droit.

vation, la cavité du ventricule droit, dit M. Louis, était réduite à très peu de chose, et presque nulle vers sa pointe, dans la hauteur de deux pouces. Chez le sujet de l'observation 77e, le ventricule droit aurait pu contenir à peine la seconde phalange du pouce.

Chez le sujet de l'observation 123e, les colonnes charnues du ventricule droit, adhérentes entre elles, étaient en même temps tellement épaissies, qu'il n'y avait presque plus de cavité, et que le sang ne pouvait plus que filtrer dans l'espace étroit qu'elles laissaient entre elles.

Chez le sujet de l'observation 118e, le ventricule gauche pouvait à peine contenir le doigt.

II. Le *poids* du cœur, lorsque l'hypertrophie est générale et portée à un très haut degré, peut être triple du poids normal.

Voici d'ailleurs quelques exemples qui feront connaître les principales différences du poids du cœur dans les cas d'hypertrophie bien prononcée :

Chez la femme de l'observ. 60e, le cœur pesait 688 gram.	(env. 22 onc.)
Chez le sujet de l'observ. 129e, le poids du cœur était de	20 onc.
Chez les sujets des observ. 43e et 63e, de	18 onc.
Chez le sujet de l'observ. 21e, de	17 onc. 1 gros.
Chez le sujet de l'observ. 24e, de	17 onc.
Chez le sujet de l'observ. 125e, de	16 onc. 4 gros.
Chez les sujets des observ, 23e, 52e et 66e, de	16 onc.
Chez les sujets des observ. 22e, 62e, 64e et 124e, de	14 à 15 onc.
Chez les sujets des observ. 53e, 69e et 75e, de	12 à 13 onc.

L'*épaisseur* des parois du ventricule gauche varie de 7 à 14 lig.

L'*épaisseur* des parois du ventricule droit est de 3 à 5 lig. Toutefois, dans quelques cas, elle s'est élevée beaucoup plus haut : ainsi, dans l'observation 76e, elle était de 8 à 10 lig.; dans l'observation 77e, d'environ 1 pouc.; et de 11 à 16 lig. dans l'observation 75e (1).

---

(1) La règle posée par M. Laënnec, savoir : « que l'épaisseur absolue des pa-

III. Le *volume* du cœur est augmenté en raison composée de l'hypertrophie de ses parois et de la dilatation de ses cavités.

La circonférence de la base du cœur s'élève souvent à 12 pouc., et quelquefois même au-delà. Chez quelques sujets, le diamètre longitudinal du cœur est de 5 pouc., et le diamètre transversal de 8 pouc. : c'est ce qui avait lieu, par exemple, chez les malades des observations 21e et 132. (Voy. les pl. II et VII.) Chez le sujet de la dernière de ces observations, et chez celui de la 53e, le cœur avait trois fois le volume du poing du sujet, et réuni à une tumeur anévrismale de la crosse de l'aorte, grosse comme la tête d'un fœtus à terme, il remplissait les trois quarts de la cavité thoracique. Chez le sujet de l'observation 77e, jeune fille de 7 ans, le cœur occupait le tiers environ de la moitié antérieure de la poitrine. Chez le sujet de l'observation 81e, femme de 30 ans, le cœur occupait une grande partie du côté gauche de la poitrine.

IV. L'hypertrophie du cœur entraîne des changemens notables dans *la forme, la situation, la direction, les rapports de cet organe*. Il est ordinairement placé transversalement ou à peu près dans le côté gauche de la poitrine, et sa pointe, ainsi tout-à-fait déviée à gauche, est mousse et comme effacée (1). Le cœur est, en général, arrondi, globuleux, sphéroïde, pour ainsi dire rebondi et dodu. Toute-

---

» rois du ventricule droit n'est, *dans aucun cas*, très considérable, » se trouve donc ici en défaut. D'après l'observation de M. Laënnec, cette épaisseur ne serait jamais de plus de 4 ou 5 lig.

(1) Ce changement de direction du cœur, et l'effacement de sa pointe, tiennent probablement, le premier à ce que le cœur, en augmentant de volume, éprouve moins de résistance à se porter du côté vers lequel il est naturellement incliné, que partout ailleurs, et surtout en avant ; et le second, à la réaction des parois contre la pointe, qui tend à les presser d'autant plus, que l'hypertrophie est plus considérable.

fois, dans les grandes hypertrophies, avec dilatation, son diamètre transversal l'emportant beaucoup sur les diamètres vertical et antéro-postérieur, il offre assez exactement, ainsi que l'a indiqué M. Laënnec, la forme d'une gibecière (voy. la planche VII et l'obs. 132e). Lorsque le cœur hypertrophié occupe, comme nous l'avons dit, le quart, le tiers et même la moitié de la cavité pectorale, il est évident que ses rapports avec les parties voisines doivent être modifiés. Les poumons sont refoulés de chaque côté, la base du cœur remonte vers la clavicule, et la pointe descend vers les 6e, 7e, et même 8e espaces intercostaux. Dans l'observation 53e, par exemple, la base du cœur répondait au 2e espace intercostal, et la pointe au 8e. (Voy. aussi les observ. 21e, 23e, 69e, 132e, etc.)

Pour éviter d'inutiles répétitions, nous renvoyons le lecteur aux faits particuliers, et à l'article de nos Prolégomènes consacré à la détermination du poids, du volume et des dimensions du cœur dans l'état d'hypertrophie générale et partielle. On y trouvera de nouveaux détails sur les divers *accidens* que présente l'hypertrophie, selon qu'elle occupe une seule ou plusieurs des cavités du cœur, les parois de ces cavités ou leurs colonnes charnues. Ajoutons seulement ici : 1° que dans les cas où l'hypertrophie occupe exclusivement ou du moins principalement le ventricule droit, celui-ci descend plus bas que le gauche, et c'est alors à lui que paraît appartenir la pointe du cœur, tandis qu'à l'état normal celle-ci est formée tout entière ou à peu près par le ventricule gauche ; 2° que dans les cas d'hypertrophie considérable de la cloison interventriculaire, celle-ci fait ordinairement saillie du côté du ventricule droit, dont elle envahit en quelque sorte la cavité (obs. 53e); 3° que dans l'hypertrophie simple et anévrismale, l'épaisseur des parois augmente, en général, de la pointe à la base, comme dans l'état normal, tandis que dans l'hypertrophie concentrique, la même gradation ne se rencontre pas toujours, et que,

au contraire, l'épaisseur est assez souvent presque la même partout, ce qui donne surtout au cœur cette forme arrondie, globuleuse, sphéroïde, dont nous avons parlé plus haut; 4° que c'est à l'hypertrophie des couches musculaires les plus intérieures et des colonnes charnues, qu'il faut rapporter, en général, la diminution de capacité qui constitue le caractère distinctif de l'hypertrophie concentrique ou centripète; 5° que, dans certains cas, c'est probablement à une hypertrophie des couches musculaires extérieures, qu'est due l'augmentation d'épaisseur des parois des cavités sans augmentation ni diminution de la capacité de ces dernières, et que dans l'hypertrophie anévrismale, l'augmentation de nutrition s'opère dans tous les sens à la fois, comme dans l'accroissement normal du cœur (1). Je soumets, au reste, celles de ces propositions qui ne sont encore que probables au jugement des observateurs éclairés, bien disposé à profiter du fruit de leurs recherches.

V. Dans l'hypertrophie pure et simple, le tissu musculaire du cœur est assez ordinairement d'un rouge plus rosé, plus vermeil qu'à l'état normal; il est en même temps plus ferme, plus résistant (voy. les observations 21e, 43e, 53e, 77e, 78e, 113e, 121e, etc.).

Il ne faut pas confondre l'épaississement vraiment hypertrophique avec l'épaississement qui a lieu dans certaines maladies où la substance du cœur est ramollie, friable, ou indurée. Il n'y a pour ainsi dire qu'une lésion de *quantité* dans l'hypertrophie, tandis qu'il y a lésion de qualité et de *quantité* à la fois dans les cas de ramollissement et d'indu-

---

(1) N'oublions pas cependant que, dans les cas de dilatation très considérable, celle-ci dépend en grande partie d'une cause mécanique, savoir, l'accumulation du sang dans la cavité dilatée; accumulation qui est le plus ordinairement l'effet d'une induration valvulaire, avec rétrécissement d'un orifice du cœur. Aussi, dans ce cas, tout étant d'ailleurs égal, est-ce, en général, la cavité située immédiatement derrière l'obstacle qui éprouve le maximum de dilatation.

ration avec épaississement de la substance musculaire du cœur. Dans l'hypertrophie la plus pure, loin d'être altérée, la substance musculaire du cœur est, en quelque sorte, d'une qualité meilleure encore qu'à l'état normal, comme l'indiquent sa fermeté et sa coloration vermeille. Il peut arriver, d'ailleurs, et les cas de ce genre ne sont pas extrêmement rares, que la substance musculaire du cœur, d'abord simplement hypertrophiée, éprouve un état de *ramollissement* ou d'*induration*, et cette circonstance est une de celles dont il importe le plus d'être prévenu, si l'on veut éviter de graves méprises, dans la détermination des signes propres à chacun des divers modes morbides auxquels la substance musculaire du cœur est exposée.

VI. L'hypertrophie du tissu musculaire du cœur, outre l'espèce de complication qui vient d'être signalée ci-dessus, se lie à une foule de lésions nouvelles dont les unes siégent dans le cœur lui-même, dans le sang qui parcourt ses cavités, et dont les autres résident dans des organes plus ou moins éloignés du cœur. Nous ne pouvons les décrire ici, mais nous allons indiquer les principales.

Rien n'est plus commun que de rencontrer, en même temps qu'une hypertrophie du cœur, les diverses lésions organiques consécutives à une endocardite, à une péricardite, ou à une endo-péricardite dites chroniques. Telle est même la fréquence de cette sorte d'association morbide, qu'étant donnée une inflammation chronique du tissu séro-fibreux externe et surtout interne du cœur, on peut presque toujours affirmer l'existence d'une hypertrophie de la substance musculaire de cet organe. Ce n'est point ici un de ces vains rapprochemens, de ces aperçus *à priori* ou préconçus que l'on invoque en faveur de quelques faux systèmes, mais bien la rigoureuse et fidèle expression des faits. Rappelons-nous, en effet, que sur 33 cas de péricardite et d'endocardite terminées par induration, épaississement, etc., il n'en est aucun dans lequel on n'ait constaté l'existence d'une hy-

pertrophie du tissu musculaire du cœur. Dans les 21 cas d'hypertrophie que contient la première section de ce chapitre, il en est quelques uns qui, faute de détails suffisans, ne doivent pas faire partie d'un relevé positif. Quant aux autres, ils confirment pleinement le rapport, j'ai presque dit la *loi*, que nous venons d'exposer.

Je crois donc pouvoir affirmer que l'hypertrophie du tissu musculaire du cœur et les altérations consécutives à une péricardite ou à une endocardite prolongées, chroniques, se rencontrent ordinairement ensemble, et que les exceptions à cette *règle* sont peu nombreuses. Mais, encore une fois, je ne suis en ce moment que le simple historien des faits, et je ne les accommode point à une *théorie;* car, personne plus que moi n'est convaincu que les *observations particulières ne sont point faites pour les théories, mais que les théories, au contraire, doivent être faites pour les observations particulières*. Conformément à ce principe, nous recherchérons plus loin quelle induction on peut tirer des résultats ci-dessus énoncés.

Après les lésions dont nous venons de parler, celles que l'on trouve encore dans le cœur conjointement avec l'hypertrophie de son tissu musculaire étant peu importantes à connaître, nous les passerons ici sous silence (1).

Quant aux lésions des organes autres que le cœur, elles

---

(1) Ajoutons quelques mots seulement sur l'engorgement sanguin des cavités du cœur, que l'on ne manque presque jamais de rencontrer dans les grandes hypertrophies anévrismales du cœur, avec complication d'obstacle à la circulation. On pourra, jusqu'à un certain point, juger de la dilatation du cœur par la quantité de sang contenu dans ses cavités. Cette quantité est quelquefois vraiment énorme, comme le prouvent quelques uns des exemples suivans :

Chez le sujet de l'observation 77e (jeune fille de 7 ans), le caillot de sang contenu dans l'oreillette droite seulement était plus gros que le poing d'un adulte; chez le sujet de l'observation 53e, le cœur contenait 10 onc. 2 gros de sang caillé; chez les sujets des observations 21e et 63e, 10 onc.; chez le sujet de l'observation 53e, 9 onc., etc. La moyenne du poids du sang que contiennent les cavités du cœur, dans les cas ci-dessus spécifiés, est donc de 7 à 8 onc.

sont à peu près essentiellement les mêmes que celles dont nous avons parlé au chapitre de l'endocardite, et la plupart tiennent moins à l'hypertrophie proprement dite qu'à ses complications avec d'autres lésions du cœur, parmi lesquelles celles des valvules tiennent le premier rang. Les principales, au reste, sont la dégénérescence cartilagineuse, crétacée, calcaire, du système artériel (1); les congestions séreuses et sanguines des parties extérieures, ainsi que de plusieurs organes intérieurs, et spécialement des poumons, du foie et du cerveau. Nous reviendrons plus loin sur ces diverses lésions, et nous tâcherons de rapporter chacune d'elles à sa véritable cause.

ARTICLE DEUXIÈME.

DES SIGNES DE L'HYPERTROPHIE DU CŒUR; DE SON INFLUENCE SUR LES HÉMORRHAGIES EN GÉNÉRAL, ET SUR CELLES DU CERVEAU ET DES POUMONS EN PARTICULIER.

§ Ier. Signes de l'hypertrophie du cœur.

I. *Signes de l'hypertrophie du cœur en général.*

Les signes de l'hypertrophie du cœur se distinguent en ceux qui sont fournis par l'exploration de cet organe lui-même, de ses mouvemens et de ses bruits, et en ceux qui se tirent de l'exploration des autres organes et de leurs fonctions. Commençons par l'exposition des premiers.

Signes idiopathiques de l'hypertrophie du cœur.

L'augmentation permanente de la force et de l'étendue

---

(1) Les artères coronaires en particulier offrent souvent la dégénérescence dont il s'agit. Elles m'ont paru, en général, bien plus développées qu'à l'état normal. Chez le sujet de l'observation 113e, l'une de ces artères était incomparablement plus volumineuse que l'autre.

des battemens du cœur, et partant l'augmentation du double bruit normal qui les accompagne, voilà réellement les signes fondamentaux de l'hypertrophie pure et simple du cœur.

Si nous ajoutons qu'à ces signes, se joignent l'augmentation de l'étendue de la matité de la région précordiale, et quelquefois une saillie notable, une voussure manifeste de cette région, nous aurons indiqué tous les signes idiopathiques de l'hypertrophie du cœur. Entrons dans quelques détails sur chacun de ces signes.

1° Dans les cas où l'hypertrophie est très considérable, les mouvemens du cœur sont visibles dans une grande étendue du côté gauche de la poitrine et vers le creux de l'estomac, où ils déterminent une secousse, un ébranlement qu'on peut distinguer quelquefois à travers les vêtemens et les couvertures des malades. La pointe du cœur, plus déviée à gauche qu'à l'état normal, soulève le 6e, le 7e, et quelquefois même le 8e espace intercostal, tandis que les mouvemens de la base de cet organe répondent au 3e ou même au 2e espace intercostal.

2° Si l'on applique la main sur la région précordiale, elle est frappée, et pour ainsi dire rudement repoussée, par des battemens du cœur, semblables à des coups de marteau, ou mieux encore à des espèces de coups de poing. Nous avons actuellement sous les yeux un jeune homme de 30 ans, couché au n° 9 de la salle Saint-Jean-de-Dieu, qui nous présente un remarquable exemple de cette espèce de battemens. Chez ce sujet, affecté d'une énorme hypertrophie du cœur, en appliquant la main sur le creux de l'estomac, on reçoit un choc, un véritable coup, parfaitement détaché, comme le serait un coup de poing.

Dans certains cas, le cœur frappe la main de toute sa masse, tandis que dans d'autres il ne la repousse que de sa pointe. Par le toucher, on ressent l'ébranlement qui accompagne le choc du cœur, non seulement dans la région

précordiale, mais jusqu'à la partie postérieure du côté gauche de la poitrine.

Si, au lieu d'explorer les battemens du cœur avec la main, appliquée immédiatement sur la région précordiale, on les explore avec un stéthoscope sur lequel on appuie la main, on distingue, d'une manière encore plus précise peut-être, l'impulsion de ces battemens. Enfin, si l'on applique l'oreille sur la région précordiale, la tête est soulevée à chaque contraction ventriculaire, avec une force proportionnelle au degré de l'hypertrophie.

Sauf le cas où ils se transforment en véritables palpitations, ce qui arrive pendant des exercices un peu fatigans, des émotions vives, des imprudences de régime, les battemens du cœur ne sont pas plus fréquens qu'à l'état normal: ils sont même quelquefois plus lents, ce qui tient peut-être à ce que la durée de la contraction, qui est en quelque sorte *filée*, est plus prolongée dans les grandes hypertrophies, qu'elle ne l'est à l'état sain. Hors le cas de complication avec un rétrécissement des orifices, avec une affection nerveuse du cœur, etc., les battemens de cet organe dans l'hypertrophie sont réguliers.

3° Les bruits du cœur offrent quelques modifications, selon la forme de l'hypertrophie. L'épaisseur des parois ventriculaires est une condition peu propre à la transmission de ces bruits. Aussi, lorsque l'épaisseur de ces parois est portée à un très haut degré (12 à 15 lignes et plus), et qu'en même temps les cavités des ventricules ont perdu de leur capacité normale, les bruits du cœur sont-ils sourds, obscurs, et comme étouffés. Mais quand l'épaisseur des parois ventriculaires est médiocre, que la cavité ventriculaire n'a pas perdu de son étendue, ou même est dilatée, alors les bruits du cœur sont plus forts, plus sonores, plus clairs; ils se propagent dans une étendue considérable de la poitrine, et souvent même jusqu'à la partie postérieure de cette cavité. En même temps l'oreille, appliquée immé-

diatement sur la poitrine, fait entendre distinctement, à chaque systole ventriculaire, le tintement métallique dont nous avons longuement parlé ailleurs. (Voy. les Prolégomènes.)

Ce n'est que dans des cas exceptionnels que l'on entend un léger bruit de soufflet chez les individus affectés d'hypertrophie pure et simple du cœur, et cela n'arrive guère que pendant les accès de palpitations. En général, l'existence d'un bruit de soufflet constant et bien distinct chez un individu atteint d'une hypertrophie du cœur est un indice à peu près assuré d'une complication. (On trouvera dans les Prolégomènes, ainsi que dans les chapitres consacrés à l'endocardite et à la péricardite, les détails nécessaires sur les lésions propres à produire le bruit dont il s'agit.)

4° L'hypertrophie du cœur n'est point accompagnée de douleur dans la région précordiale; mais lorsqu'elle est très considérable, quelques malades disent éprouver dans cette région, ainsi que vers le creux de l'estomac ou le centre phrénique, un sentiment de gêne et de poids incommode.

5° L'étendue de la matité de la région précordiale est en raison composée de l'hypertrophie et de la dilatation du cœur. Les observations que nous avons rapportées donnent des exemples des principaux degrés que peut offrir cette étendue. Sur le vivant comme sur le cadavre, nous avons déterminé par la percussion médiate, d'une manière tout-à-fait géométrique, le volume du cœur (1).

---

(1) Il est juste de déclarer que Corvisart, en percutant, suivant la méthode d'Avenbrugger, était parvenu au même résultat : « Souvent j'ai pu, dit ce profond observateur, déterminer avec exactitude (l'ouverture des cadavres l'a prouvé) le degré de dilatation du cœur, en le mesurant, pour ainsi dire, sur l'étendue des parois de la poitrine, où la percussion *faisait entendre un son nul* ou seulement obscur. » (Ouv. cit., p. 388).

6° La *voussure* de la région précordiale n'avait point encore été signalée chez les individus affectés d'hypertrophie du cœur. Elle n'est cependant pas très rare dans les cas où l'hypertrophie est considérable ; et nous l'avons constatée, de la manière la plus positive, chez un bon nombre de sujets, non seulement par l'inspection, l'application de la main, mais aussi quelquefois par la mensuration directe. Cette voussure est accompagnée d'un élargissement plus ou moins marqué des espaces intercostaux de la région qu'elle occupe. (Voy. les observ. 21e, 23e, 24e, 43e, 51e, 53e, 64e.)

Signes réactionnels de l'hypertrophie du cœur.

1° *Lésions de la circulation artérielle et veineuse.* Le pouls, dans l'hypertrophie simple et anévrismale du cœur, est fort, grand, large, bien détaché, *vibrant,* régulier. Dans l'hypertrophie *concentrique,* le pouls conserve de la raideur et de la vibrance ; mais il est peu développé, comme embarrassé ou comprimé. En général, les sujets affectés d'hypertrophie pure et simple du cœur ont le visage animé, l'œil brillant, une tendance aux hémorrhagies dites actives, et une chaleur un peu plus élevée qu'à l'état normal. Il est à peine nécessaire de dire que l'exploration du pouls ne fournit des signes que pour l'hypertrophie du ventricule aortique, et que si l'analogie nous porte à penser que le pouls de l'artère pulmonaire présente les caractères ci-dessus indiqués, dans les cas d'hypertrophie du ventricule droit, l'observation clinique ne nous offre aucun moyen de nous assurer directement du fait.

Les complications de l'hypertrophie du cœur avec les lésions que nous avons précédemment indiquées, modifient tellement le pouls, qu'on ne peut plus alors beaucoup compter sur son exploration pour le diagnostic de l'hypertrophie elle-même.

Dans l'hypertrophie pure et simple du cœur, sans lésion des valvules, sans rétrécissement des orifices ou des cavités

du cœur, sans grave lésion *organique* des principaux vaisseaux artériels et veineux, la circulation veineuse s'opère librement, et il ne survient point de congestions passives, soit de sang, soit de sérosité, dans les différens organes et dans les cavités séreuses, ou dans les vacuoles du tissu cellulaire. Cela n'arrive réellement que dans les cas où l'hypertrophie est compliquée avec d'autres lésions propres à opposer un obstacle au cours du sang veineux.

2° *Lésions de la respiration.* En général, dans l'hypertrophie pure et simple du cœur, lorsque cet organe n'a pas acquis un volume très considérable, la respiration n'est pas sensiblement gênée. Mais lorsque le cœur est énorme, qu'il usurpe en quelque sorte le tiers ou le quart de l'espace réservé aux poumons, la respiration devient fréquente, courte, difficile. A la vérité, dans les cas de ce genre, il est rare que ce soit là la seule cause de la dyspnée : le plus ordinairement, en effet, une énorme hypertrophie du cœur est accompagnée d'une autre lésion qui s'oppose au libre passage du sang à travers le cœur, et détermine ainsi une congestion séro-sanguine dans les poumons.

3° *Lésions de la locomotion, de l'innervation, et de la digestion.* Ces fonctions ne sont pas notablement lésées dans les cas d'hypertrophie pure et simple. Les lésions qu'elles peuvent éprouver, par suite des complications de l'hypertrophie, ne doivent pas nous occuper ici.

Le tableau que nous venons de tracer, en traitant de l'influence qu'exerce l'hypertrophie du cœur sur diverses fonctions, est loin de ressembler exactement à celui présenté par les auteurs. Mais, on peut le dire, sans crainte d'être démenti par les faits, les signes de cet ordre n'avaient jamais été soumis au creuset d'une saine analyse, et, sur cette matière, nos devanciers avaient commis de graves méprises. Qu'on ouvre leurs ouvrages, et l'on verra qu'ils donnent pour signes de l'hypertrophie ou de l'anévrisme actif du cœur, l'*injection violette de la face, l'engorgement de tous les*

capillaires veineux en général, les hydropisies et les hémorrhagies passives, la dyspnée, l'étouffement, etc. C'est pourtant là, me permettra-t-on de le dire, une sorte de contre-sens physiologique. De tels signes dénotent évidemment un obstacle mécanique ou vital à la circulation. Or, comment concilier ces phénomènes d'obstacle à la circulation avec une simple hypertrophie, un anévrisme *actif* du cœur? En effet, loin d'enrayer le mouvement circulatoire, cet état du cœur constitue, au contraire, une condition propre à imprimer une nouvelle énergie au cours du sang. Peut-on supposer, en bonne et saine physiologie, qu'une véritable et simple hypertrophie du cœur soit capable par elle-même de produire des phénomènes qui nous révèlent un embarras, un affaiblissement des fonctions circulatoires? Autant vaudrait dire alors que les larges épaules du portefaix, les bras robustes du boulanger, les vigoureux mollets du danseur, sont des conditions qui rendront le premier impropre à porter de lourds fardeaux, le second à remuer la pâte, et le troisième à exécuter les divers mouvemens dont se compose son art. Quoi! nous attribuerions à l'*anévrisme actif*, à l'hypertrophie du cœur, des symptômes évidens d'obstacle à la circulation! Comme si nous avions oublié que, dans les cas d'hypertrophie, dégagés d'une complication propre à entraver le cours du sang (voy. par exemple l'observ. 113e), les sujets ont le pouls large, vigoureux et vibrant comme les mouvemens de leur cœur; que leur face est d'un rouge vif et non violacé; que la transpiration de leur peau est augmentée et non diminuée; qu'ils sont prédisposés aux hémorrhagies actives et non aux congestions sanguines ou séreuses passives!

Mais, répondra-t-on, d'où proviennent donc les signes d'obstacle à la circulation, tels qu'on les rencontre si souvent chez les individus atteints d'hypertrophie du cœur? De quelques unes des nombreuses complications qui peuvent accompagner cette hypertrophie, et spécialement

d'une grave lésion des valvules, d'un rétrécissement des orifices du cœur (1), de profondes altérations dans l'aorte ou les grosses veines, de la formation d'abondantes concrétions sanguines, etc. ? C'est pour n'avoir point tenu compte de tous les élémens morbides qui se rencontrent dans les cas d'hypertrophie, pour n'avoir pas apprécié chacun d'eux à sa juste valeur, que les auteurs sont tombés dans l'erreur que nous relevons ici : *Cavendum est*, dit très bien Michelotti, *ubi plura simul vitia deprehendantur, ne sine certâ ratione, unum aliquod, potissimum, pro morbi causâ proponatur.*

II. *Signes propres à l'hypertrophie de chacune des cavités du cœur en particulier.*

Les signes que nous venons d'exposer s'appliquent spécialement à l'hypertrophie des ventricules. Nous ne pensons pas qu'il soit possible, dans l'état actuel de la science, de déterminer, d'une manière précise, les signes propres à l'hypertrophie des oreillettes en général et à l'hypertrophie de chacune d'elles en particulier. Mais comme elle accompagne presque constamment les grandes hypertrophies des ventricules, le diagnostic de celles-ci entraîne en quelque sorte celui de l'hypertrophie des oreillettes.

Nous n'avons point, il faut l'avouer, dit Corvisart, *de signes très certains qui caractérisent bien particulièrement l'affection de l'une plutôt que de l'autre des quatre cavités du cœur.* Cette assertion, fort juste sous un rapport, ne l'est pas sous tous les autres. En effet, il est des signes qui caractérisent avec certitude l'hypertrophie des ventricules.

---

(1) L'hypertrophie concentrique peut, quand elle est poussée très loin, équivaloir à un obstacle à la circulation de ce dernier genre. Mais il est évident que dans cette forme de l'hypertrophie, qui constitue aussi un cas compliqué, c'est au rétrécissement de la cavité, et non à l'hypertrophie des parois, qu'il faut attribuer les phénomènes d'obstacle à la circulation.

1° *Diagnostic de l'hypertrophie du ventricule gauche.* On reconnaîtra cette hypertrophie aux signes suivans : Les battemens dont nous avons décrit plus haut les caractères, se font principalement sentir dans la région des cartilages des 5e, 6e, 7e, ou même 8e côtes : c'est là que se trouvent à leur maximum d'intensité, la matité, et la voussure ou la saillie précédemment indiquées. En même temps, le pouls est fort, tendu, vibrant, le visage vermeil ; les yeux sont animés ; il se manifeste, à des intervalles plus moins éloignés, des bouffées de chaleur vers la tête, des étourdissemens, des saignemens de nez, etc.

2° *Diagnostic de l'hypertrophie du ventricule droit.* Les battemens du cœur, les palpitations, se font sentir particulièrement sous la partie inférieure du sternum (voy. l'observ. 121e) ; c'est là surtout que se trouve la matité, et, à moins que cette hypertrophie ne soit compliquée de celle du ventricule gauche, ce qui est à la vérité très commun, le pouls ne présente pas la force et la vibrance dont nous avons parlé plus haut. Les malades sont sujets à des congestions sanguines *actives* des poumons, et quelques uns expectorent même, de temps en temps, une certaine quantité d'un sang pur et vermeil (nous reviendrons tout à l'heure sur cet accident). On a répété, d'après Lancisi, que le battement, la *fluctuation* des veines jugulaires, ou même leur simple dilatation, étaient un signe d'anévrisme, soit *actif*, soit passif, du ventricule et de l'oreillette du côté droit. Nous avons déjà parlé de ce phénomène en traitant des lésions des valvules et des orifices du cœur, et nous y reviendrons, quand nous étudierons la dilatation de cet organe. Qu'il nous suffise de noter ici en passant que le *pouls veineux* n'est pas une condition nécessaire de l'hypertrophie du ventricule droit, et que s'il existe fréquemment avec elle, c'est qu'alors l'orifice auriculo-ventriculaire n'est pas exactement fermé pendant la systole, soit en raison de son extrême dilatation, soit en raison d'une lésion quel-

conque qui entraîne l'*insuffisance* de la valvule tricuspide, défaut d'occlusion qui permet à une certaine quantité de sang de refluer du côté de l'oreillette droite et des veines qui s'y dégorgent.

Etant donnés les signes généraux de chacune des formes de l'hypertrophie des ventricules, et les signes spéciaux de l'hypertrophie de chacun de ces ventricules, il est évident que l'on connaît par là ceux qui caractérisent les combinaisons possibles de ces diverses formes d'hypertrophie entre elles. Passons donc à un autre sujet.

§ II. De l'influence de l'hypertrophie des ventricules du cœur sur les hémorrhagies en général, et sur celles du cerveau et des poumons en particulier.

Nous avons déjà effleuré cette question en exposant les signes fournis par l'exploration de la circulation, chez les individus atteints d'une hypertrophie des ventricules du cœur. Mais la matière nous a paru assez importante pour exiger un paragraphe à part.

1° *De l'influence de l'hypertrophie du ventricule gauche du cœur sur les hémorrhagies en général, et sur celle du cerveau en particulier.*

De la connaissance de l'influence qu'exerce normalement le ventricule gauche sur la circulation de toutes les artères en général, on pourrait en induire, *à priori*, qu'un des effets dynamiques de l'hypertrophie de ce ventricule sera une prédisposition aux hémorrhagies dites *actives* et aux hémorrhagies par rupture, surtout dans les parties qui opposent le moins de résistance à l'effort du sang, parmi lesquelles il faut placer certaines membranes muqueuses, la pulpe cérébrale, etc. L'expérience et l'observation sont ici conformes aux inductions de la logique physiologique.

Legallois me paraît être le premier des médecins modernes qui, dans l'observation que nous avons rapportée

ailleurs (obs. 126e), ait entrevu et indiqué l'influence d'une hypertrophie considérable du ventricule gauche sur l'apoplexie sanguine ou hémorrhagie cérébrale. Plus tard, M. le professeur Richerand insista d'une manière plus explicite sur cette question de physiologie pathologique, et après avoir rappelé que trois illustres médecins, Malpighi, Cabanis et Ramazzini, enlevés à la science par des attaques d'apoplexie foudroyante, étaient affectés d'une hypertrophie du ventricule aortique, il posa en principe que cette affection était une prédisposition plus prochaine à l'apoplexie que la *constitution dite apoplectique* (1). Depuis, un grand nombre d'auteurs, et M. le docteur Bricheteau en particulier, ont soutenu la même thèse (2).

Si l'hypertrophie du ventricule gauche exerce réellement une influence notable sur le développement de certaines hémorrhagies du cerveau, on conçoit qu'elle peut aussi, mais d'une manière bien moins directe et moins prochaine, constituer une prédisposition plus ou moins marquée aux congestions inflammatoires du même organe, et partant à l'espèce de ramollissement qui est quelquefois la conséquence de ces congestions.

Dans ces derniers temps, notre honorable confrère et ami, M. le docteur Rochoux, a nié formellement l'influence qu'on avait attribuée à l'hypertrophie du ventricule gauche sur la production de l'hémorrhagie cérébrale. Je crois que M. Rochoux a été conduit à cette opinion par la doctrine

---

(1) Corvisart n'*ose pas assurer avoir observé un seul cas dans lequel l'apoplexie ait été l'effet évident d'une maladie du cœur.* Mais il pense que les *faits rapportés par Morgagni, Laurent, Lieutaud, Testa et d'autres encore, suffisent pour établir qu'une affection du cœur* (il ne dit pas laquelle) *peut devenir la cause déterminante de l'apoplexie.* (Ouv. cité, pag. 192.)

(2) Les premières recherches de M. Bricheteau sur cette matière ont été publiées dans le *Journal complémentaire du Dictionnaire des sciences médicales.* Plus récemment, ce savant observateur s'est occupé du même sujet dans un ouvrage qui a pour titre : *Clinique de l'hôpital Necker.*

qu'il s'est formée sur le mode de génération de cette hémorrhagie, qu'il considère, contre le sentiment de tous les autres observateurs, comme étant toujours précédée d'un ramollissement particulier de la substance cérébrale (ramollissement *hémorrhagipare*). En effet, on ne voit pas un rapport aussi direct entre une hypertrophie du cœur et l'espèce de ramollissement non inflammatoire dont il s'agit, qu'entre la même hypertrophie et une hémorrhagie cérébrale soit par rupture, soit par exhalation sanguine. Au reste, ce n'est que par des observations qu'on peut résoudre d'une manière satisfaisante le problème qui nous occupe. Avant de résumer celles qui sont contenues dans cet ouvrage, je signalerai une circonstance jusqu'ici négligée par les observateurs, savoir, la fréquence de la dégénérescence crétacée, et partant de la *fragilité* des artères cérébrales chez les sujets qui succombent à une hémorrhagie cérébrale, et qui sont atteints d'une hypertrophie du ventricule gauche du cœur. On conçoit facilement combien une telle altération du système artériel du cerveau est favorable à sa rupture, et partant à la production d'une hémorrhagie. Sans doute, cette altération n'est pas constante; sans doute aussi, il est des hémorrhagies cérébrales chez des individus qui ne sont point affectés d'hypertrophie du ventricule gauche; mais ce serait, à mon avis, fermer les yeux à la double évidence des faits et du raisonnement, que de refuser à cette affection ainsi qu'à l'altération crétacée, existant chacune isolément, et surtout existant l'une et l'autre à la fois, une place parmi les causes prédisposantes ou même déterminantes de l'hémorrhagie cérébrale.

Venons maintenant à nos propres observations.

Or, sur 54 cas d'hypertrophie du cœur rapportés dans ce chapitre et dans le premier et le second chapitre du premier livre, il en est 11, c'est-à-dire un peu plus d'un cinquième, dans lesquels on a observé une hémorrhagie ou un

ramollissement du cerveau (1). Les cas de ramollissement sont au nombre de cinq (observ. 75e, 116e, 118e, 126e, et 127e), et ceux d'hémorrhagie au nombre de six (observ. 21e, 63e, 113e, 125e, 128e et 129e). Parmi les sujets des onze cas dont il s'agit, il se trouve cinq hommes et six femmes; et, circonstance assez singulière, c'est que les cinq cas de ramollissement ont été observés chez des femmes (une seulement a éprouvé une hémorrhagie cérébrale). De ces onze sujets, un était âgé de 25 ans, un de 32, un de 40, un de 49, un de 53, un de 56, un de 57, un de 60, deux de 65 et un de 79.

L'état des artères cérébrales n'est indiqué que dans sept cas. Dans quatre de ces sept cas, elles étaient ossifiées, crétacées. Dans deux cas elles étaient saines et dans un autre leurs parois étaient seulement un peu blanches et épaissies. Parmi les quatre cas où l'état des artères cérébrales n'est pas indiqué, il en est un où l'on a noté une ossification des artères carotides : il est parconséquent assez probable que la même lésion existait dans les artères cérébrales.

Dans six de ces cas, il existait une hypertrophie *anévrismale*, ou avec dilatation, de la cavité du ventricule gauche; dans trois, une hypertrophie *concentrique* ou avec rétrécissement de la cavité, et dans deux, une hypertrophie *simple* ou avec état normal de la cavité (2).

---

(1) Il est bon de noter que parmi ces 54 cas, il s'en trouve un certain nombre dans lesquels l'hypertrophie n'affectait pas, ou n'affectait que légèrement le ventricule gauche, ce qui rend plus forte encore la proportion que nous signalons ici.

(2) Testa et Corvisart ont signalé la cécité et la fonte de l'œil comme des effets des maladies organiques du cœur. Le dernier de ces accidens est cependant tellement rare, que l'on n'en trouve aucun exemple dans la plupart des traités des maladies du cœur. La 4e observation de l'*Essai sur les maladies du cœur* est peut-être le seul cas de ce genre que l'on puisse citer. Or, il s'agit dans ce cas d'une péricardite et non d'une de ces lésions que les auteurs ont désignées sous le nom d'*organiques*.

Mais ce qu'il y a de certain, c'est que le système artériel de l'œil étant en

2°. *De l'influence de l'hypertrophie du ventricule droit du cœur sur l'hémorrhagie ou apoplexie pulmonaire.*

Je ne possède, pour ma part, que trois observations de véritable apoplexie ou hémorrhagie pulmonaire, chez des individus atteints d'une hypertrophie du ventricule droit (observ. 21e, 110e et 121e). Dans deux cas, l'hypertrophie du ventricule droit coïncidait avec celle du ventricule gauche et des oreillettes; dans un cas (observ. 121e), elle existait sans hypertrophie marquée du ventricule gauche. Ces cas ne me paraissent pas assez nombreux pour pouvoir démontrer incontestablement l'influence du ventricule droit sur la production des hémorrhagies du parenchyme même des poumons et de la membrane muqueuse des voies respiratoires. Cependant ces faits doivent être pris en sérieuse considération, et tout porte à conjecturer que d'autres viendront les confirmer (1).

---

quelque sorte une dépendance de celui du cerveau, il participe quelquefois à l'état crétacé de ce dernier; et de là peut-être, dans quelques cas, des troubles de la circulation et de la nutrition de l'œil, et par suite de ses fonctions.

D'autres auteurs ont placé les maladies dites organiques du cœur, et notamment ce qu'ils appellent l'*anévrisme* de cet organe, parmi les causes de la *gangrène*. Quant à nous, nous n'avons jamais observé cet accident que dans les cas où la maladie du cœur était compliquée d'un obstacle au cours du sang dans le système artériel de la partie gangrénée, ainsi que cela est arrivé chez le sujet de l'observation 131e. Cet obstacle à la circulation artérielle d'une partie, quelle qu'en soit la nature, est une cause de gangrène, qui jusqu'ici n'avait pas encore été assez étudiée.

(1) Je crois devoir rappeler ici ce que j'ai dit à ce sujet dans un mémoire sur l'hypertrophie du cœur, publié en 1824, dans les *Archives générales de médecine*, et, un peu plus tard, dans le *Traité des maladies du cœur*, dont M. Bertin m'avait confié la rédaction : « Avoir démontré l'influence de l'hypertrophie » du ventricule gauche sur le cerveau, c'est avoir prouvé celle de l'hypertrophie » du ventricule droit sur le poumon; car, de même que l'encéphale reçoit directe- » ment le choc du flot de sang que le ventricule gauche lance dans l'aorte, ainsi » le poumon reçoit immédiatement l'impulsion communiquée à la colonne de » sang que le ventricule droit projette dans le tronc pulmonaire. Par conséquent, » lorsque les parois de ce ventricule ont augmenté d'épaisseur et d'énergie, elles

ARTICLE TROISIÈME.

DES CAUSES, DU MODE DE DÉVELOPPEMENT ET DE LA MARCHE DE L'HYPERTROPHIE DU CŒUR.

L'étiologie de l'hypertrophie du cœur laisse beaucoup à désirer dans les auteurs qui s'en sont occupés. Ceux qui sont postérieurs à Corvisart n'ont guère fait autre chose que répéter ce qui avait été dit par cet illustre praticien, à l'article du mode de développement de l'*anévrisme actif du cœur*. « Le cœur, ainsi que tous les autres muscles du corps hu-
» main, écrit Corvisart, est susceptible de prendre un ac-
» croissement plus marqué, une consistance plus solide,
» une force plus considérable par la continuité, et surtout
» par l'énergie plus grande de son action. N'observe-t-on
» pas, en effet, tous les jours, un développement extraordi-
» naire de tous les muscles du corps chez les portefaix, de
» ceux des bras chez les forgerons, les boulangers, etc ?
» L'exercice pour les muscles extérieurs, l'exercice et l'ir-
» ritation pour le cœur, sont les causes principales qui font
» de ces organes un centre de nutrition plus actif, et y
» fixent une quantité plus grande de substance nutritive. »

» impriment à la circulation pulmonaire une activité proportionnelle à leur hy-
» pertrophie, surmontent parfois la résistance des vaisseaux ; et de là des hémor-
» rhagies, des *apoplexies pulmonaires*, qui s'opèrent ainsi par le même méca-
» nisme que l'*apoplexie* proprement dite, c'est-à-dire l'hémorrhagie cérébrale,
» dans les cas d'hypertrophie du ventricule aortique... Il ne faut pas confondre ces
» espèces d'hémorrhagies, *ces coups de sang* du poumon, avec celles qui sont le
» résultat d'un grand obstacle mécanique à la circulation veineuse. »

J'ajouterai à ce que j'ai dit alors qu'on retrouve rarement dans l'artère pulmonaire cette altération crétacée, osseuse ou calcaire, qui, comme nous l'avons vu, se rencontre si fréquemment dans l'aorte et les artères cérébrales. Or, nous avons montré que cette altération était une cause prédisposante à l'hémorrhagie cérébrale, et qu'elle secondait singulièrement l'action de l'hypertrophie. Serait-ce à l'absence de cette cause adjuvante qu'il faudrait attribuer, du moins en partie, la rareté des hemorrhagies pulmonaires dans les cas d'hypertrophie du ventricule droit ?

Passant ensuite aux causes déterminantes de cet *exercice* forcé, de cette *irritation* du cœur, Corvisart considère comme telles : l'étroitesse des artères *ou le défaut de rapport entre le calibre des vaisseaux et la quantité de sang que le cœur doit y faire passer ; tous les obstacles opposés au cours du sang soit par un vice d'organisation, soit par un état pathologique quelconque, soit par l'influence des affections morales sur l'action du cœur, soit par les actes du corps, peut-être aussi la qualité plus ou moins stimulante du sang, qui, à égale quantité, doit augmenter ou diminuer la force de l'organe.* (*ouv. cit. ; pag* 69-70.)

Fidèle à la doctrine de Corvisart, nous avions, dans nos premiers travaux, attaché une importance un peu exagérée à l'influence des obstacles à la circulation aortique ou pulmonaire sur le développement de l'hypertrophie du cœur en général et de celle de ses ventricules en particulier (1). La collection de nouveaux faits, observés et analysés avec une grande attention, le rapprochement de ces faits de ceux relatifs à l'hypertrophie des organes autres que le cœur, nous ont fourni quelques nouvelles lumières sur les conditions qui président au développement de l'hypertrophie du cœur.

Nous avons vu que Corvisart, Dupuytren, Marandel, M. Cruveilhier, etc., rattachaient au genre *irritation* l'acte morbide sous l'influence duquel s'opère l'hypertrophie en général et celle du cœur en particulier. Pour distinguer ce mode d'irritation de tous les autres, nous lui conserverons le nom d'*irritation nutritive*, qui lui a été assigné par Dupuytren (2). Tous les auteurs étant d'accord sur ce

---

(1) Les obstacles dont il s'agit sont une cause directe et prochaine de dilatation du cœur; aussi, lorsqu'ils sont très puissans, donnent-ils à l'hypertrophie qui peut coïncider avec eux, la forme *anévrismale* ou *excentrique*.

(2) Nous répétons à ceux qu'offusque le mot *irritation*, depuis qu'il est devenu pour ainsi dire le symbole d'une grande révolution médicale, que, pour nous, l'expression d'*irritation nutritive* est exactement synonyme d'*augmentation de nutrition*.

point, il ne reste plus qu'à déterminer les causes directes ou indirectes de l'irritation nutritive du cœur.

Les causes directes, comme l'avait très bien remarqué Corvisart, sont principalement les exercices fatigans, les professions qui exigent de grands efforts, les affections morales qui excitent de vives palpitations, un régime stimulant, etc. Sous ce point de vue, il en est du cœur comme de tous les autres organes en général, qui tous s'hypertrophient sous l'influence d'un exercice trop actif auquel ils sont habituellement soumis (1).

---

(1) Dans le mémoire que j'ai publié en 1824 sur l'hypertrophie du cœur, j'ai admis pour celle du ventricule droit une cause particulière, qu'il n'est peut-être pas inutile de rappeler ici. Cette cause consisterait dans le passage d'une certaine quantité de sang artériel dans les cavités droites du cœur, par suite d'une perforation congénitale ou accidentelle de la cloison inter-auriculaire ou inter-ventriculaire. J'avoue que cette cause d'*irritation* ou d'*excitation* est un peu hypothétique. Il est néanmoins des considérations assez puissantes qui militent en faveur de notre opinion. En effet, chez les sujets des observations 75e, 76e, 77e, 79e, qui tous étaient affectés d'une hypertrophie du ventricule droit, il existait une communication entre les cavités droites et les cavités gauches du cœur, et partant la possibilité du passage d'une certaine quantité du sang de ces dernières dans les premières. D'un autre côté, ne sait-on pas aujourd'hui que dans le cas de passage du sang d'une artère dans une veine, comme il arrive chez les sujets atteints de ce qu'on appelle en chirurgie un *anévrisme variqueux*, la veine s'épaissit, *s'hypertrophie, s'artérialise*, pour ainsi dire? N'est-ce pas jusqu'à un certain point un phénomène du même genre qui s'opère lorsque le ventricule *veineux* s'hypertrophie dans le cas indiqué plus haut? Il *s'artérialise*, si l'on ose ainsi parler, comme la veine qui communique avec une artère. Et je me sers d'autant plus volontiers de cette comparaison, que pour expliquer l'hypertrophie du ventricule pulmonaire ou *veineux*, quelques auteurs, et Corvisart entre autres, avaient cru devoir imaginer une *prédisposition organique native*, une *transposition* des ventricules. Dans l'observation 79e, Morgagni, à qui elle appartient, dit expressément: *Ventriculus sinister formâ erat quâ solet dexter, et dexter vicissim quâ sinister; et quanquam hoc latior, parietibus tamen crassioribus.* Ce passage de Morgagni justifie en quelque sorte doublement notre comparaison.

Quoi qu'il en soit, en admettant que la cause dont nous venons de nous occuper exerce réellement quelque influence sur le développement de certaines hypertrophies du ventricule droit, il importe de renfermer cette influence dans de justes limites, et de ne pas négliger les autres causes qui pourraient agir de concert avec elle dans les cas où son intervention peut être légitimement admise.

Mais ce n'est pas toujours d'une manière aussi directe que s'hypertrophient les divers organes en général, et le cœur en particulier; et c'est ici que nous avons à présenter aux lecteurs quelques aperçus nouveaux sur lesquels nous appelons toute leur attention.

Tous les bons observateurs savent aujourd'hui combien il est fréquent de rencontrer un épaississement hypertrophique dans une foule d'organes qui ont été le siége d'une longue congestion inflammatoire, soit que cette congestion ait été chronique de prime abord, soit qu'après avoir affecté le mode aigu, elle ait fini par revêtir le mode chronique. Et ce qu'il y a de bien remarquable, c'est que, dans les cas dont il s'agit, l'hypertrophie pure occupe les tissus voisins de celui où régnait l'inflammation plutôt que ce dernier lui-même (celui-ci s'épaissit bien, il est vrai, mais il est rare qu'il n'éprouve pas, en même temps qu'il s'épaissit, une altération de texture, un ramollissement ou une induration, par exemple). C'est ainsi que le tissu cellulaire, que les ganglions lymphatiques, etc., s'hypertrophient à la suite d'ulcérations chroniques de la peau et de certaines membranes muqueuses; c'est ainsi que les tissus fibreux des articulations, que les extrémités articulaires des os elles-mêmes s'hypertrophient à la suite d'une inflammation chronique des synoviales articulaires; et pour passer à des faits qui se rallient plus prochainement encore à l'hypertrophie du tissu musculaire du cœur, c'est ainsi que la couche musculaire de l'estomac, de l'intestin et de la vessie s'hypertrophie assez fréquemment à la suite des phlegmasies dites chroniques de la membrane interne de ces viscères creux.

Il suffisait de généraliser ces faits, dont personne ne contestera la rigoureuse exactitude, pour établir *à priori* que l'hypertrophie du tissu musculaire du cœur doit se rencontrer fréquemment à la suite des inflammations prolongées ou chroniques des membranes externe et surtout interne de cet

organe. Toutefois, ce n'est point ainsi que j'ai procédé pour mon compte, et ce n'est réellement qu'à *posteriori*, par voie d'observation directe et non par voie d'*induction et de généralisation*, que je suis parvenu à établir que l'hypertrophie du tissu musculaire du cœur est souvent consécutive à la péricardite et surtout à l'endocardite *chroniques*. Après avoir constaté que, sur les 33 cas bien décrits d'endocardite et de péricardite chroniques rapportés dans les deux premiers chapitres de cet ouvrage, il n'en était aucun où l'hypertrophie du tissu musculaire du cœur manquât, c'eût été réellement nier l'évidence que de ne pas reconnaître quelque rapport entre cette dernière maladie et les deux premières (1). C'est alors seulement que, rappelant dans mon esprit les faits d'hypertrophie des organes autres que le cœur, et considérant les connexions qui existaient entre elle et les phlegmasies dites chroniques de ces organes, je fus frappé de la similitude qui, sous le rapport que nous étudions, se trouvait entre l'hypertrophie du cœur et celle de tous les autres organes en général.

Ainsi donc, le mode de développement de l'hypertrophie musculaire du cœur, tel que nous venons de le signaler, n'est point un phénomène isolé, mais bien la confirmation nouvelle d'une *loi* que des faits déjà connus avaient démontrée (2).

---

(1) A ces 33 cas d'hypertrophie du cœur, il faut ajouter les 21 que contient le présent chapitre, et qui, pour la plupart, confirment le *rapport* ci-dessus énoncé.

(2) Si c'en était ici le lieu, et si l'espace nous le permettait, nous montrerions de nouveaux points de contact entre l'hypertrophie du cœur et celle d'autres organes creux. Nous verrions que, pour les autres organes comme pour le cœur, l'hypertrophie coïncide souvent avec un rétrécissement de leurs orifices (c'est ce qui arrive particulièrement dans beaucoup de cas d'hypertrophie des fibres charnues de l'estomac et de la vessie); que cette hypertrophie des organes autres que le cœur est souvent accompagnée de la dilatation, et quelquefois du rétrécissement de leur cavité; qu'elle est générale ou partielle, et que, par exemple, il y a une grande analogie entre l'hypertrophie des colonnes charnues de la vessie (vessies à colonnes) et l'hypertrophie des colonnes musculaires des cavités du cœur, etc.

Cela étant posé, nous pouvons placer maintenant parmi les causes *indirectes* de l'hypertrophie du tissu musculaire du cœur, toutes celles qui peuvent donner lieu à une péricardite ou à une endocardite, avec cette condition formelle toutefois, savoir, que ces dernières maladies ne sont, en général, suivies de la première qu'autant qu'elles se prolongent et qu'elles affectent, comme on dit, le mode ou la forme chronique.

Il nous semble qu'on pourrait donner le nom d'*hypertrophie consécutive* à celle qui se développe dans les cas dont il vient d'être actuellement question, et le nom d'*hypertrophie primitive* à celle qui s'opère sous l'influence des causes directes que nous avons indiquées plus haut.

D'après ce qui précède, on présume facilement quelle doit être la marche de l'hypertrophie du tissu musculaire du cœur. Règle générale : d'après les faits nombreux contenus dans cet ouvrage et dans les autres monographies sur les maladies du cœur, l'hypertrophie du tissu musculaire de cet organe ne s'opère que d'une manière lente et graduée. De tous les cas particuliers que nous avons rapportés, deux seulement semblent faire exception à cette règle (observ. 115e et 117e). Chez les sujets de ces deux observations, l'un âgé de 40 ans, l'autre de 22 ans, une hypertrophie considérable du cœur paraît s'être développée dans l'espace de trois semaines à un mois. Ces exemples d'hypertrophie *aiguë* du cœur ont besoin d'être confirmés. Nous n'avons pas la certitude, malgré l'assertion du premier des malades, dont nous avons recueilli nous-même l'observation, que sa maladie ne datât, en effet, que de trois semaines. Quant au second sujet, que nous n'avons point observé, et qui n'était âgé que de 22 ans, nous ferons remarquer que la maladie du cœur à laquelle il succomba coïncidait avec un rhumatisme articulaire aigu (cet ouvrage fourmille réellement d'exemples de cette coïncidence). Or, il serait rigoureusement possible qu'on eût pris pour une hypertrophie

proprement dite du cœur une sorte de tuméfaction ou de turgescence inflammatoire de cet organe. Ce sera bien là, si l'on veut, une *hypertrophie* du cœur ; mais en appliquant ce mot à l'état dont il s'agit, il est clair qu'on le détourne un peu de la signification qu'on lui avait jusqu'ici reconnue.

ARTICLE QUATRIÈME.

TRAITEMENT DE L'HYPERTROPHIE DU CŒUR.

Considérée en elle-même et indépendamment des autres maladies du cœur avec lesquelles elle peut être combinée, l'hypertrophie du tissu musculaire de cet organe doit être combattue par l'usage bien entendu des émissions sanguines et des sédatifs, secondés par le repos et par un régime alimentaire d'autant plus sévère que la maladie est plus avancée.

La fameuse méthode de Valsalva et d'Albertini ne trouve sa rigoureuse et stricte application que dans les cas où l'hypertrophie est réellement énorme. Et même dans ces cas extrêmes, on trouvera peu de malades doués d'une assez grande patience et d'une résignation assez stoïque, pour se soumettre sans réserve à une pareille méthode.

Dans une maladie qui ne peut céder que lentement et graduellement aux moyens qui lui sont opposés, il est bien difficile de formuler exactement le nombre des émissions sanguines que l'on devra pratiquer, en se conformant pour la quantité de sang à retirer chaque fois, aux circonstances d'âge, de force, de tempérament, etc. Chez un adulte, de force moyenne, affecté d'une hypertrophie du cœur d'étendue également moyenne, 3 à 4 saignées du bras, de 3 à 4 palettes, pourront être pratiquées dans le cours du traitement, et l'on y joindra 1 ou 2 applications de ventouses scarifiées sur la région précordiale, à la dose de 2 à 3 palettes chacune. Le mode d'action des émissions sanguines,

dans la maladie qui nous occupe, est si simple, que nous pouvons nous dispenser de l'expliquer.

De tous les sédatifs auxquels on puisse recourir, le plus efficace, le plus direct, c'est incontestablement la digitale: ce médicament, comme je l'ai déjà dit, est le véritable opium du cœur. Je n'insisterai point ici sur ses différens modes d'application ; je dirai seulement que je l'ai employé avec beaucoup d'avantage par la méthode endermique. Je fais ordinairement appliquer un vésicatoire sur la région précordiale, et chaque jour on recouvre sa surface de poudre de digitale, à la dose graduée de 6 à 15 grains. On diminue ainsi, comme par enchantement, le nombre et la force des battemens du cœur, et ce ralentissement des battemens du cœur constitue pour cet organe un véritable repos, une sorte de diète, dont on comprend facilement tous les avantages. Car, s'il est vrai qu'un exercice immodéré du cœur soit une des causes les plus prochaines de son hypertrophie, un des corollaires de cette proposition, c'est que la diminution d'action de cet organe constitue une condition éminemment favorable à la *résolution* de la maladie que nous venons de nommer. Par les émissions sanguines, on enlève au cœur une portion de son stimulus naturel et de l'*aliment* indispensable à sa nutrition ; par la digitale on engourdit, on assoupit en quelque sorte le principe dynamique ou nerveux de l'action du même organe (1).

---

(1) Je me suis assuré un si grand nombre de fois de l'action sédative de la digitale, que j'ai peine à comprendre comment un observateur tel que M. Laënnec a pu la mettre sérieusement en doute. « J'avoue, dit-il, que l'action de la digitale » NE M'A JAMAIS PARU BIEN ÉVIDENTE, et surtout constante, même lorsque la dose » était au point de produire des vomissemens et des vertiges. J'ai remarqué seule- » ment, avec plusieurs praticiens qui se sont occupés des propriétés de la digitale, » que, dans les premiers jours de son administration, elle accélère SOUVENT les » battemens du cœur, et que par la suite elle SEMBLE QUELQUEFOIS les ralentir. » (Ouv. cit., t. II, p. 735.)

En vérité, je ne sais de quelle digitale M. Laënnec a pu se servir pour obser-

Le repos de l'esprit et du corps, un régime doux et ténu, quelques tisanes rafraîchissantes, calmantes, telles que la solution de sirop d'orgeat, l'infusion de fleurs de tilleul et de feuilles d'oranger, sont autant de moyens qu'il ne faut pas négliger, et sans le concours desquels (je parle surtout du repos et du régime alimentaire), on n'obtiendrait pas des émissions sanguines et des sédatifs tout le succès qu'on a droit d'en attendre.

On a vanté dans ces derniers temps l'administration de l'iode dans les cas d'hypertrophie du cœur. Je n'ai employé que chez un ou deux malades, et sans résultat avantageux, cet anti-hypertrophique, si puissant contre une foule d'hypertrophies extérieures, où son emploi est bien plus facile.

On constate la diminution de l'hypertrophie du cœur par les méthodes d'exploration que nous avons fait connaître, en traitant des signes de cette maladie, et spécialement par la percussion, l'inspection et le toucher.

Les cas dans lesquels nous avons obtenu une notable diminution, sinon une complète disparition de l'hypertro-

---

ver les effets ci-dessus indiqués. Ce que l'expérience la plus exacte me permet d'affirmer, de la manière la plus positive, c'est que la *bonne* digitale, *dans les premiers jours de son administration, n'accélère pas souvent les battemens du cœur*, et que non seulement elle SEMBLE quelquefois les ralentir, mais qu'elle les ralentit bien réellement, et, chez plusieurs individus, dans l'espace de 24 à 48 heures seulement. Nous avons fait descendre ces battemens de 100 et plus par minute à 48, 44, 36 et même 28.

Il est bon de prévenir les praticiens que l'usage prolongé de la digitale, à une dose un peu forte, donne quelquefois lieu à un délire et à des hallucinations qui peuvent persister pendant plusieurs jours. Il importe de suspendre l'administration de la digitale, jusqu'à ce que l'accident que nous signalons ait disparu. Tout récemment encore (avril 1835), nous avons observé, pour la troisième fois, le délire produit par la digitale, chez un jeune homme, couché au n° 2 de la salle Saint-Jean-de-Dieu, où il fut admis pour un rhumatisme articulaire aigu, compliqué de péricardite. Au bout de trois ou quatre jours de suspension de la digitale, les hallucinations et le trouble des idées ont disparu. (Le malade en a conservé le souvenir.)

phie du cœur, sont assez nombreux. M. Laennec possédait *une douzaine d'exemples de guérisons d'hypertrophie simple ou avec dilatation du cœur, qui ne s'étaient point démenties depuis plusieurs années.* Un seul de ces exemples est rapporté par M. Laennec, et il est d'autant plus intéressant que le sujet ayant succombé à une autre maladie, deux ans après la guérison, M. Laennec constata par l'ouverture du corps que le cœur, loin d'être encore hypertrophié, était dans un état d'évidente atrophie (1).

CHAPITRE II.

HISTOIRE GÉNÉRALE DE L'ATROPHIE, OU DE LA DIMINUTION DE NUTRITION DU CŒUR (2).

ARTICLE PREMIER.

CARACTÈRES ANATOMIQUES DE L'ATROPHIE DU CŒUR.

Nous avons exposé dans nos prolégomènes les différences qui existent entre le poids et le volume d'un cœur atrophié

---

(1) Voici la description de M. Laënnec : *Le cœur n'était pas plus gros que celui d'un enfant de 12 ans, bien constitué, quoique la malade, âgée de 55 ans, fût d'une haute stature (environ 5 pieds 3 pouc.). Son aspect extérieur rappelait tout-à-fait celui d'une pomme ridée.*

En lisant ce fait dans l'*Auscultation médiate*, comme aussi en parcourant plusieurs autres passages de ce livre, on verra que M. Laënnec confondait les signes de l'hypertrophie avec ceux qui sont propres aux obstacles mécaniques à la circulation.

(2) J'espérais pouvoir faire précéder l'histoire générale de l'atrophie du cœur d'une dizaine d'observations particulières sur cette maladie ; mais, pressé par l'espace, je me contenterai d'en rapporter une seule dans cette note. Cette observation, jointe à celles que nous avons résumées dans nos prolégomènes, prouve-

et le poids et le volume d'un cœur à l'état normal. Rappelons ici les principaux résultats du résumé des sept cas d'atrophie du cœur décrits à cette occasion.

---

ront que l'atrophie *accidentelle* ou non congénitale du cœur ne *pourrait point être révoquée en doute*, comme le dit M. Chomel (t. VIII du *Dictionnaire de médecine* en 25 volumes, page 316).

OBSERVATION 135e.

Femme de 61 ans. — Battemens du cœur profonds, petits, peu étendus; bruits du cœur très faibles; pouls petit, mince. — Anciennes affections du cœur et du bas-ventre. — Mort rapide, suite d'une péritonite sur-aiguë — Atrophie générale du cœur, dont le volume égale à peine celui d'un sujet de 12 ans (amincissement des parois, et diminution des cavités). — Traces d'une ancienne péricardite, et d'une ancienne péritonite. — Epanchement purulent dans le péritoine.

Une marchande des quatre saisons, âgée de 61 ans, d'une force et d'une stature moyennes, fut transférée des salles de M. Fouquier dans celles dont je suis chargé, le 23 novembre 1832.

Il y avait trois mois que cette femme était entrée à l'hôpital, pour une affection caractérisée principalement par de la dyspnée et une infiltration des membres inférieurs. Elle avait éprouvé, à une époque fort éloignée de celle de son entrée, à la suite de couches, des symptômes de péritonite. Plusieurs fois aussi elle avait offert des symptômes d'affection pectorale.

Au moment où elle fut placée dans notre service, elle ne se plaignait que d'être enrhumée. Il existait du râle muqueux dans les deux côtés de la poitrine, surtout en arrière; crachats muqueux, toux quinteuse.

Comme la malade avait été infiltrée, et qu'elle éprouvait de l'étouffement après avoir monté un escalier, on explora le cœur, et voici quels furent les résultats de cette exploration :

Les battemens du cœur étaient si profonds, si petits, si peu étendus, que la main, appliquée sur la région précordiale, les sentait à peine; ils étaient accompagnés d'un bruit sourd, si faible, qu'on l'entendait difficilement dans les intervalles des mouvemens respiratoires, et nullement pendant ces mouvemens, qui étaient accompagnés d'un souffle assez bruyant. Il n'existait point de bruit de soufflet dans la région précordiale.

Le pouls était faible, mince, régulier.

La malade se proposait de quitter prochainement l'hôpital, lorsque, le 28 novembre, elle fut prise tout-à-coup d'une vive douleur dans le côté droit de la poitrine, avec dyspnée très prononcée, et légère réaction fébrile. Cependant il n'y avait point de son mat, et la respiration s'entendait assez bien dans le côté dou-

1° *Poids du cœur.* Dans les sept cas indiqués, le minimum de ce poids était de 135 grammes (4 onces 1 à 2 gros), le maximum, de 200 grammes, et la moyenne, de 175 grammes.

2° *Volume et dimensions.* La moyenne de la circonférence

---

loureux. (*Saignée de deux palettes, douze sangsues sur le côté, boiss. pect., looch, diète.*)

29. La douleur était un peu calmée, mais non entièrement éteinte. (*Vésicatoire sur le côté.*)

Le soir, une douleur des plus aiguës se fait sentir dans le côté droit de l'abdomen, vers les dernières circonvolutions de l'intestin grêle; une extrême prostration se déclare; le pouls est à peine sensible, et les extrémités se refroidissent; les jambes sont le siége, sinon de véritables crampes, du moins de tiraillemens qui s'en rapprochent. (*Sinapismes.*)

30. Persistance des accidens. Comme il était alors question d'une légère récrudescence du choléra, il paraissait naturel de se demander si nous n'avions point affaire à quelque cas de ce genre. La malade fut examinée avec une grande attention.

Il n'y avait point eu de vomissemens ni de selles cholériques: les traits étaient grippés, les extrémités notablement refroidies, le pouls filiforme et difficile à sentir par intervalles; la douleur du flanc droit était si vive, que la pression sur cette région, quelque légère qu'elle fût, devenait bientôt insupportable.

Je jugeai que les phénomènes observés chez cette malade étaient l'effet d'une péritonite sur-aiguë, occupant surtout la région droite de la partie inférieure de l'abdomen.

La malade étant âgée, et depuis long-temps atteinte d'une affection chronique, le pronostic le plus grave fut porté.

Dix sangsues sur l'endroit douloureux n'amenèrent qu'un faible soulagement, et le lendemain, 1er décembre, à dix heures du soir, la malade expira dans un état de douleur et d'anxiété extrêmes, après avoir fait des efforts de suicide.

Autopsie cadavérique, 36 heures après la mort.

1° *Org. digest. et annex.* — Les anses intestinales contenues dans le flanc droit et la portion voisine de l'excavation pelvienne, sont d'un rouge foncé, injectées, et le péritoine qui les recouvre parsemé de très minces filamens, qui sont des pseudo-membranes naissantes; quelques onces d'un épanchement sanguinolent se rencontrent dans les environs des anses intestinales enflammées. Le péritoine se déchire avec une extrême facilité, et, au-dessous des lambeaux qu'on enlève, on voit une belle injection, d'un rouge artériel. Dans le côté gauche de l'abdomen, les anses du gros intestin sont adhérentes entre elles, ainsi qu'avec l'épiploon, au moyen d'un tissu cellulaire filamenteux, très dense (traces évidentes de l'ancienne péritonite). L'épiploon est en même temps replié sur lui-même, et comme ratatiné.—La rate est petite, *atrophiée*, inégale, rugueuse à sa surface, ce

du cœur, mesurée dans quatre cas, était de 6 pouces 9 lignes 1/2.

La moyenne du diamètre longitudinal, mesuré dans six cas, était de 2 pouces 2 lignes; celle du diamètre transversal,

---

qui dépend de la présence de plaques cartilagineuses ou calcaires qui incrustent son enveloppe séro-fibreuse.—Membrane muqueuse de l'estomac sans injection, plutôt un peu pâle, amincie dans le grand cul-de-sac, où elle est même détruite complètement par plaques de quelques lignes d'étendue. Rougeur de certaines portions de la membrane muqueuse de l'intestin grêle (dans le commencement et vers la fin). Membrane muqueuse du gros intestin, décolorée, *anémique*, offrant de nombreuses plaques enfoncées, d'une teinte ardoisée, qui ne sont autre chose, les unes que des ulcérations cicatrisées, les autres, moins nombreuses, que des ulcères non encore cicatrisés. Développement de quelques follicules. Les *matières contenues dans l'estomac et les intestins n'ont aucun caractère cholérique.* — Un demi-verre environ d'urine trouble dans la vessie.

2° *Org. respirat. et circulat.* — Les deux poumons sont perméables, crépitans, riches en matière noire; le droit adhère de toutes parts à la plèvre pariétale par un tissu cellulaire bien organisé et très ancien. On ne trouve de tubercules dans aucun point de ces organes. La membrane muqueuse bronchique est rouge, violette, injectée, épaissie, recouverte d'abondantes mucosités, qui, en approchant des dernières ramifications bronchiques, se transforme en une matière tout-à-fait puriforme. Le tissu pulmonaire est, en certains points, le siége d'une infiltration œdémateuse. Les divisions des bronches sont manifestement très dilatées, surtout à droite.

Le cœur est d'un grand tiers moins volumineux que dans l'état normal (sa grosseur est à peu près celle du cœur d'un individu de 10 a 12 ans). Il est ridé, comme flétri à l'extérieur, où l'on trouve (sur les cavités droites seulement) des plaques blanches, laiteuses, traces d'une ancienne péricardite. Le ventricule gauche contiendrait à peine un œuf de pigeon. L'épaisseur de ses parois est d'environ trois lignes. Le ventricule droit, un peu moins étroit, a des parois dont l'épaisseur est d'une ligne et demie à peu près. On y trouve quelques caillots de sang, en partie décolorés, ainsi que dans l'oreillette correspondante. Les orifices sont parfaitement libres. Quelques minces incrustations à la base des valvules gauches. La membrane interne du cœur n'offre aucune rougeur. Des incrustations calcaires ou fibro-cartilagineuses de diverse grandeur se rencontrent çà et là dans l'aorte; l'une d'elles, enfoncée dans le tissu artériel, est circonscrite par une ligne sinueuse, ressemblant à une cicatrice; dans l'aire circonscrite par la ligne indiquée; la membrane interne paraît manquer complètement. On trouve aussi trois ou quatre taches rouges, produites par du sang épanché au-dessous de la membrane interne. Partout ailleurs, cette membrane est d'un blanc jaunâtre.

mesuré dans les six mêmes cas, de 2 pouces 7 lignes 2/3; celle du diamètre antéro-postérieur, mesuré dans deux cas seulement, de 1 pouce 6 lignes 1/2.

La moyenne de l'épaisseur des parois du ventricule gauche, mesurée dans six cas, était de 6 lignes 1/6; celle de l'épaisseur des parois du ventricule droit, mesurée dans cinq cas, de 2 lignes 3/5.

Si l'on compare ces dernières dimensions avec celles de l'état normal, on verra qu'elles les égalent ou même qu'elles les surpassent d'une petite quantité. Il paraît bien singulier, au premier abord, que les parois ventriculaires d'un cœur atrophié aient plus d'épaisseur, dans quelques cas, que celles d'un cœur à l'état normal. Mais toute surprise cesse, lorsqu'on fait attention que, dans la grande majorité des cas où le cœur s'atrophie, les parois ventriculaires reviennent en quelque sorte sur elles-mêmes; et qu'elles gagnent ainsi en épaisseur ce qu'elles perdent en longueur et en largeur, à peu près comme il arrive pour les parois de l'estomac et de la vessie, lorsque ces organes sont contractés.

Au reste, il est des cas d'atrophie du cœur où les parois ventriculaires perdent de leur épaisseur. Par exemple, dans l'observation placée en tête de ce chapitre (135), elle n'était que de 3 lignes pour le ventricule gauche, de 1 ligne 1/2 pour le ventricule droit, et cependant la cavité de ces deux ventricules avait notablement perdu de sa capacité normale.

Mesurée chez un seul sujet, l'épaisseur des parois des oreillettes était de 1 ligne pour la gauche et de 1/2 ligne pour la droite.

Notée dans quatre des sept cas dont nous rappelons le résumé, la capacité des ventricules était moindre qu'à l'état normal : dans un cas, la cavité du ventricule gauche pouvait à peine contenir le doigt.

Dans notre observation 134e, le ventricule gauche aurait

pu contenir à peine un œuf de pigeon (le ventricule droit était un peu moins étroit).

Mesurée dans deux cas, la *circonférence* de l'orifice auriculo-ventriculaire gauche avait pour étendue moyenne 3 pouces 4 lignes (celle de l'orifice auriculo-ventriculaire droit n'ayant été prise que dans des cas de lésion de cet orifice, nous ne l'indiquerons pas); celle de l'orifice ventriculo-aortique, 2 pouces 4 lignes 1/2; celle de l'orifice ventriculo-pulmonaire, 2 pouces 4 lignes.

L'épaisseur des valvules ne fut notée que dans un seul des sept cas indiqués. Toutes étaient d'une *extrême* minceur, à l'exception de la tricuspide, qui était anormalement *épaissie*, *boursouflée*.

Les comparaisons suivantes complèteront ce que nous avions à dire du volume du cœur à l'état d'atrophie. Dans notre observation 135e, le volume du cœur n'excédait pas celui d'un enfant de 12 ans (le sujet de cette observation était une femme de 61 ans); il en était de même chez une femme dont l'observation a été recueillie par M. Laennec et que nous avons citée à l'article du traitement de l'hypertrophie du cœur (cette femme était âgée de 57 ans et d'une taille de 5 pieds 3 pouces). Chez un homme d'environ 30 ans et fortement constitué, le cœur avait un volume qui ne dépassait pas celui du cœur d'un enfant très jeune. Dans un cas recueilli par Burns, le cœur d'un adulte n'excédait pas en volume celui d'un enfant nouveau-né; dans un autre cas recueilli par le même observateur, le cœur d'une fille de 26 ans était aussi petit que celui d'un enfant de 6 ans.

Lorsque le cœur est ainsi émacié, rapetissé, il paraît comme *ridé*, *flétri*, et c'est avec beaucoup de justesse que M. Laennec l'a comparé, dans un cas de ce genre, à une *pomme ridée*.

En somme, il résulte de nos observations que, selon ses différens degrés, l'atrophie du cœur peut faire perdre à cet organe le quart, le tiers et même la moitié de son poids

et de son volume normaux. Mais n'oublions pas de faire remarquer que le poids et le volume du cœur ne diminuent pas toujours de concert ou dans les mêmes proportions, ce qui dépend surtout de ce que les cavités du cœur à l'état d'atrophie, loin de perdre toujours de leur capacité, en augmentent quelquefois. Sous ce point de vue même, nous croyons devoir établir diverses *espèces* ou *formes* d'atrophie du cœur.

1re *forme*. Les parois d'une ou de plusieurs des cavités du cœur sont amincies, sans changement notable de leur capacité, de telle sorte que le volume du cœur est peu diminué. On pourrait donner le nom d'atrophie *simple* à cette première forme.

2e *forme*. Les parois d'une ou de plusieurs des cavités du cœur sont amincies en même temps que leur capacité est augmentée (1). Cette forme d'atrophie correspond à l'hypertrophie *excentrique* ou *anévrismale*. Dans cette forme, le volume du cœur peut être plus considérable qu'à l'état normal.

3e *forme*. Les parois d'une ou de plusieurs des cavités du cœur ont une épaisseur égale ou même supérieure à celle qui constitue l'état normal, mais la capacité de ces cavités est diminuée. Cette forme d'atrophie correspond à l'hypertrophie *concentrique* ou *centripète*. Dans cette forme d'atrophie, qui est la plus commune, tandis que c'est la forme inverse d'hypertrophie qu'on rencontre le plus fréquemment, les parois du cœur ne conservent ou ne dépassent la mesure de leur épaisseur normale qu'en raison de leur *retrait* sur elles-mêmes. Elles perdent en longueur et en

(1) Il est bien entendu que, pour admettre l'existence d'une atrophie de ce genre, il faut que l'amincissement ne soit pas le simple résultat de la distension des cavités du cœur. Un des meilleurs moyens de s'assurer de la réalité de l'atrophie, dans le cas dont il s'agit, c'est de peser le cœur. Nous reviendrons sur l'amincissement des parois du cœur en traitant de sa dilatation (anévrisme passif).

largeur plus qu'elles ne gagnent en épaisseur, de telle sorte que, malgré cette *fausse hypertrophie* dans le sens de l'épaisseur, le poids du cœur est d'un quart, d'un tiers, ou même d'une moitié au-dessous de l'état normal.

ARTICLE DEUXIEME.

SIGNES DE L'ATROPHIE DU CŒUR.

On reconnaîtra l'atrophie du cœur à des signes inverses de ceux dont nous avons parlé au chapitre de l'hypertrophie du même organe. Les battemens du cœur sont petits, concentrés; le bruit qui les accompagne est faible, et l'est d'autant plus que les cavités du cœur sont plus étroites et les parois plus épaisses par suite de leur retrait. La main sent difficilement le choc du cœur dans l'état de calme, et ce choc semble produit par une masse moins volumineuse qu'à l'état normal (à moins de complication de l'atrophie avec une dilatation considérable, cas dans lequel, à la vérité, l'impulsion du cœur est presque nulle). Il n'existe pas ou presque pas de matité dans la région précordiale.

Le pouls est petit, mince, étroit, assez dur et résistant, dans l'atrophie *concentrique*; mou, faible, mais assez large, dans l'atrophie *anévrismale* ou *excentrique*.

Lorsque tous les signes dont on vient de lire l'exposition existent chez un individu, quel que soit, d'ailleurs, l'état de la nutrition générale, on peut affirmer qu'il existe une atrophie du cœur. Mais, comme nous allons le dire tout à l'heure, l'atrophie du cœur coïncide ordinairement avec un état d'amaigrissement général. Sans doute cet amaigrissement général peut faire présumer d'avance une atrophie du cœur, qui est un amaigrissement, une sorte de *phthisie* du cœur. Mais on se tromperait gravement, si l'on croyait qu'une émaciation générale suppose toujours et nécessaire-

ment un état d'atrophie du cœur. En effet, l'hypertrophie de cet organe peut coïncider avec un marasme général très prononcé.

ARTICLE TROISIÈME.

DES CAUSES ET DU TRAITEMENT DE L'ATROPHIE DU CŒUR.

I. Les causes de l'atrophie du cœur sont *locales ou générales*. Parmi les causes *locales* nous signalerons la compression long-temps exercée sur le cœur par un épanchement ou toute autre cause mécanique, le rétrécissement des artères coronaires, soit mécanique, soit *organique* (on observe ce dernier dans certains cas d'induration cartilagineuse ou calcaire des artères indiquées, et quelquefois même alors, comme nous en possédons un exemple, une de ces artères est complètement oblitérée), etc.

Les causes *générales* de l'atrophie du cœur sont les divers états morbides, ou les diverses conditions hygiéniques dont l'effet est de s'opposer à une suffisante nutrition de tout le système de l'économie. La plupart des cas d'atrophie du cœur que nous avons recueillis avaient pour sujets des individus tombés dans un profond état de marasme, à la suite de quelque grave altération chronique (primitivement ou secondairement) des grands viscères, tels que l'appareil digestif ou l'appareil respiratoire. Parmi ces sujets, nous citerons surtout les tuberculeux, les cancéreux, les individus chez lesquels une entérite typhoïde, *une fièvre éruptive*, n'ont entraîné la mort qu'au bout de deux ou trois mois, etc.

II. Le traitement de l'atrophie du cœur se confond en quelque sorte avec celui des maladies dont elle peut être la suite et l'effet : *sublatâ causâ, tollitur effectus*. Nous n'avons point à nous occuper ici du traitement de ces nombreuses

maladies. Quant à l'atrophie pour ainsi dire *primitive* du cœur, savoir celle qui résulterait d'une alimentation insuffisante, son remède est facile à trouver. Dans un cas semblable, le cœur ne fait que participer à l'amaigrissement, à l'*atrophie générale* du corps, et l'on sait ce qu'il convient de faire chez un individu qui n'est *exténué* que par le jeûne et dont les organes sont d'ailleurs sains.

LIVRE QUATRIÈME (1).

DE L'AUGMENTATION ET DE LA DIMINUTION D'ABSORPTION DES TISSUS SÉREUX ET CELLULAIRE DU CŒUR.

CONSIDÉRATIONS PRÉLIMINAIRES.

Nous avons vu, au commencement du Livre IIe, que la diminution de sécrétion des tissus séreux et cellulaire du cœur constituait un état morbide sur lequel on ne possédait encore que fort peu de données positives. Il n'en est pas de même de la diminution du pouvoir absorbant de ces mêmes tissus. Des faits très nombreux démontrent, en effet, la réalité de cet état morbide. Mais on peut appliquer à l'augmentation d'absorption des tissus séreux et cellulaire du cœur, ce que nous avons avons dit de la diminution de la sécrétion de ces mêmes tissus, savoir, que c'est un état morbide jusqu'ici peu étudié. Toutefois, on aurait tort de révoquer en doute, je ne dis pas seulement sa possibilité, mais son existence; car, dans les cas fort communs où l'on voit disparaître des épanchemens séreux ou autres, il est de toute évidence que cela n'a lieu qu'à la faveur d'une augmentation dans le travail normal de l'absorption. Tout ce qu'on peut dire, c'est que, dans les cas dont il s'agit, l'augmentation de l'acte de l'absorption mérite moins d'être

(1) Ce livre devait être le troisième et non le quatrième. Il était naturel, en effet, de traiter de l'augmentation et de la diminution de l'absorption des tissus séreux et cellulaire du cœur après avoir étudié l'augmentation et la diminution de sécrétion de ces mêmes tissus. Le lecteur voudra bien nous pardonner cette légère *erreur de lieu*.

considéré comme un état morbide que comme une sorte d'*opération médicatrice*. Notre intention n'est pas, au reste, de disputer ici sur le nom qui convient à l'acte que nous signalons, mais bien d'en prouver la réalité.

Nous ne consacrerons point un chapitre particulier à l'étude de l'augmentation d'absorption des tissus séreux et cellulaire du cœur. Content d'avoir signalé ici ce phénomène, nous allons entrer en matière par l'histoire de l'hydropéricarde passif, à laquelle nous joindrons celle de l'œdème passif du tissu cellulaire du cœur.

On trouve quelquefois dans le péricarde, un liquide séreux ou aqueux qui, au lieu de provenir d'une augmentation de la sécrétion ou d'une diminution de l'absorption de cette membrane séreuse, s'y est introduit à la faveur de la rupture d'un kyste séreux ou hydatique dans la cavité du péricarde. D'autres fois, on rencontre dans cette même cavité une certaine quantité de sang ou de gaz (1). Nous avons cru convenable de parler de ces diverses affections, à la suite des épanchemens dans le péricarde produits par un défaut d'équilibre entre la sécrétion et l'absorption, qui s'exercent à la surface de cette membrane séreuse. Elles seront l'objet du Chapitre IIe de ce IVe Livre.

---

(1) Un abcès enkysté ou non enkysté, développé dans le tissu cellulaire qui avoisine le péricarde; un épanchement pleurétique circonscrit, un abcès du poumon, pourraient aussi s'ouvrir dans le péricarde, et donner lieu à une collection purulente, dont une péricardite n'aurait pas été la source. On a écrit dans plusieurs ouvrages, par exemple, que le fils de J.-L. Petit avait succombé à un abcès du médiastin qui s'était fait jour dans le péricarde.

CHAPITRE PREMIER.

DE L'HYDROPÉRICARDE PASSIF, ET DE L'OEDÈME PASSIF DU TISSU CELLULAIRE DU COEUR.

§ I. Caractères anatomiques.

L'hydropéricarde *passif* ne différant point sensiblement de l'hydropéricarde actif, sous le point de vue des caractères anatomiques, nous n'ajouterons rien ici à ce que nous avons dit ailleurs (voy. pag. 334 - 35) de ces caractères.

Quant aux caractères anatomiques de l'œdème du cœur, les voici : le tissu cellulo-graisseux qui enveloppe cet organe se présente sous forme d'une masse tremblotante, gélatiniforme, et la pression en fait sortir un liquide séreux, transparent, tantôt incolore, tantôt légèrement coloré en jaune ou en jaune-verdâtre. Ainsi pénétré, infiltré et comme imbibé de sérosité, le tissu cellulaire offre une teinte opaline ou d'un blanc mat, comme il arrive quand on le fait macérer dans l'eau pendant un certain temps.

§ II. Diagnostic.

Les signes *physiques* de l'hydropéricarde *passif* sont essentiellement les mêmes que ceux de l'hydropéricarde actif (voy. pag. 336 et suiv.). C'est surtout par la considération des causes différentes sous l'influence desquelles ils se développent l'un et l'autre, que l'on peut parvenir à les distinguer entre eux.

Il n'est aucun signe qui puisse nous faire reconnaître positivement l'œdème *passif* du cœur. On peut tout au

plus en soupçonner l'existence chez les individus atteints d'une hydropisie générale *passive*.

§ III. Causes.

La double hydropisie qui fait le sujet de ce chapitre reconnaît les mêmes causes que toutes les autres hydropisies *passives* en général, savoir les nombreux obstacles au cours du sang, qu'ils soient purement mécaniques et physiques, ou qu'ils soient, comme on le dit, vitaux.

L'oblitération des veines cardiaques serait, sans doute, une cause d'hydropéricarde *passif et d'œdème passif du cœur*, mais je ne sache pas qu'elle ait encore été constatée. J'ai souvent rencontré chez les individus atteints de cette double hydropisie, une dilatation considérable, une sorte d'état variqueux des principaux rameaux et du tronc des veines coronaires, ce qui était un indice de la difficulté avec laquelle ces veines se dégorgeaient dans l'oreillette droite.

§ IV. Traitement.

L'hydropéricarde *passif* réclame les mêmes moyens que toutes les hydropisies *passives* en général, tels que les saignées, les diurétiques, les purgatifs, etc. Tous ces moyens, en dégorgeant, chacun à leur manière, le système sanguin, favorisent la résorption de l'épanchement. Mais ce n'est pas assez que de combattre l'épanchement lui-même, il faut attaquer la *cause* sous l'influence de laquelle il s'est opéré. Si l'on ne parvient pas à faire disparaître celle-ci, l'épanchement ne manquera pas de se reproduire. Malheureusement, dans la plupart des cas, la lésion *organique* à laquelle se rattache l'hydropisie qui nous occupe est au-dessus de toutes nos ressources.

CHAPITRE II.

ARTICLE PREMIER.

DE L'HYDROPÉRICARDE PRODUIT PAR LA RUPTURE D'UN KYSTE SÉREUX OU HYDATIQUE DANS LE PÉRICARDE.

Aucun des auteurs de traités sur les maladies du cœur n'a signalé l'espèce d'hydropéricarde dont il est ici question. Je n'en connais moi-même qu'un exemple, qui a été publié, dans le t. XIe du *Journal hebdomadaire de médecine*, par M. le docteur Alibert, alors interne des hôpitaux. Voici cette curieuse observation.

OBSERVATION 136e.

Homme de 39 ans. — Voussure de la partie inférieure du côté droit de la poitrine; matité dans la même région, ainsi que dans la région précordiale. — Battemens de la pointe du cœur, à trois pouces en dehors de l'articulation des trois dernières côtes sternales gauches. — Rupture d'une poche hydatique très volumineuse dans la cavité du péricarde.

« Un homme âgé de 39 ans était malade depuis trois ans, » lorsqu'il entra à l'hôpital Necker le 16 février 1828. Il » éprouvait une douleur sourde dans le côté droit de la » poitrine, avec toux et dyspnée. Le côté droit de la poi- » trine sur lequel le malade se couchait de préférence, était » plus développé que le gauche, surtout inférieurement; » là, les espaces intercostaux étaient élargis, et jusqu'au ni- » veau de la quatrième côte sternale, la percussion ne » donnait aucun son, l'auscultation aucun bruit respira- » toire.

» Le cœur semblait avoir éprouvé un déplacement, car

» c'était à trois pouces au moins en dehors de l'articulation des » 5e, 6e et 7e vraies côtes, que l'on sentait le mieux son im- » pulsion. Ses battemens s'entendaient du reste très bien » au-devant du sternum et dans tout le côté droit de la » poitrine, principalement à sa partie inférieure.

» Le 30 mars, au matin, le malade dit avoir passé une » nuit très pénible. Son anxiété était extrême, et il ne pou- » vait rester couché. La douleur s'était étendue à la région » précordiale, laquelle, comme les jours précédens, ne » résonnait plus lorsqu'on la percutait. Les battemens du » cœur étaient tumultueux, et, quoique faibles, s'enten- » daient dans une plus grande étendue. On entendait aussi » dans la région du cœur, surtout à droite, vers le sternum, » un bruit particulier, clair, qui se renouvelait à chaque » mouvement respiratoire, et assez semblable à celui que » l'on produit en déchirant un petit morceau de papier » bien sec.

» Mort dans la matinée.

» *Autopsie cadavérique*, 20 heures après la mort.

» En divisant les cartilages costaux à gauche, le bistouri » pénètre dans la cavité du péricarde, *d'où il s'écoule une » assez grande quantité de sérosité inodore, citrine et tout-à- » fait limpide du reste. Le péricarde conserve sa couleur, son » épaisseur et sa transparence naturelles*. Dans le côté droit du » thorax, entre le diaphragme, le poumon, qui est refoulé » vers sa racine, et le cœur, considérablement déjeté à » gauche, il existe une hydatide de la grosseur de la tête » d'un enfant d'un an. Les parois de cette vaste poche ont » environ une ligne d'épaisseur; elles sont homogènes, » d'un blanc laiteux, fragiles, et résultent de la juxta-posi- » tion de plusieurs feuillets très minces... *Le liquide que » cette poche contient est limpide et en tout semblable à celui qui » se trouvait dans le péricarde. La cavité du kyste hydatique » communique avec le péricarde, au moyen d'une ouverture » toute récente, étroite, longue de 4 lignes et située derrière l'o-*

» *reillette droite, au-devant de la veine cave inférieure. Cette* » *ouverture permet au liquide contenu dans l'hydatide de passer* » *librement dans la cavité du péricarde,* et vice versâ. »

ARTICLE DEUXIÈME.

DE L'HÉMOPÉRICARDE, OU DE L'ÉPANCHEMENT DE SANG DANS LA CAVITÉ DU PÉRICARDE.

Nous avons vu, en traitant des caractères anatomiques de la péricardite, que l'épanchement qu'elle entraîne à sa suite pouvait contenir une certaine quantité de sang. Ce n'est pas des cas de ce genre que nous avons à nous occuper ici. Il s'agit des épanchemens de sang pur que l'on rencontre quelquefois dans la cavité du péricarde.

La source des épanchemens de cette espèce est variable : ils peuvent, en effet, provenir de la rupture des vaisseaux veineux ou artériels du cœur, de la rupture des parois de cet organe ou de celles des gros vaisseaux qui s'insèrent à sa base. Le sang qui constitue ces épanchemens est donc tantôt artériel et tantôt veineux. Il est ordinairement coagulé, du moins en très grande partie.

L'hémopéricarde n'étant qu'un accident, qu'un effet d'une autre maladie, il nous suffit de le signaler ici en passant. Les signes physiques de cet épanchement doivent être essentiellement les mêmes que ceux d'un épanchement séreux. Nous manquons, au reste, de faits sur ce sujet.

Lorsque cet épanchement est le résultat d'une rupture du cœur, de l'origine de l'aorte ou de l'artère pulmonaire, il est suivi d'une mort subite, aussi prompte que l'éclair, et c'est là l'hémorrhagie foudroyante par excellence.

ARTICLE TROISIÈME.

DU PNEUMOPÉRICARDE ET DE L'HYDRO-PNEUMOPÉRICARDE.

Le développement d'une certaine quantité de gaz dans la cavité du péricarde, est un phénomène qui n'a pas encore été suffisamment étudié. La quantité et la qualité ou la nature chimique des gaz rencontrés dans le péricarde, n'ont pas, jusqu'à présent, été indiquées d'une manière précise. Distendu par ces gaz, le péricarde résonne à la percussion comme un ballon ; si l'on incise ses parois, les gaz s'en échappent avec sifflement.

Le pneumopéricarde coïncide ordinairement avec un épanchement liquide. M. Laënnec dit néanmoins avoir rencontré le péricarde distendu seulement par de l'air.

Les causes du pneumopéricarde ne sont pas encore bien connues. Dans les cas où il co-existe avec un épanchement de pus fétide, c'est à la décomposition de celui-ci qu'il convient de le rapporter (1). Suivant M. Laënnec, *le gaz du péricarde semble quelquefois dégagé du liquide séreux contenu dans le péricarde, ou mêlé avec lui par suite des derniers mouvemens du cœur, car il forme des bulles à la surface du liquide.*

M. Laënnec dit aussi, mais sans preuves suffisantes, que *l'épanchement liquide et aériforme à la fois du péricarde, peut avoir lieu dans l'agonie de toutes les maladies.*

Le diagnostic de l'hydro-pneumopéricarde repose sur deux signes principaux, savoir une résonnance tympanique et un bruit de fluctuation dans la région du péricarde.

« Il m'est arrivé quelquefois, dit M. Laënnec, d'annoncer

---

(1) Il peut se développer des gaz dans le péricarde comme dans une foule d'autres parties, par suite de la décomposition putride des sujets dont on pratique l'ouverture. Mais ce n'est pas de ce pneumopéricarde cadavérique, et en quelque sorte posthume, qu'il est ici question.

» le pneumopéricarde, à une résonnance plus claire du bas » du sternum, survenue depuis peu de jours, ou à un bruit » de fluctuation déterminé par les battemens du cœur et » par les inspirations fortes. »

Dans un cas d'hydro-pneumopéricarde observé récemment par M. le docteur Bricheteau, il existait dans la région précordiale *un bruit qui ressemblait assez bien à celui que fait l'eau agitée par la roue d'un moulin*, et dû évidemment aux mouvemens alternatifs du cœur (1).

On ne peut réellement confondre l'hydro-pneumopéricarde avec aucune autre maladie.

Il est vrai que lorsque l'estomac est distendu à la fois par des liquides et des gaz et qu'il remonte vers la région précordiale, le son clair que rend à la percussion la région correspondante à cet organe et le bruit de fluctuation que l'on produit par une secousse brusque de cette même région, pourraient, au premier abord, donner l'idée d'un hydro-pneumopéricarde, comme aussi d'un hydro-pneumothorax. Mais il suffit de quelque habitude clinique et d'un peu d'attention pour ne pas commettre une erreur aussi grossière. L'agitation *rhythmique* du liquide par les mouvemens alternatifs du cœur, et par suite le *bruit de roue de moulin*, pour me servir de la comparaison de M. Bricheteau, sont en quelque sorte la clef du diagnostic de l'hydro-pneumopéricarde.

---

(1) A l'ouverture du cadavre du malade chez lequel M. Bricheteau avait entendu le bruit dont il s'agit, on trouva un épanchement consécutif à une péricardite chronique. La matière purulente exhalait une odeur extrêmement fétide. La percussion du péricarde, non encore incisé, donnait un bruit de flot. A l'ouverture de ce sac, un gaz se dégagea avec sifflement.

CLASSE DEUXIÈME.

DES MALADIES QUI CONSISTENT EN UNE LÉSION SIMPLE ET PRIMITIVE DE L'INNERVATION DU CŒUR, OU DES NÉVROSES DE CET ORGANE.

CONSIDÉRATIONS PRÉLIMINAIRES.

On ne trouve presque rien sur les névroses du cœur dans les auteurs les plus célèbres de traités *ex-professo* sur les maladies de cet organe. Corvisart, par exemple, n'a pas même prononcé le nom de cette classe de maladies. M. Laënnec a consacré une dizaine de pages à leur étude. M. le professeur Andral ne s'en est point occupé dans la partie de sa *Clinique médicale* où il a traité des maladies du cœur.

Commençons par bien nous entendre sur la *définition* des maladies qui font actuellement le sujet de nos recherches. Il ne s'agit point ici des maladies *organiques* proprement dites auxquelles les nerfs du cœur sont sujets, comme toute autre partie organisée et vivante, mais bien des lésions du principe même de l'innervation, dont les nerfs ne sont en quelque sorte que les dépositaires ou les conducteurs (1).

Nous manquons malheureusement d'observations sur les diverses lésions *appréciables*, telles que l'inflammation,

(1) Cette définition est aussi celle qui a été adoptée par M. Laënnec : « Parmi « les élèves des écoles médicales actuelles, dit-il, beaucoup sont aussi peu dispo- »sés à reconnaître des maladies nerveuses, autres que les affections organiques »des nerfs et de l'appareil cérébro-spinal, qu'à admettre les altérations *primi- »tives* des liquides; ON NE PEUT CEPENDANT SE REFUSER A CROIRE QUE TOUTE MA- »LADIE DANS LAQUELLE ON NE TROUVE NI LÉSION CONSTANTE DANS LES SOLIDES, NI »ALTÉRATION ÉVIDENTE DANS LES LIQUIDES, NE PEUT CONSISTER QU'EN UN TROUBLE »QUELCONQUE DE L'INNERVATION. » (Ouv. cit., t. II, p. 744.)

l'hypertrophie, l'atrophie, etc., dont les nerfs du cœur peuvent être affectés, et certains cas que nous rattachons à de pures *névroses* du cœur, ne sont, peut-être, au fond que des exemples de quelques unes des lésions *appréciables*, matérielles, signalées ci-dessus. Nous regrettons vivement de ne pouvoir combler la grande lacune que présente cette partie de la pathologie du cœur.

Quoi qu'il en soit, nous allons décrire, aussi exactement qu'il nous sera possible, les maladies que nous avons cru devoir ranger dans la classe de *névroses* proprement dites, et qui peuvent être divisées en trois espèces principales, suivant qu'elles consistent en une *augmentation*, en une *diminution* ou en une *irrégularité* des phénomènes auxquels président les nerfs du cœur. On pourrait donner le nom d'*hyperdynamie* du cœur à l'augmentation des mouvemens de cet organe; celui d'*adynamie* à la diminution de ces mouvemens; et enfin celui d'*ataxodynamie* à l'irrégularité de ces mêmes mouvemens.

N'oublions pas de faire remarquer, avant d'entrer en matière, que les divers phénomènes que nous allons étudier à l'état simple, se rencontrent dans quelques-unes des maladies *organiques* qui ont été décrites dans les précédens chapitres, et nous les avons, par conséquent, placés parmi leurs symptômes. Il s'agit maintenant de faire connaître les cas où les troubles de l'innervation du cœur existent en quelque sorte par eux-mêmes, c'est-à-dire isolés de toute lésion appréciable des divers tissus de cet organe, et sous l'empire de conditions purement *dynamiques*.

ARTICLE PREMIER.

DES PALPITATIONS NERVEUSES DU CŒUR.

§ I. Idée générale.

On donne le nom de palpitations nerveuses à ces mouvemens tumultueux, forts et fréquens, dont le cœur est quelquefois agité, chez des sujets qui ne sont atteints d'aucune lésion *matérielle appréciable* de cet organe. Ces mouvemens peuvent ne durer que quelques instans, ou bien, au contraire, persister pendant long-temps. Ils sont *sentis* par les personnes chez lesquelles ils existent, tandis que les battemens ordinaires du cœur ne le sont pas, au moins chez l'immense majorité des hommes.

Les bruits du cœur augmentent de force pendant les palpitations, et c'est particulièrement alors que le médecin les entend à distance, et que les malades les entendent eux-mêmes, surtout lorsqu'ils restent couchés sur le côté gauche. Les palpitations sont quelquefois accompagnées d'un léger bruit de souffle, qui disparaît aussitôt que le cœur est revenu à son état de calme. Ces palpitations sont quelquefois accompagnées d'un sentiment de malaise et d'anxiété difficile à caractériser, et dont on rapporte le siége à la région précordiale; quelquefois même il y a une tendance très marquée aux défaillances et à la syncope.

§ II. Causes des palpitations nerveuses.

Les palpitations dites nerveuses se rencontrent dans une foule de cas très différens les uns des autres et qu'il nous importe de faire brièvement connaître.

Commençons par établir d'abord que le tempérament nerveux constitue une prédisposition très réelle aux palpitations dont il s'agit, comme en général à toute autre maladie nerveuse. Cette prédisposition étant donnée, voyons maintenant quelles sont les diverses conditions propres à déterminer les palpitations de l'espèce qui nous occupe ici.

1° Les affections vives de l'âme, la joie, la frayeur, la colère, provoquent souvent des palpitations. Il est des affections moins vives, qui, par la continuité de leur action, amènent également à leur suite des palpitations : telles sont la tristesse, la mélancolie, la nostalgie. C'est à cette catégorie qu'il faut rapporter ces palpitations si communes chez les étudians, qu'elles ont reçu à Edimbourg la dénomination de *maladie du cœur des étudians*. Les excès d'étude et les veilles, etc., favorisent singulièrement le développement de ce genre de palpitations.

2° L'abus des boissons spiritueuses, du régime excitant en général, suffit quelquefois pour donner naissance aux palpitations. Il en est de même de l'excès des plaisirs vénériens, et de l'onanisme en particulier.

3° Des palpitations qui n'ont pas encore été suffisamment étudiées et qui rentrent vraiment dans la classe des palpitations nerveuses, sont celles qui apparaissent chez les individus *anémiques* et *chlorotiques*. On sait, d'ailleurs, combien sont nombreuses les causes de l'anémie et de la chlorose; mais que ces états morbides soient le résultat d'abondantes hémorrhagies ou de quelque lésion viscérale qui porte une atteinte profonde à l'hématose et à la nutrition, il est démontré par l'expérience qu'il suffit de la plus légère cause pour faire éclater alors des palpitations.

Les palpitations *chlorotiques* ont été de notre part l'objet d'une étude d'autant plus attentive, qu'elles sont journellement confondues avec celles qui accompagnent certaines maladies organiques du cœur. L'erreur est très facile à commettre par les médecins qui ne se sont pas assez familiarisés avec le sujet dont il s'agit ; car les personnes chlorotiques, comme les personnes affectées de certaines lésions organiques du cœur, éprouvent de la dyspnée et de l'étouffement au moindre exercice, après avoir monté un escalier, etc. Il fut une époque où nous manquions nous-même, dans quelques cas, des élémens propres à nous

faire bien distinguer ces deux genres de cas les uns des autres. Il n'en est plus de même aujourd'hui, et quiconque aura lu attentivement cet ouvrage et aura observé pendant quelque temps les maladies dont il traite, saura se préserver d'une erreur de diagnostic d'autant plus grave, que le traitement de la chlorose pure et simple est diamétralement opposé à celui que réclament les maladies organiques du cœur avec lesquelles on pourrait la confondre.

Les palpitations chlorotiques ne sont pas le plus souvent accompagnées d'un bruit de soufflet du cœur bien caractérisé; mais constamment, dans l'état chlorotique bien décidé, les artères d'un grand calibre, et spécialement les carotides et les crurales, font entendre ces bruits variés qui tantôt imitent le ronflement d'un diable, le sifflement ou le gémissement du vent qui traverse une serrure ou une fente étroite, le bourdonnement de certains insectes, le roucoulement plaintif de quelques oiseaux, etc. Depuis trois ans, j'ai rencontré une centaine de fois au moins le phénomène dont il s'agit chez les chlorotiques. C'est inconstestablement un des caractères les plus constans à la fois et les plus curieux de la chlorose confirmée (1).

4° Il est des palpitations d'une autre espèce que les auteurs paraissent avoir aussi un peu trop négligées : je veux parler de celles qui apparaissent sous les mêmes influences que ces douleurs vagues ou *ambulantes*, que l'on connaît sous le nom de *rhumatismales*. Les palpitations en quelque sorte *rhumatismales* coexistent assez souvent avec une douleur dans la ré-

---

(1) Nous avons rapporté plusieurs cas de palpitations chlorotiques dans nos Prolégomènes, à l'occasion des bruits anormaux des artères. Il serait superflu d'en consigner ici de nouveaux. Je dirai seulement que tout récemment (mars et avril 1835), nous avons eu successivement, au n° 4 de la salle Sainte-Madeleine, deux chlorotiques, chez lesquelles les artères crurales faisaient entendre, plus encore que les carotides, un très beau sifflement musical, imitant assez bien le gémissement plaintif d'une tourterelle entendu de loin, ou le cri suspirieux du vent qui traverse brusquement une fissure étroite.

gion précordiale, s'irradiant ou non vers le membre supérieur gauche. Les palpitations dont il s'agit coïncident parfois avec des intermittences du pouls, et causent habituellement une inquiétude extraordinaire aux sujets qui en sont tourmentés, bien que, sous tous les autres rapports, ils offrent pour la plupart les signes de la plus florissante santé.

Il ne faut pas confondre ces palpitations avec celles qui ont lieu dans la péricardite ou l'endocardite rhumatismales; pas plus qu'il ne faut prendre une simple pleurodynie pour une pleurésie. Toutefois, je n'oserais affirmer que les palpitations qui accompagnent les affections rhumatismales des nerfs du cœur ne consistent pas, quelquefois du moins, en des lésions vraiment irritatives, mais mobiles, de ces nerfs; et si telle est, en effet, leur origine, elles ne sont pas alors une pure lésion d'innervation.

§ III. Marche, durée et diagnostic des palpitations nerveuses.

Les palpitations nerveuses sont quelquefois continues; mais le plus souvent elles affectent une marche irrégulièrement intermittente comme celle de la plupart des autres maladies nerveuses. La durée des palpitations que nous étudions, ne saurait être rigoureusement déterminée.

Le diagnostic des palpitations *nerveuses* est un sujet digne de toute l'attention des vrais praticiens.

Chaque jour, on voit des jeunes gens qui ne sont affectés que de simples palpitations *nerveuses*, venir consulter pour une *lésion organique* du cœur; chaque jour aussi, comme déjà nous l'avons dit précédemment, on voit confondre les palpitations des jeunes filles chlorotiques avec les palpitations produites par certaines affections *organiques* du cœur.

Jusqu'ici, les observateurs les plus distingués eux-mêmes avouent qu'il est des cas où le diagnostic dont nous nous

occupons est environné des plus grandes difficultés. Citons à ce sujet le passage suivant de l'article de M. le professeur Andral sur les palpitations (*Dict. de méd.* en 21 vol.): « Les palpitations qui sont liées à des lésions organi-
» ques et celles qui, en étant indépendantes, ont été appe-
» lées nerveuses, peuvent être souvent distinguées fa-
» cilement les unes des autres. Mais lorsque les palpitations
» dites nerveuses se répètent ou se prolongent, lorsqu'el-
» les ont une grande intensité, *le diagnostic devient par-*
» *fois très difficile.* Cherchera-t-on à l'établir d'après la
» nature des symptômes qui existent pendant la durée
» des palpitations? on pourra n'arriver à rien de satis-
» faisant. En effet, les palpitations nerveuses peuvent
» produire les mêmes phénomènes locaux et généraux
» qui accompagnent les palpitations liées à une affection
» organique du cœur. Hors même le temps des palpita-
» tions, il y a plus d'un cas où le diagnostic restera encore
» obscur. En effet, dira-t-on que les palpitations étaient
» nerveuses, par cela seul qu'après qu'elles se sont dissipées
» les individus sont revenus à la santé? Mais il est démon-
» tré maintenant que, dans les premiers temps d'une af-
» fection organique du cœur, les symptômes qui l'avaient
» annoncée peuvent s'effacer à peu près complètement pen-
» dant un certain intervalle. D'une autre part, dans beau-
» coup de simples palpitations nerveuses, les battemens
» du cœur, hors le temps de ces palpitations, peuvent
» continuer à présenter quelque anomalie; ils peuvent être
» irréguliers ou accompagnés d'un bruit de soufflet, lequel
» est bien souvent indépendant de toute lésion organique.
» De plus, les malades peuvent conserver une dyspnée
» plus ou moins considérable; nul doute que, chez les
» adolescens surtout, cette dyspnée, jointe ou non à des
» palpitations, ne soit aussi souvent un phénomène pure-
» ment nerveux, ou lié à une congestion pulmonaire. On
» voit combien cet ensemble de symptômes est semblable

» à ceux qui marquent le début de plusieurs affections or-
» ganiques du cœur... Il ne faut pas d'ailleurs perdre de
» vue que, par cela seul que l'action du cœur est accrue,
» sa nutrition tend à se modifier; d'où il suit que les palpi-
» tations qui existent d'abord sans lésion organique, peu-
» vent être le point de départ de celle-ci. »

Une longue persévérance dans l'étude du sujet qui nous occupe, pouvait seule fournir toutes les données nécessaires à la solution de l'important problème dont il s'agit en ce moment. Il est certain que, au moyen de la percussion, de l'auscultation, de la vue et du toucher, on peut mesurer exactement, *géométriquement*, le cœur; déterminer si les valvules fonctionnent bien ou mal; si les orifices sont libres ou rétrécis; si les parois sont hypertrophiées, épaissies ou amincies, etc., etc. Or, dans les palpitations indépendantes d'une lésion dite organique du cœur, il est facile, pendant leur durée, mais surtout pendant les momens de calme, de s'assurer, par une exploration attentive, que le volume du cœur n'est point notablement augmenté; que le sang coule librement à travers les orifices et les cavités de cet organe. D'un autre côté, les congestions veineuses, la teinte violacée du visage, les hydropisies, qui, à une période avancée des lésions des valvules et de quelques autres affections du cœur, ne manquent jamais de se manifester, ne se rencontrent point ordinairement dans les cas de palpitations par *cause purement nerveuse*.

En résumé, je crois que, grâce aux progrès de la science, on peut aujourd'hui distinguer les unes des autres les diverses palpitations désignées sous le nom de palpitations nerveuses et celles qui accompagnent les grandes lésions organiques du cœur.

Les cas dans lesquels il serait le plus facile de se tromper sont ceux où il existe à la fois des palpitations dépendantes d'une lésion organique du cœur, et des palpitations de nature *nerveuse*. Ces cas se présentent plus souvent dans la

pratique qu'on ne serait peut-être tenté de le croire au premier abord.

Voici un exemple fort remarquable de ce genre de combinaison morbide. Une jeune femme, d'une constitution nerveuse des plus prononcées, non réglée depuis plusieurs mois, éprouve de fortes palpitations pour la plus légère cause. La *sensitive* est pour ainsi dire moins mobile et moins irritable qu'elle ; il suffit de la toucher, le matin à la visite, pour la faire rougir, lui causer de violens battemens du cœur, et même des mouvemens spasmodiques, qui dégénèrent facilement en des attaques d'hystérie. Hé bien! cette même personne est atteinte d'une énorme hypertrophie du cœur, avec induration des valvules du côté gauche de cet organe, maladie qui a pris naissance pendant le cours d'un rhumatisme articulaire très aigu.

§ IV. Traitement des palpitations nerveuses.

Il résulte de tout ce qui précède que les palpitations peuvent coïncider avec un certain nombre d'états morbides généraux ou locaux, différens les uns des autres sous plusieurs rapports. Par conséquent, il importe beaucoup de déterminer rigoureusement le point de départ ou la véritable cause des palpitations, si l'on veut leur opposer un traitement rationnel. Cette détermination, dis-je, est de la dernière rigueur ; car les moyens qui conviennent aux palpitations chlorotiques, par exemple, sont tout-à-fait opposés à ceux par lesquels il faut combattre les palpitations dues à une hypertrophie ou à une *sur-nutrition du cœur*, soit primitive, soit consécutive, ainsi que celles qui proviendraient d'un état pléthorique.

Dans le premier cas, en effet, les toniques, les ferrugineux, les bains frais, un bon régime, un exercice modéré, forment la base du traitement. Les émissions sanguines sont formellement contre-indiquées, à moins de complications qu'il n'est pas de mon sujet de faire connaître. Dans l'autre cas, au con-

traire, ces mêmes émissions sanguines, combinées ou non avec les sédatifs, doivent être mises en usage. Je crois devoir relever à cette occasion une erreur que commettent souvent un assez bon nombre de médecins : ils appliquent à différentes reprises des sangsues à la vulve, pratiquent même de petites saignées du pied, chez de jeunes personnes chlorotiques, dont les règles sont arrêtées. Ils s'imaginent que la chlorose tient à l'aménorrhée, tandis que, dans l'immense majorité des cas, l'aménorrhée reconnaît pour cause l'état *chlorotique*, lequel n'est bien souvent qu'une variété de l'*anémie*. Cela est si vrai, que si l'on parvient, par le système de traitement indiqué plus haut, à faire disparaître la chlorose, les règles ne tardent pas à reparaître comme d'elles-mêmes.

Dans les palpitations entretenues par une vive affection de l'âme, il faut imiter, quand on le peut, la conduite des *Erasistrate*, des Boerrhaave et des Bouvart. C'est surtout par les remèdes moraux qu'il faut combattre ces palpitations morales elles-mêmes.

Je ferai une remarque, en terminant, c'est que, dans les cas très communs où les malades rapportent à une grave maladie du cœur les palpitations nerveuses qu'ils éprouvent, cette idée entretient et accroît même les palpitations. Si le médecin qu'ils consultent est assez habile à la fois et assez heureux pour les convaincre de leur erreur, de tels malades sont déjà à moitié guéris.

ARTICLE DEUXIEME.

NÉVRALGIES DU CŒUR.

« *Il est assez commun*, dit avec raison M. Laënnec, *de rencontrer des personnes qui éprouvent constamment ou par intervalle des douleurs analogues à celles du rhumatisme et des*

névralgies, dont elles rapportent le siége au cœur et qui sont prises à tort par les malades, et quelquefois même par les médecins, pour des signes d'une affection organique. » M. Laënnec rattache ces douleurs aux névralgies du cœur. J'avoue qu'il ne me paraît pas démontré que les douleurs dont il s'agit siégent bien réellement dans le cœur lui-même, organe qui, à l'état normal, ne paraît jouir d'aucune *sensibilité animale* (Bichat). Mais je n'en partage pas moins l'opinion de M. Laënnec sur la nature névralgique de ces douleurs, qui me semblent résider dans les nerfs phréniques et intercostaux. Je ne prétends pas, d'ailleurs, que les nerfs du cœur eux-mêmes ne puissent participer à la lésion des nerfs respirateurs; je pense seulement que cette lésion se révèle alors par des troubles dans les mouvemens du cœur, accompagnés de ce malaise intérieur indéfinissable qui précède souvent les défaillances ou les lipothymies. L'affection névralgique peut se propager aux nerfs qui s'anastomosent avec le nerf phrénique et les intercostaux, tels que le pneumogastrique, les plexus brachial et cervical, etc. Il est extrêmement probable que certains cas d'*asthme nerveux* et de la maladie désignée sous le nom d'angine de poitrine, appartiennent à l'affection névralgique qui nous occupe ici. Pour distinguer entre eux les cas où ces affections sont simples de ceux où elles coïncident avec des *lésions organiques* du cœur, il suffit de bien connaître les signes *positifs* de ces dernières, tels que nous les avons longuement exposés dans le cours de cet ouvrage. En effet, les signes dont il s'agit manquent dans les cas où les troubles de la circulation et de la respiration dépendent d'une affection purement nerveuse des organes de ces fonctions.

ARTICLE TROISIÈME.

SPASME DU CŒUR, AVEC BRUIT DE SOUFFLET ET FRÉMISSEMENT CATAIRE.

M. Laënnec est le seul auteur qui ait parlé de la maladie ci-dessus désignée, à laquelle il n'a guère consacré qu'une page de son ouvrage. Cette *nouvelle* maladie du cœur me paraît, *quant à présent du moins*, tout-à-fait imaginaire. Dans la courte description qu'en trace M. Laënnec, on ne trouve absolument rien qui démontre ou fasse même soupçonner un *vrai spasme* du cœur, si tant est d'ailleurs qu'un tel spasme pût être compatible avec la vie.

Selon M. Laënnec, le bruit de soufflet du cœur qui a lieu dans cette maladie existe presque toujours en même temps dans quelque artère. Cette remarque nous porte à penser que l'affection décrite par M. Laennec ne diffère point au fond de celle dont nous avons parlé à l'occasion des palpitations des individus chlorotiques ou anémiques. M. Laënnec, il est vrai, dit que « c'est en général chez les hypochon- » driaques, et *particulièrement chez ceux qui sont d'une con- » stitution sanguine et pléthorique,* que l'on remarque le plus » souvent le bruit de soufflet du cœur, existant presque » toujours en même temps dans quelque artère; » mais, ainsi que nous avons eu déjà occasion de le faire remarquer, la mort prématurée de ce célèbre observateur ne lui a pas permis d'étudier complétement les différentes conditions des diverses espèces de bruit et de ronflement des artères (1). Quoi qu'il ne soit, nous croyons que, dans l'état ac-

(1) Il n'est aucun endroit de son ouvrage où M. Laënnec ait signalé l'état chlorotique comme constituant une des maladies dans lesquelles se manifestent les ronflemens artériels; et c'est là néanmoins l'affection que ces ronflemens accompagnent d'une manière toute spéciale, et avec une telle constance, que la première existant à un haut degré, on en peut conclure à l'existence des seconds.

tuel de la science, le *spasme proprement dit du cœur* est une maladie dont aucun fait positif n'atteste l'existence.

ARTICLE QUATRIEME.

DES LIPOTHYMIES ET DE LA SYNCOPE NERVEUSES.

§ I. Idée générale de la syncope.

Les défaillances, la lipothymie et la syncope ne sont que trois degrés d'une seule et même affection nerveuse du cœur, savoir, la diminution de l'innervation de cet organe. Le plus haut degré, qui constitue la syncope, est réellement la paralysie momentanée du cœur.

Les phénomènes de la syncope complète sont ceux de la mort subite, dont elle ne diffère qu'en ce que, dans le plus grand nombre des cas, les malades peuvent encore être rappelés à la vie : nous disons dans le plus grand nombre des cas, car il en est quelques uns où la syncope est suivie d'une mort réelle. L'individu qui éprouve une syncope commence par ressentir un malaise inexprimable, ses yeux s'obscurcissent, se couvrent comme d'un nuage, des tintemens d'oreille se manifestent, le visage pâlit, les lèvres se décolorent, la pensée s'évanouit, le sentiment s'éteint, tout le corps se refroidit, se couvre de sueur ; les membres tombent comme des masses inertes, les genoux se dérobent sous le poids du tronc, toutes les articulations se fléchissent, le pouls et la respiration disparaissent... il ne reste plus aucun signe de vie extérieure ; elle est, pour ainsi dire, momentanément *éclipsée*. Cependant on *revient à soi*, les sensations et le mouvement se raniment, la chaleur reparaît, et l'on se sent, pour ainsi dire, renaître.

Le plus souvent la syncope ne dure que quelques secondes; d'autres fois elle persiste pendant quelques minutes.

Il ne faut pas confondre avec la syncope proprement dite ces pertes de connaissance qui peuvent se prolonger plusieurs heures ou même des jours entiers. L'absence complète des battemens du cœur ne saurait durer aussi long-temps sans entraîner la mort.

Le sentiment de malaise et d'anxiété, que nous avons donné comme le signe avant-coureur de la syncope, ne se présente pas toujours; bien plus, quelques personnes, avant de se *trouver mal*, éprouvent un sentiment plein de charmes, de douceur et presque de ravissement. Montaigne, revenu d'une syncope, regrette amèrement l'espèce de bien-être voluptueux que lui avait procuré cet anéantissement passager de la vie.

§ II. Causes de la syncope.

Les *causes* de la syncope sont très variées, et souvent opposées; c'est ainsi que l'on se *pâme*, suivant l'expression du vulgaire, de joie et de douleur, d'amour et de haine, etc. La syncope peut être l'effet des douleurs physiques violentes, telles que celles qui accompagnent la péritonite, par exemple, de vives émotions, de sensations produites par la vue de certains objets, par certains sons, par certaines odeurs, etc (1).

Divers agens toxiques jouissent de la propriété d'affaiblir ou même de suspendre complétement les battemens du

(1) On rapporte que les dames romaines tombaient en syncope lorsqu'elles respiraient l'odeur des fleurs, en sorte qu'il ne leur était pas permis d'en avoir dans leurs appartemens. Tous les jours nous voyons chez nous des femmes se trouver mal à la vue d'une araignée, d'une chauve-souris; il en est dont les nerfs sont tellement susceptibles, qu'elles éprouvent, dit-on, le même accident par le toucher du velouté de la pêche, de la framboise, du satin, etc. Quelques unes font encore mieux, elles tombent en défaillance sans aucune raison sensible, et pour ainsi dire à volonté; sans doute que la syncope produit sur elles le même effet voluptueux que sur Montaigne.

cœur : tels sont l'acide hydrocyanique, par exemple, certains miasmes septiques, etc.

Une cause plus directe de cette maladie consiste dans la brusque soustraction d'une quantité considérable de sang; de là les syncopes que déterminent les hémorrhagies, et même une simple saignée. Les grands obstacles à la circulation suspendent également l'action du cœur et amènent la défaillance. Telles sont les principales causes qui peuvent, directement ou indirectement, éteindre momentanément la puissance nerveuse du cœur, et produire par conséquent la syncope.

§ III. Traitement de la syncope.

La syncope purement nerveuse, telle que celle qui arrive aux femmes vaporeuses, aux convalescens, etc., n'est nullement dangereuse ; la plus légère excitation, l'impression de l'air frais, les aspersions d'eau froide, l'application de quelques émanations odorantes plus ou moins fortes sur la membrane pituitaire, telles que celles que fournissent l'éther, l'eau de Cologne, l'ammoniaque, etc., et mille moyens connus du simple vulgaire, suffisent pour la faire disparaître.

ARTICLE CINQUIEME.

DES IRRÉGULARITÉS ET DES INTERMITTENCES DES BATTEMENS DU CŒUR.

Que les lésions qui peuvent survenir dans le rhythme des battemens du cœur soient purement nerveuses, comme nous le supposons ici, ou qu'elles accompagnent des lésions matérielles de cet organe, leur description reste toujours la même. Or, comme nous avons décrit les irrégularités et les intermittences des battemens du cœur, dans la partie de nos prolégomènes où nous avons étudié ces battemens à état anormal, nous y renvoyons les lecteurs.

Les irrégularités et les intermittences des battemens du cœur surviennent le plus souvent, en même temps que les palpitations et sous l'influence des mêmes causes. Les mêmes moyens conviennent, en général, aux unes et aux autres. C'est ainsi, par exemple, que la digitale régularise les battemens du cœur comme elle en modère la force et la fréquence. Ce médicament, modérateur à la fois et *régulateur* des battemens du cœur, est, sans contredit, celui qu'il convient surtout d'opposer à l'affection qui fait l'objet de cet article. (Voy. *Palpitations.*)

CLASSE TROISIÈME.

DES MALADIES QUI CONSISTENT ESSENTIELLEMENT ET PRIMITIVEMENT EN DES LÉSIONS PHYSIQUES ET MÉCANIQUES DU CŒUR.

CHAPITRE I.

DES SOLUTIONS DE CONTINUITÉ DU CŒUR PAR CAUSES MÉCANIQUES.

Je diviserai ce genre de solutions de continuité du cœur en celles qui sont produites par l'action des causes vulnérantes ou *traumatiques*, et en celles qui s'opèrent *spontanément*, suivant le langage de certains auteurs, ou, ce qui est la même chose, sans l'intervention des instrumens vulnérans proprement dits, et qui portent le nom de ruptures.

ARTICLE PREMIER.

PLAIES OU BLESSURES DU CŒUR.

I. Les plaies du cœur, comme toutes les autres, peuvent être produites par des instrumens tranchans, piquans ou contondans (on place parmi ces derniers les projectiles mis en mouvement par la poudre à canon). Elles peuvent être *pénétrantes* ou non *pénétrantes*. Nous ne parlerons que de ces dernières, et ce que nous en dirons sera très court (1).

(1) Ceux qui voudront avoir plus de détails sur cette matière n'auront qu'à

II. Les plaies du cœur peuvent être compliquées de la présence du corps ou de l'instrument dont elles sont l'effet, et cette circonstance prévient quelquefois, du moins pour le moment, une hémorrhagie mortelle. Tout le monde connaît l'histoire d'Épaminondas (1).

Toutes les parties du cœur ne sont pas également exposées à l'atteinte des corps vulnérans. Sur 64 cas de plaies du cœur rassemblés par M. Ollivier (d'Angers), vingt-neuf fois la lésion occupait le ventricule droit, lequel forme la partie la plus découverte de la surface antérieure du cœur; douze fois, le ventricule gauche; neuf fois, les deux ventricules; trois fois, l'oreillette droite; une fois, l'oreillette gauche; sept fois, la pointe ou la base du cœur; et dans trois cas, le siége de la blessure n'était pas indiqué.

Ce n'est pas toujours par des agens vulnérans venus du dehors que sont produites les plaies du cœur. Voici, par exemple, un cas de déchirure du cœur par un fragment de côte.

Un charretier, âgé de 23 ans, eut le malheur de se trouver pris entre les moyeux de deux voitures, le 3 mai 1830. Il perdit tout-à-coup connaissance. Transporté immédiatement à l'Hôtel-Dieu, il ne donna plus aucun signe de vie.

Autopsie cadavérique, vingt-sept heures après la mort.

De légères ecchymoses existant de chaque côté de la poitrine, indiquent assez que cette cavité a été comprimée transversalement. Les huitième et neuvième côtes sont

---

consulter l'excellent article de M. le docteur Ollivier (d'Angers) sur les plaies du cœur, publié dans le tome VIII° du *Dictionnaire de médecine*, en 25 volumes. Paris, 1834.

(1) Si l'histoire d'Epaminondas paraît un peu fabuleuse au lecteur, en voici une plus positive, publiée par M. le docteur Ferrus. Un aliéné s'enfonça à demeure entre les cinquième et sixième côtes gauches un stylet de fer, qui traversa obliquement de bas en haut le ventricule gauche et la cloison interventriculaire. Le blessé vécut vingt jours.

fracturées à la réunion des deux tiers postérieurs avec le tiers antérieur. Une dépression s'observe à l'endroit de la fracture.

La plèvre gauche est remplie par une grande quantité d'un sang noir, liquide, avec d'énormes caillots.

Le péricarde, vu à l'extérieur, présente une légère teinte bleuâtre; il contient un peu de sang noir coagulé: à son côté gauche existe une ouverture de deux pouces, dirigée de haut en bas et de gauche à droite. A sa face postérieure, le cœur offre une plaie transversale, longue d'un pouce et demi, pénétrant dans la cavité des deux ventricules. Cette plaie correspond parfaitement à l'ouverture du péricarde.

Les fragmens de la 8e côte, fracturée comme il a été dit, sont portés en dedans. Le fragment antérieur fait une saillie considérable dans la cavité de la plèvre : *il est aigu, piquant, taillé en bec de flûte, et c'est évidemment lui qui a déterminé la blessure du péricarde et du cœur.* (*Cette observation a été recueillie par M. Choisy, qui l'a publiée dans sa* DISSERTATION INAUGURALE.)

III. La plupart des plaies du cœur entraînent une mort subite. Dans quelques cas seulement, le blessé peut ne succomber qu'après un temps plus ou moins long. Dans les grandes plaies du cœur, le blessé tombe comme s'il eût été frappé d'un coup de foudre : *quasi fulmine ictus, concidit*, dit Diemerbroëk, en parlant d'un combattant qui, dans un duel, reçut un coup d'épée qui traversa le ventricule gauche. Les deux enfans assassinés par Papavoine moururent sur le coup. Or, il résulte du rapport de M. le docteur Denis que le ventricule gauche fut traversé chez ces deux infortunés.

Voici trois cas de plaies du cœur non suivies d'une mort subite, rapportés par M. Ollivier (d'Angers). Un mendiant de Milan, dont Morgagni nous a transmis l'histoire, reçut un coup de couteau qui traversa le ventricule gauche à sa partie antérieure. Il s'écoula peu de sang à l'instant

même. Après avoir fait environ soixante-dix pas, le blessé s'assit, et mourut au bout d'une demi-heure en vomissant son dîner. — Un soldat tombe sur une baïonnette, qui pénètre entre la 6e et la 7e côtes gauches. Le blessé ne succombe que 49 heures après la blessure, au moment où il était allé à la garde-robe. Une plaie large de 9 lignes pénétrait dans le ventricule gauche, où l'instrument avait divisé une des colonnes charnues qui se fixent à la valvule mitrale. — Un jeune homme reçoit un coup de couteau au-dessous de la mamelle gauche et éprouve plusieurs syncopes. Peu à peu le blessé se rétablit, puis meurt tout-à-coup le dixième jour. On trouva une plaie pénétrante du ventricule gauche.

Suivant M. Ollivier, ce seraient les plaies du ventricule gauche qui détermineraient le plus souvent la mort subite. Il établit que les blessures des oreillettes ne sont pas aussi rapidement mortelles qu'on le pense communément. En comparant les divers exemples de plaies du cœur, dit-il, on voit que celles du ventricule droit sont à la fois les plus communes et les moins promptement mortelles. D'après le relevé que nous avons mentionné plus haut, tous les blessés appartenant à cette dernière catégorie (plaies du ventricule droit), à l'exception de deux, n'ont pas vécu moins de deux jours.

D'où proviennent les différences dans la durée de la vie après une blessure pénétrante du cœur? Morgagni attribue la subitanéité de la mort à l'obstacle que le sang trouve à s'écouler au dehors du péricarde, et par suite à la compression du cœur. M. Ollivier trouve cette explication très rationnelle. J'avoue que je n'en suis pas aussi satisfait pour mon propre compte. Il est bien plus simple, lorsqu'il existe un épanchement considérable de sang dans le péricarde, d'admettre que le sang, qui devait arriver dans tous les organes, et spécialement dans les centres nerveux, pour y entretenir la vie, s'écoulant en presque totalité à travers

la blessure, la syncope et la mort sont par cela même forcées. Bartholin pense que l'étroitesse et l'obliquité de la blessure peuvent contribuer puissamment à retarder la mort, et il est des faits favorables à cette explication, dont l'esprit saisit facilement la justesse. Toutefois, considérant qu'il est des cas dans lesquels la largeur de la plaie du cœur n'a pas empêché la vie de continuer encore assez long-temps, M. Ollivier ne pense pas que *l'étroitesse* et *l'obliquité* de la plaie constituent à elles seules les conditions qui empêchent celle-ci d'être immédiatement mortelle. La cause des différences qui nous occupent, suivant cet auteur « réside tout entière » dans la direction du trajet de la blessure relativement à » celle des fibres de chacun des plans musculeux du cœur; » ainsi, une plaie du ventricule gauche, par exemple, » peut, pour ainsi dire, ne faire qu'écarter les fibres des » plans superficiels, et diviser en travers celles du plan pro- » fond, *et vice versâ*. Est-elle, au contraire, à peu près » transversale à la direction de ces différens plans, la plaie » restera béante, et donnera lieu à une hémorrhagie promp- » tement funeste. Ici, l'on conçoit toute l'influence que » peut avoir la forme particulière de l'instrument vulnérant » qui traverse l'épaisseur des parois ventriculaires. M. Alph. » Sanson a très bien fait remarquer que le défaut de pa- » rallélisme des plans charnus du cœur est la condition qui » favorise le plus la formation d'un caillot sanguin capable » d'obturer la plaie. » La nouvelle condition signalée très ingénieusement ici par M. Ollivier est assurément d'une grande importance pour empêcher une blessure du cœur d'être subitement mortelle; mais les deux autres conditions indiquées par Bartholin n'en doivent pas moins être prises en considération, et en les réunissant à l'autre, on a véritablement les données nécessaires à la solution du problème dont il vient d'être question.

IV. Plusieurs faits rapportés dans l'article de M. Ollivier ne laissent aucun doute sur la possibilité de la guérison

de certaines plaies pénétrantes du cœur. Voici les conseils qu'il donne pour le traitement des blessures de cet organe en général. « La première indication à remplir, dit-il, est » d'affaiblir la circulation par des saignées abondantes et » répétées, et de modérer en même temps la fréquence des » mouvemens du cœur. L'administration de la digitale peut » être ici un auxiliaire puissant.... Il importe beaucoup, » ainsi que l'a proposé M. Alph. Sanson, de tenir le blessé » dans une atmosphère aussi froide que possible. Des applica- » tions de glace sur la poitrine seront alors très utiles.

» Il faut maintenir le plus long-temps possible le blessé » dans un repos absolu. Le séjour prolongé au lit, l'im- » mobilité du corps, l'éloignement de toute cause d'émotion, » un régime débilitant, sont surtout nécessaires ici...

» Quant au traitement local de la plaie, il faut en rap- » procher immédiatement les bords. En s'opposant ainsi à » l'écoulement du sang au dehors, on favorise la formation » d'un caillot qui pourrait obturer la plaie du cœur. Une » conduite opposée enlèverait toute chance de salut au » blessé. »

ARTICLE DEUXIEME.

RUPTURES DU CŒUR.

SECTION PREMIÈRE.

OBSERVATIONS PARTICULIÈRES DE RUPTURE SIMPLE OU MULTIPLE DE DIFFÉRENTES PARTIES DU COEUR.

1° *Observations de rupture des parois du cœur.*

OBSERVATIONS 137e 138e, 139e, 140e.

Jeune homme de 13 à 14 ans. — Ecrasement par la roue d'une voiture. — Rupture du ventricule gauche, de la base au sommet, le long du bord par lequel il se réunit au ventricule droit.

Le 23 octobre 1813, M. Worbe fut appelé pour constater la mort d'un jeune homme de 13 à 14 ans, écrasé par la roue d'une voiture.

Les côtes, leurs cartilages et le sternum étaient dans leur état naturel. Le péricarde était rempli de sang, et le ventricule gauche du cœur rompu antérieurement, depuis sa base jusqu'à son sommet, le long du bord par lequel il se réunit au ventricule droit (1).

RÉFLEXIONS.

La rupture des parois du cœur par suite de violences analogues à celle dont il est question dans le cas précédent, ne constitue pas un accident très rare. Nous avons vu une

---

(1) Cette observation a été recueillie par M. Worbe, et publiée, en 1814, dans les *Bulletins de la Faculté de médecine.*

rupture de l'oreillette droite chez un homme qui s'était jeté par une croisée, pendant les angoisses d'une dyspnée des plus violentes.

Verbrugge a rapporté deux cas de rupture du cœur produite par des violences extérieures. Dans le premier cas, cité d'après Mumersen, un jeune homme robuste eut une rupture de l'oreillette droite, par suite d'un coup de pied de cheval sur le sternum. Dans le second cas, raconté d'après Nébélius, il s'agit d'un cavalier qui expira après avoir été traîné par son cheval. On ne trouva aucune contusion extérieure, aucune fracture aux côtes, et cependant l'oreillette droite et la veine-cave étaient déchirées.

Les faits précédens ne diffèrent pas beaucoup de ceux relatifs aux plaies du cœur proprement dites; mais les observations suivantes prouvent que ce n'est pas toujours sous l'influence de violences extérieures que se développent les ruptures des parois du cœur.

OBSERVATION 141. (1).

Nausées et vomissemens. — Perte subite de connaissance, refroidissement. — Mort. — Epanchement de sang dans le péricarde. — Rupture de l'oreillette droite dans la longueur d'un pouce.

Un curé de Bordeaux, d'une constitution pléthorique et forte, ayant soupé comme à son ordinaire, le 5 novembre 1821, éprouva, au moment de se coucher, un refroidissement considérable des mains et des pieds. A peine est-il dans son lit, qu'il est pris de nausées et de vomissemens. Il appelle quelqu'un, puis perd la parole, tombe sans connaissance dans les bras de son domestique, accouru à sa voix; pâlit, devient froid, et expire avant l'arrivée de M. le docteur Grateloup, qu'on avait fait appeler.

---

(1) Observation recueillie par M. le docteur Grateloup, de Bordeaux.

A l'ouverture du cadavre, *on trouva dans le péricarde un épanchement considérable de sérosité rouge, mêlée de gros caillots de sang.* Le cœur était volumineux et prodigieusement gras. *Son oreillette droite offrait une déchirure d'environ un pouce de longueur.*

OBSERVATION 142e (1).

Vieillard de 80 ans. — Depuis quelques jours, oppression, faiblesse. — Mort subite. — Epanchement de sang dans le péricarde. — Crevasse du ventricule gauche, longue de 10 à 12 lig., dirigée selon l'axe de ce ventricule. — Ossification des valvules aortiques, ainsi que de l'aorte et de plusieurs autres artères.

Un vieillard de 80 ans environ, s'étant rendu à l'hôpital de Clermont, pour une oppression et une faiblesse qu'il éprouvait depuis quelques jours, fut frappé d'une mort subite, sans aucun signe, à l'extérieur, de lésion organique.

A l'ouverture du cadavre, M. Fleury trouva le péricarde très distendu, rempli d'un sang rouge et coagulé. Il aperçut ensuite une crevasse du ventricule gauche, longue de 10 à 12 lig., et dirigée selon l'axe de ce ventricule. Elle était à peine sensible du côté de la cavité de ce dernier, à cause du caillot qui en bouchait presque toute l'étendue (2).

Les valvules aortiques et le tronc de l'aorte présentaient

---

(1) Observation recueillie par M. Fleury, chirurgien en chef de l'Hôtel-Dieu de Clermont, et publiée dans le t. Ier des *Bulletins de la Faculté de médecine de Paris.*

(2) Suivant M. Fleury, l'épanchement dans le péricarde se serait fait graduellement, et ce vieillard n'aurait succombé que lorsque le ventricule, par la pression constante et progressive qu'il éprouvait de la part du sang épanché, n'en pouvait plus admettre lui-même dans sa cavité. Cette hypothèse n'est guère probable, et il est bien plus naturel de penser que l'épanchement aura été subit, comme la mort l'a été elle-même.

dans leur épaisseur plusieurs points d'ossification. Les artères sous-clavières, les carotides, les crurales et leurs principales branches, étaient presque totalement ossifiées (1).

OBSERVATION 143e.

M. le docteur Bignardi, de Milan, a consigné le fait suivant dans le n° de janvier 1829 des *Annal. univ. di med.*

Une jeune demoiselle de Modène mourut tout-à-coup lorsqu'elle s'occupait de préparatifs de toilette pour se rendre à un bal.

En examinant soigneusement le cœur, on trouva, vers la base du ventricule gauche, près de l'insertion de l'aorte, une petite tumeur, de la grosseur d'une fève, dont les parois étaient constituées uniquement par l'adossement de la membrane interne du ventricule au feuillet séreux qui revêt le cœur. *Cette tumeur, qui formait un relief sensible à la surface de cet organe, était le siege d'une déchirure par laquelle un épanchement de sang s'était opéré dans le péricarde, et de là, la mort subite.*

2° *Observations de rupture des valvules du cœur, des tendons valvulaires et des colonnes charnues.*

J'ai déjà rapporté quelques cas de cette espèce de rupture à l'occasion des ulcères du cœur. A ces cas, je joindrai les trois suivans.

OBSERVATION 144e.

M. Nicod a publié, dans le n° 41 du *Journal hebdomadaire de médecine* (11 octobre 1834), un cas de rupture de

(1) M. Fleury pense que cette ossification a déterminé la rupture du ventricule du cœur, en forçant celui-ci à redoubler d'efforts pour faire arriver le sang dans les dernières ramifications artérielles.

deux colonnes charnues du ventricule gauche, chez une dame qui avait éprouvé *deux accès de suffocations extraordinaires*. Il existait en outre une ossification des valvules du cœur.

OBSERVATION 145e (1).

Femme de 78 ans. — Chute d'un troisième étage. — Fracture de plusieurs os, rupture du foie, de la rate et du cœur (épanchement de sang dans le péricarde; rupture de la base du cœur, à l'insertion de l'aorte; déchirure d'une des valvules aortiques).

Deluzenne (Marie-Madeleine), âgée de 78 ans, était d'un caractère fort irascible, et se querellait avec ses voisines pour les causes les plus minimes.

Le 1er septembre, à la suite d'une de ces querelles, elle assura que, pour se venger de sa voisine, elle se jetterait par la fenêtre. Avertie par les autres femmes du dortoir, la fille de service vint s'opposer à l'exécution de cette vengeance d'une *nouvelle espèce*, en menaçant à son tour de prévenir la surveillante de l'emploi. Cependant Deluzenne, le lendemain, à 4 heures du matin, approcha une chaise de la fenêtre, et se précipita d'un troisième étage, élevé d'environ quarante pieds de hauteur.

Après avoir porté les jambes en dehors de la fenêtre, cette malheureuse s'est tenue quelques secondes accrochée par les mains, puis s'est abandonnée à son propre poids, en sorte qu'elle est tombée sur les jambes et a expiré sur-le-champ.

Autopsie cadavérique, vingt heures après la mort.

1° *Crâne*. — Fêlure décrivant une courbe à convexité antérieure, et partant du sommet de l'occipital pour se rendre sur le pariétal, la portion écailleuse du temporal,

(1) Cette observation a été recueillie par M. Bergeon. J'en ai retranché quelques détails, inutiles à notre objet.

et finir sur le côté externe du corps du sphénoïde, sans intéresser le rocher.

2° *Thorax.* — Le côté droit du thorax présente sept fractures de côtes dans un point assez rapproché de leur angle. L'un des fragmens a déchiré une des artères intercostales, et l'on voit dans ce côté de la poitrine un épanchement sanguin médiocre.

Le péricarde, énormément distendu, contient des caillots de sang, dont la quantité peut être évaluée à une livre.

En soulevant le cœur, on aperçoit une séparation de l'aorte dans son point d'insertion avec cet organe, lésion qui a été certainement l'effet d'un contre-coup. Cette déchirure est située à la partie postérieure de l'aorte; autour d'elle se trouve une ecchymose de la largeur d'une pièce de trente sous; en ouvrant ce vaisseau par sa partie antérieure, on voit une déchirure assez régulière, transversale, s'étendant au tiers de sa circonférence, et ayant séparé en deux l'une des valvules sigmoïdes.

3° *Abdomen.* — Le foie présente une rupture de deux lignes de profondeur sur deux pouces de largeur. La rate offre à sa face externe une lésion tout-à-fait semblable à celle du foie. . . . . .

RÉFLEXIONS.

Dans le cas précédent, la rupture de la base du cœur ou de l'aorte à son insertion, la déchirure transversale d'une des valvules aortiques, ont été évidement l'effet de la violente secousse produite par une chute de 40 pieds de haut. Mais les valvules du cœur peuvent, comme les parois elles-mêmes, comme les tendons valvulaires et les colonnes charnues, éprouver des solutions de continuité par l'effet de causes non extérieures, et se rompre, par exemple, sous l'effort des contractions du cœur ou d'une réaction violente et brusque de la colonne sanguine contre elles.

Dans le cas suivant, recueilli par MM. Laënnec et

Fizeau, ces observateurs ont attribué à un effort de ce genre une dilatation partielle et une double rupture de la valvule mitrale. Toutefois, nous n'oserions affirmer que tel ait été réellement le mécanisme de la rupture. Il se pourrait du moins que cette rupture eût été précédée d'une ulcération de la valvule.

OBSERVATION 146e (1).

Homme de moyen âge. — Palpitations, dyspnée. — A la face supérieure de la valvule mitrale, sorte de petite poche, percée à ses extrémités de deux ouvertures, dont l'inférieure, plus large, avait des bords comme frangés, de sorte que la valvule paraissait avoir été rompue en cet endroit.

« Un homme de moyen âge éprouvant des palpitations, » de la gêne dans la respiration, etc., succomba à l'hospice » de la Charité.

» *Ouverture du cadavre.*—Le cœur était beaucoup plus gros » que dans l'état naturel, ce qui dépendait presque entière- » ment de l'épaisseur des parois du ventricule gauche, dont » *la cavité elle-même ne paraissait guère plus ample que dans* » *l'état naturel.*

» Les valvules offraient en divers points des concrétions » *osséo-pierreuses*, de manière à rester continuellement » tendues, sans pouvoir se relever sur les parois de l'aorte, » ce qui rétrécissait considérablement l'orifice de cette » artère.

» La valvule mitrale présentait aussi deux petites con- » crétions de même espèce, mais qui n'en gênaient en rien » le mouvement. *A la face supérieure de cette valvule, s'éle-* » *vait une sorte de petite poche d'un demi-pouce de longueur,* » *de plus de quatre lignes de diamètre, et percée à ses extré-*

(1) Ce fait a été consigné dans le tome Ier des *Bulletins de la Faculté de médecine*, sous le titre suivant : *Extrait d'une note sur une dilatation partielle de la valvule mitrale*; par MM. Laënnec et Fizeau.

» *mités de deux ouvertures, dont l'inférieure était la plus* » *large. Cette dernière avait des bords assez irréguliers et* » *comme frangés, de sorte que la lame inférieure de la valvule* » *mitrale paraissait avoir été rompue en cet endroit, et le petit* » *sac anévrismal formé par la dilatation de la lame supérieure :* » *seulement l'ouverture supérieure était évidemment l'effet d'une* » *rupture déjà ancienne de ce sac, car elle était fort lisse* (1).

DEUXIÈME SECTION.

HISTOIRE GÉNÉRALE DES RUPTURES DU COEUR.

§ I. Caractères anatomiques.

Il est des lésions dont le nom seul indique suffisamment et clairement le caractère anatomique fondamental, et la rupture est de ce genre de lésions. Nous n'avons donc à nous occuper ici que du siége, de l'étendue, de la direction, du nombre des ruptures du cœur. Nous nous bornerons à quelques remarques sur cette matière, renvoyant le lecteur pour plus de détails aux observations particulières.

Quant à leur siége, il en est des ruptures du cœur comme des ulcérations et des tumeurs anévrismales du même organe, c'est-à-dire qu'elles paraissent affecter plus fréquemment les cavités gauches que les droites. Dans les dix cas que renferme la première section de ce chapi-

---

(1) « Cette dilatation paraît avoir été l'effet de l'obstacle que le rétrécissement » de l'orifice de l'aorte opposait au cours du sang. On conçoit, en effet, que la » lame inférieure de la valvule a pu se rompre par l'effort du sang, qui, poussé » par le ventricule gauche, avec une force nécessairement plus grande que dans » l'état naturel, vu l'épaississement des fibres de ce ventricule, ne pouvait cependant passer avec facilité dans l'aorte (*réflexion des auteurs de l'observation*). »

tre, six fois la rupture occupait le cœur gauche (observ. 137, 142e, 143e, 144e, 145e, 146e), et quatre fois le cœur droit. Dans ces quatre derniers cas, c'est toujours l'oreillette qui a été le siége de la rupture. Dans quatre des six premiers cas, la rupture existait sur les parois du ventricule gauche; dans un cas, elle affectait la valvule mitrale et dans un autre, les colonnes du ventricule (dans l'observation 145e, il existait à la fois une rupture de la base du ventricule gauche et une rupture d'une des valvules aortiques). Dans aucune de nos dix observations, les cloisons interventriculaire ou interauriculaire n'étaient le siége de la rupture; mais on conçoit qu'elles n'en sont pas exemptes, et parmi les cas de perforation du cœur que nous avons rapportés à l'article *Cardite*, il en est dans lesquels il sera probablement survenu une rupture des cloisons indiquées, préliminairement amincies par une ulcération plus ou moins profonde.

L'étendue, la direction, la forme de la rupture offrent des différences nombreuses : dans l'observation 137e, le ventricule gauche était *rupturé* de la base au sommet, le long du bord par lequel il se réunit avec le ventricule droit; dans l'observation 142e, il existait une *crevasse* de 10 à 12 lignes, parallèle à l'axe du ventricule ; dans l'observation 145e, la base du ventricule gauche était séparée de l'aorte en arrière, et une *déchirure,* dirigée transversalement, avait partagé une des valvules aortiques en deux parties ; dans l'observation 146e, la valvule mitrale, soulevée en manière de poche, offrait deux ouvertures dont l'une avait des bords irréguliers et comme frangés, etc.

Les ruptures du cœur offrent aussi des différences de nombre. Tantôt on n'en rencontre qu'une seule, tantôt deux, trois, et même plus.

Sur 49 cas de rupture du cœur, rassemblés par M. Ollivier (d'Angers), 8 étaient relatifs à la rupture multiple. Dans deux cas recueillis par M. Rostan, deux déchirures existaient vers la pointe du ventricule gauche. Dans un exem-

ple rapporté par Morgagni (*Epist.* LXIV), le ventricule gauche était rompu en trois points. Dans une des observations de M. Portal, le ventricule gauche, pour ainsi dire crevassé, offrait trois déchirures. En avril 1824, M. le professeur Andral lut, à l'Academie royale de médecine, une observation de rupture multiple du cœur. Cinq perforations oblongues occupaient la paroi postérieure du ventricule gauche (1). M. Blaud a également trouvé cinq déchirures sur le même cœur (toutefois, deux de ces déchirures seulement pénétraient dans chaque ventricule, et les trois autres n'intéressaient que les couches superficielles des ventricules). Dans un cas publié par M. Ashburner (*London, Med. and phys. journ., décemb.* 1822), deux ruptures existaient sur le ventricule gauche et une troisième sur le ventricule droit.

§ II. Causes des ruptures du cœur.

Les causes des ruptures du cœur sont prédisposantes ou déterminantes. Les causes prédisposantes sont un ramollissement du cœur, l'amincissement de ses différentes parties, un abcès, une ulcération. Les causes déterminantes sont 1° des violences extérieures avec ébranlement, secousse, commotion de tous les organes en général ou de la région du cœur seulement; 2° des efforts considérables et brusques; 3° dans quelques cas, les simples mouvemens de la circulation (dans les cas de ce genre surtout, interviennent les causes prédisposantes signalées plus haut). Le sujet de l'observation 137e avait été écrasé par une roue; les sujets des observations 138e et 145e s'étaient précipités du haut d'une croisée; le sujet de l'observation 139e avait reçu un coup de pied de cheval sur le sternum; le sujet de l'observa-

(1) Dans la séance de l'Académie du 6 avril 1824, M. Rullier avait présenté à cette société un cœur dont les parois étaient le siége d'une double perforation. On observait en même temps dans les cavités de cet organe des concrétions fibrineuses formées long-temps avant la mort.

tion 140e avait été traîné par son cheval ; le sujet de l'observation 141e avait éprouvé des nausées et des efforts de vomissement ; le sujet de l'observation 144e avait eu des *accès de suffocation extraordinaires*.

Le mécanisme des ruptures du cœur est essentiellement le même que celui des ruptures de divers autres organes, tant externes qu'internes, tels que les tendons de certains muscles, les mucles eux-mêmes, l'estomac, l'œsophage, l'utérus, etc. (1). Dans les chutes, c'est vraiment quelquefois par une sorte de contre-coup que le cœur se rompt. Cela devient surtout évident lorsque, comme dans le cas rapporté par M. Bergeon, la chute n'a pas lieu sur la région du cœur.

§ III. Signes et diagnostic des ruptures du cœur.

Le siége des ruptures du cœur doit être pris en grande considération, quand il s'agit de leurs signes et de leur diagnostic. Lorsque les parois du cœur sont largement rupturées, un épanchement de sang s'opère dans le péricarde, et le malade tombe mort comme s'il eût été frappé de la foudre. Un seul fait publié par M. Rostan porterait à croire qu'une rupture peu étendue des parois du cœur peut n'être pas mortelle. Dans le cas dont il s'agit, une concrétion sanguine avait oblitéré la solution de continuité, et cette sorte de bouchon ou d'obturateur organique avait mis obstacle à toute hémorrhagie ultérieure.

Si la rupture occupe la cloison des ventricules ou des oreillettes, il peut en résulter un mélange du sang noir et du sang rouge, et par suite, selon quelques auteurs, la maladie connue sous le nom de cyanose.

---

(1) Burns me paraît être le premier qui ait dit que le cœur, pendant les efforts expulsifs auxquels il se livre, peut se rompre, comme on voit l'utérus se déchirer pendant les contractions expulsives trop violentes dont il est parfois le siége dans l'acte de l'accouchement.

Nous manquons encore de faits pour exposer les divers signes et les accidens des ruptures des colonnes charnues, des tendons valvulaires et des valvules. Tout ce qu'on peut dire, c'est que la rupture d'une valvule ou des colonnes charnues destinées à ses mouvemens, doit nécessairement entraîner quelque désordre dans la circulation.

La perforation d'une valvule, soit par rupture *primitive*, soit par érosion suivie de rupture, constitue une des conditions dans lesquelles nous avons dit que se produisait un bruit de soufflet simple ou sibilant (1). Or, un observateur des plus distingués, M. le docteur Tarral, m'a récemment communiqué un cas de bruit de soufflet sibilant ou musical chez un individu dont les valvules aortiques offraient une lésion de ce genre (ce malade était placé dans le service de M. Lerminier, à la Charité). Toutefois, il ne faudrait pas croire que le bruit de soufflet musical ou sibilant de la région précordiale soit un signe assuré d'une perforation valvulaire; en effet, nous l'avons rencontré dans des cas où cette lésion n'existait point.

§ IV. Pronostic et traitement.

Le pronostic des ruptures du cœur diffère beaucoup suivant le siége qu'elles occupent. Ainsi les ruptures des parois du cœur avec épanchement de sang dans le péricarde sont nécessairement mortelles. Il n'en est pas de même de celles de la cloison interventriculaire ou interauriculaire, des colonnes charnues, des valvules et de leurs tendons; mais, comme je l'ai déjà dit plus haut, nous n'avons pas assez de faits bien observés pour exposer, d'une manière un peu précise, les accidens qui peuvent en résulter.

---

(1) Le passage du sang des cavités droites dans les cavités gauches, et réciproquement, par suite d'un ouverture plus ou moins étroite de la cloison interventriculaire ou interauriculaire, pourrait aussi donner lieu à un bruit de soufflet.

Il n'est point de traitement pour les ruptures des parois du cœur. Quant aux ruptures des colonnes, des valvules, etc., comme nous n'avons pas encore les signes nécessaires à leur diagnostic, que pourrions-nous dire de leur traitement?

CHAPITRE II.

DES CHANGEMENS DE DIMENSIONS DES CAVITÉS ET DES ORIFICES DU CŒUR.

CONSIDÉRATIONS PRÉLIMINAIRES.

Jusqu'ici les auteurs n'avaient point étudié, d'une manière particulière, la dilatation ou l'élargissement des orifices du cœur. Ils s'étaient exclusivement occupés des dilatations des cavités de cet organe, dilatations vulgairement connues sous le nom d'anévrismes du cœur, l'un *actif*, qui n'est autre chose que la combinaison d'une dilatation avec un épaisissement hypertrophique des parois de cet organe; l'autre *passif*, consistant en une dilatation avec amincissement de ces mêmes parois.

Le rétrécissement des orifices du cœur a été étudié par les auteurs de traités sur les maladies du cœur, et notamment par Corvisart; mais le rétrécissement des cavités de cet organe avait été entièrement négligé, jusqu'à M. Bertin, qui démontra par des faits positifs, qu'il peut se rencontrer dans une espèce particulière d'hypertrophie, savoir l'hypertrophie *interne*, *concentrique* ou *centripète*.

Dans un organe tel que le cœur, qui fonctionne en quelque sorte conformément aux lois rigoureuses de la mécani-

que, on ne saurait apporter trop de soin à faire connaître par d'exactes descriptions les moindres changemens survenus dans les conditions de la structure physique de cette machine vivante. Aussi avons-nous jugé convenable de nous occuper encore ici de la dilatation et du rétrécissement des cavités et des orifices du cœur, considérés en eux-mêmes, bien que nous ayons déjà été obligé d'en parler précédemment, en traitant des maladies complexes dont ils constituent un des élémens.

ARTICLE PREMIER.

DE LA DILATATION DES CAVITÉS ET DES ORIFICES DU CŒUR.

SECTION PREMIÈRE.

OBSERVATIONS PARTICULIÈRES.

Comme celle des artères, la dilatation du cœur est tantôt *générale* et tantôt *partielle*. Nous avons vu précédemment qu'elle pouvait coïncider avec un épaississement ou avec un amincissement des parois. La dilatation avec épaississement constitue l'hypertrophie anévrismale ou *excentrique* (anévrisme actif ou hypertrophique), maladie à laquelle se rapportent une cinquantaine des observations contenues dans cet ouvrage. La dilatation avec amincissement des parois, ou l'anévrisme *passif*, est beaucoup plus rare que la précédente. Corvisart en a rapporté quelques exemples. M. Fleury, de Clermont, a consigné le suivant dans les Bulletins de la Faculté de médecine pour l'an XIII : chez un homme de 27 ans, dont le péricarde renfermait trois pintes et demie de sérosité jaunâtre, les *cavités droites du cœur étaient prodigieusement*

dilatées et amincies, à tel point que l'oreillette était convertie en une espèce de membrane transparente, et que le ventricule avait tout au plus l'épaisseur qu'ont ordinairement les oreillettes. Je vais rapporter un nouveau cas de cette espèce de dilatation. Je le ferai suivre d'une observation de dilatation partielle de la portion pulmonaire du ventricule droit, genre de dilatation dont l'observation 121e nous a déjà offert un exemple.

Je ne consignerai point ici de nouveaux cas de dilatation des orifices; je renvoie à ceux que contient la catégorie des observations d'hypertrophie anévrismale.

OBSERVATION 147e.

Homme de 31 ans.—Signes de tuberculisation pulmonaire.—Battemens du cœur faibles, presque sans impulsion, étendus; bruits clairs. — Dilatation des ventricules et surtout du gauche, dont les parois ont une épaisseur qui n'excède guère celle des parois du ventricule droit.

Mougenot (Jean-Nicolas), âgé de 31 ans, garçon tailleur, ex-grenadier de la garde impériale, d'une constitution lymphatique, poitrine longue et étroite, peau blanche et fine, poils rouges, d'un caractère très doux, entra à l'hôpital Cochin, le 30 juillet 1822. Il disait avoir éprouvé plusieurs rhumes très forts, accompagnés de crachemens de sang; il avait beaucoup maigri, surtout depuis six mois, et présentait d'ailleurs les phénomènes suivans: toux, crachats épais, abondans, muqueux, verdâtres, non mêlés de sang depuis six semaines, perte d'haleine, essoufflement au moindre exercice; on entend un râle avec gargouillement, et une pectoriloquie très forte dans presque tout le côté droit de la poitrine : dans plusieurs autres points le râle ressemble à un léger claquement.

Les battemens du cœur sont étendus et ne présentent qu'une impulsion très faible; les bruits de cet organe sont clairs, et le premier ne diffère guère du second, qu'en ce qu'il est un peu

plus prolongé; les deux bruits s'entendent même à la partie postérieure de la poitrine (1).

Langue sèche, rosée; soif, inappétence, nausées et quelquefois vomissement après les quintes de toux, dévoiement sans coliques; chaleur à la peau, sueurs nocturnes; *pouls petit, fréquent et faible*; fièvre hectique, simulant un peu une fièvre intermittente quotidienne, insomnie.

Prescription. — *Gomme édule.; look; quart.*

12 août. Un point pleurétique se manifeste dans la région du téton droit; pectoriloquie dans les deux côtés de la poitrine; gargouillement ou respiration soufflante.

Les battemens du cœur sont faibles et sans impulsion, toujours accompagnés d'un bruit clair.

Prostration, pâleur et décoloration de la peau, menace de suffocation.

17. Défaillances, obscurcissement de la vue fréquent; agonie. Mort tranquille dans la nuit du 17.

Autopsie cadavérique, 18 heures après la mort.

1° *Org. circulat. et resp.* — Dans le côté droit de la poitrine, existent des fausses membranes de consistance variable : à la base et au milieu, elles sont molles, pulpeuses et injectées; elles s'épaississent considérablement vers le sommet, où leur présence semble destinée à prévenir l'épanchement de la matière tuberculeuse dans le sac de la plèvre. En effet, tout le poumon droit forme une grosse masse de consistance hépatique, creusée, dans sa moitié supérieure, d'un très grand nombre d'excavations. Incisée en plusieurs points différens, la substance présente un aspect grenu, et nullement spongieux; à la surface des incisions se voient les ouvertures de plusieurs tuyaux bronchiques. Cette substance est d'un gris noirâtre; elle est

(1) Ces signes nous firent annoncer dès le premier abord une dilatation avec amincissement des ventricules.

parcourue par des lames demi-transparentes, comme lardacées, appartenant à la plèvre épaissie qui tapisse les scissures pulmonaires. Le poumon gauche, moins volumineux que le précédent, est crépitant à son bord antérieur, tandis que son bord postérieur est gorgé de sérosité, et contient des tubercules granuleux. On trouve çà et là dans ce poumon plusieurs foyers tuberculeux de médiocre étendue. Les ganglions bronchiques, volumineux et noirs, sont transformés, dans leur centre, en une substance blanche et pultacée; les bronches sont rouges, tapissées de mucosités, et d'une matière grumeleuse provenant des cavernes pulmonaires.—Le côté gauche de la poitrine contient une médiocre quantité de sérosité citrine; on y trouve peu d'adhérences.

Le cœur est volumineux pour un phthisique : ses parois sont molles, flasques et affaissées. *Le ventricule droit est un peu plus ample que dans l'état naturel; le ventricule gauche est plus grand que le droit. Cette dilatation anévrismale a lieu aux dépens de l'épaisseur des parois, qui n'excède guère celle des parois du ventricule droit.*—Les oreillettes ne présentent pas de changemens considérables, soit dans leur étendue, soit dans leur épaisseur; leurs valvules offrent une rougeur violette.

Org. dig. et annexes. — Le foie, volumineux, est moins compacte que le poumon droit du sujet, un peu ramolli et très facile à déchirer. — L'estomac, très ample, offre à sa surface interne une rougeur violacée et comme *anévrismatique;* la membrane muqueuse, ramollie, s'enlève très facilement, laissant au-dessous d'elle des réseaux vasculaires injectés. — Le jéjunum et le duodénum offrent une rougeur et une injection semblables à celle de l'estomac : cette rougeur est continue, tandis que dans l'iléon elle est interrompue par des espaces plus ou moins considérables d'une pâleur notable. Les parois intestinales sont molles et infiltrées. — Le gros intestin, très long,

contient des matières demi-liquides, et est généralement injecté; on y rencontre des ulcérations très nombreuses, surtout dans le cœcum, où elles sont fort étendues et d'une forme alongée.

OBSERVATION 148e (1).

Homme de 49 ans. — Affection scorbutique. — Teinte livide et bleuâtre du visage et surtout des lèvres. — Dilatation de la portion pulmonaire du ventricule droit. — Communication entre les deux oreillettes au moyen du trou de Botal non oblitéré, etc.

Lexmelin, âgé de 49 ans, d'un tempérament bilieux, perdit, il y a environ un an, une place qui était son seul moyen d'existence. Depuis lors, il fut en proie à un violent chagrin, et obligé de faire usage d'une mauvaise nourriture. Une tristesse profonde, une langueur générale de toutes les fonctions, suivie bientôt de tous les symptômes qui caractérisent le scorbut, obligèrent le malade à entrer dans un hôpital : il fut placé à Saint-Louis, le 21 juin 1819. — On observait alors les symptômes suivans : air triste, visage pâle, blême; bouche mauvaise, exhalant une odeur des plus fétides et que le malade ne pouvait supporter lui-même; gencives ramollies, saignant facilement. Vaste infiltration sanguine à la jambe et au pied droit, taches sur diverses autres parties du corps, mais moins étendues, circonscrites, et pour la plupart analogues à des piqûres de puce; engorgement considérable du genou; pouls petit, misérable, mais régulier; langueur et sorte d'apathie générale, impossibilité de marcher ou de se tenir debout : d'ailleurs, nulle douleur locale. Le malade tousse de temps en temps.

---

(1) J'ai recueilli cette observation en 1819, lorsque j'étais interne à l'hôpital Saint-Louis. Elle fut publiée dans le *Journal de médecine*, rédigé par MM. Béclard, Jules Cloquet, etc. Je ne crois pas qu'à cette époque on eût encore signalé la dilatation partielle du ventricule droit.

On applique sur le pied et la jambe des compresses imbibées d'alcool camphré; on prescrit au malade de la tisane de houblon, du vin anti-scorbutique, et un gargarisme avec l'esprit de cochléaria, et la décoction de quinquina acidulée. — Ces moyens continués pendant un mois n'opèrent presque aucun changement dans l'état général du malade; seulement les symptômes locaux s'affaiblissent.

20 et 21 juillet — Hémorrhagie buccale très considérable. (Le malade évalue la perte de sang à deux verres.) — Jusqu'ici l'affection scorbutique avait exclusivement attiré notre attention, mais alors la toux légère que le malade éprouvait à son entrée étant devenue presque continuelle et très fatigante, les lèvres ayant pris une couleur livide et bleuâtre, la face s'étant pour ainsi dire bouffie, on ne pouvait plus méconnaître l'existence d'une lésion organique du poumon et du cœur. La dyspnée se prononça de jour en jour davantage, et en même temps les taches scorbutiques et l'engorgement du genou se dissipèrent.

4 et 5 août — Oppression plus forte, étouffemens, inquiétude; visage légèrement livide, altéré et pour ainsi dire mourant. — Mort, le 5 août à trois heures après midi, dans une sorte d'asphyxie.

Autopsie cadavérique.

1° *Org. circulat. et respirat.* — Epanchement d'une sérosité jaunâtre dans le péricarde. — *Dilatation des cavités droites du cœur : la cavité du ventricule droit était double de l'état normal. C'était surtout à gauche, du côté de l'artère pulmonaire, que ce ventricule s'était dilaté; là il formait en quelque sorte un troisième ventricule intermédiaire aux deux autres.* — Les parois ventriculaires n'étaient pas sensiblement amincies. Les colonnes charnues étaient très multipliées. Le tissu musculaire du cœur était pâle, flasque. *L'artère pulmonaire, dilatée, offrait un calibre double de celui de l'aorte.* Les cavités droites et les veines-caves étaient gor-

gées d'un sang noir et coagulé (le foie lui-même était pour ainsi dire *inondé* de ce liquide.)

Les deux oreillettes communiquent entre elles au moyen du trou de Botal largement ouvert. L'ouverture de communication est arrondie, sans déchirure, et offre le diamètre d'une pièce de 20 sous.

Les poumons, et surtout le gauche, étaient parsemés d'une innombrable quantité de granulations. La plèvre qui les recouvrait adhérait de toutes parts à la plèvre costale, au moyen d'une couche celluleuse, plus dense et plus épaisse à gauche qu'à droite.

2° *Org. dig.* — L'estomac offrait çà et là des points où la membrane muqueuse était d'un rouge brun ; elle était blanche ailleurs, ce qui lui donnait comme un aspect marbré.

3° *Habit. extér.* — Le tissu cellulaire du genou gauche était épaissi ; il n'y avait épanchement d'une matière albumineuse ni dans l'articulation, ni dans les muscles, etc., etc.

4° *Syst. nerv.* — Le cerveau nous parut tout-à-fait sain.

SECTION DEUXIÈME.

HISTOIRE GÉNÉRALE DE LA DILATATION DES CAVITÉS ET DES ORIFICES DU CŒUR.

§ I. Caractères anatomiques.

I. — La dilatation des cavités du cœur peut être *générale* ou *partielle*.

1° *De la dilatation générale ou suivant toute la circonférence.*

Baillou et Lancisi sont les premiers qui aient appliqué aux dilatations du cœur la dénomination d'anévrisme, dénomination qui, long-temps avant eux, avait été donnée

exclusivement aux tumeurs formées par les dilatations artérielles. Morgagni employa indifféremment le terme de dilatation et celui d'anévrisme pour désigner l'augmentation de capacité des diverses cavités du cœur. Toutefois, cet illustre médecin, imité en cela par notre Corvisart, avait cru devoir ajouter que la dénomination d'anévrisme du cœur était loin d'être parfaitement exacte, si l'on voulait désigner par elle une maladie du cœur absolument semblable à l'anévrisme artériel. Quant à moi, malgré le respect que je professe pour l'autorité de ces grands maîtres, je ne reconnais aucune différence essentielle, entre la dilatation des artères et celle du cœur. Il est, d'ailleurs, évident que si la maladie n'était pas essentiellement la même, soit qu'elle occupe le cœur, soit qu'elle affecte les artères, Morgagni et Corvisart n'auraient pas dû lui donner un seul et même nom.

Le premier de ces deux célèbres observateurs, comme aussi ceux qui l'avaient précédé, confondirent sous le nom commun d'anévrisme du cœur plusieurs formes morbides qui méritaient d'être distinguées, telles que la dilatation simple ou sans épaississement ni amincissement notable des parois, la dilatation avec épaississement ou hypertrophie des parois, et la dilatation avec amincissement de ces mêmes parois. Ajoutons, avec M. Bertin, qu'en parlant de l'augmentation d'épaisseur des parois du cœur, les anciens auteurs ne séparèrent pas assez nettement les cas où l'épaississement était le simple résultat d'un accroissement de la nutrition de ceux où il coïncidait avec une altération de cette même nutrition, comme cela arrive dans le ramollissement, l'induration, etc.

Corvisart est le premier qui ait classé les anévrismes du cœur. Il en admet deux espèces, savoir, les anévrismes *actifs* et les anévrismes *passifs*. Dans la première espèce, les parois du cœur sont en même temps dilatées et épaissies, affection qui coïncide avec l'augmentation de la

force du cœur (de là le nom d'*actifs* que Corvisart a imposé aux anévrismes de cette espèce). La seconde espèce est caractérisée par la dilatation avec amincissement des parois, et par l'affaiblissement des fonctions de l'organe (de là l'expression de *passifs* sous laquelle Corvisart a désigné les anévrismes de cette seconde espèce).

La dilatation peut affecter une, plusieurs ou la totalité des cavités du cœur, soit qu'elle existe avec ou sans épaississement, avec ou sans amincissement des parois dilatées. Suivant que la dilatation des cavités du cœur est plus ou moins étendue, ou qu'elle se trouve compliquée ou non d'hypertrophie, le cœur offre un volume variable. La dilatation est-elle énorme et combinée avec l'hypertrophie, le cœur peut présenter un volume double et même triple de l'état normal. En même temps que le cœur acquiert ainsi un volume extraordinaire, il change souvent de forme et de position. Quelquefois, par exemple, il représente, comme nous l'avons dit ailleurs (voy. hypertrophie), une sorte de gibecière, et il se trouve placé tout-à-fait transversalement, au lieu d'avoir sa pointe simplement dirigée un peu à gauche, comme dans l'état normal.

2° *De la dilatation partielle et de l'anévrisme faux-consécutif du cœur.*

Il y a long-temps déjà que des cas de cette espèce d'anévrisme avaient été recueillis par les observateurs; mais ce n'est que tout récemment qu'elle a été étudiée avec détail. La dilatation partielle précède quelquefois, sans doute, la rupture des couches internes des parois du cœur avec formation d'un kyste dit anévrismal (1). Celle qui s'est le plus

(1) C'est à tort qu'on a décrit sous le nom d'anévrisme *vrai* du cœur les tumeurs anévrismales de cet organe proprement dites. Elles méritent bien mieux le nom d'*anévrisme faux-consécutif*. La rupture des couches intérieures des pa-

fréquemment présentée à notre observation, c'est la dilatation de la portion pulmonaire du ventricule droit. Comme nous avons parlé ailleurs de l'*anévrisme faux-consécutif* du cœur (voy. *cardite terminée par ulcération*), nous n'y reviendrons point ici.

II. — La dilatation des orifices du cœur n'est pas moins commune que celle des cavités elles-mêmes, ainsi qu'on peut s'en assurer en lisant un grand nombre des observations contenues dans cet ouvrage. Elle est susceptible de plusieurs degrés qu'il était impossible de bien apprécier avant d'avoir déterminé, d'une manière au moins approximative, comme nous l'avons fait dans nos prolégomènes, les dimensions normales des divers orifices du cœur. Rappelons ici quelques exemples de dilatation ou d'élargissement des orifices. Dans l'observation 119e, l'orifice auriculo-ventriculaire droit avait 5 pouc. de circonférence. Il en était de même chez le sujet de l'observation 130e. La circonférence de cet orifice n'est pas indiquée d'une manière précise dans l'observation 125e, mais il y est dit qu'il était dilaté au point que la valvulve tricuspide ne pouvait pas le fermer. Chez le sujet de l'observation 119e, déjà citée, l'orifice auriculo-ventriculaire gauche avait une circonférence de 4 pouc. 3 lig., etc.

Nous ne saurions trop répéter aux amis de l'observation exacte de ne pas négliger l'examen des dimensions des orifices du cœur dans les maladies dites organiques dont il peut être atteint, car si ces dimensions sont telles que les valvules ne puissent pas suffire à l'occlusion de leurs orifices, il en résulte nécessairement un trouble plus ou moins fâcheux de la circulation du sang à travers le cœur.

---

rois du cœur constitue, en effet, l'un des caractères fondamentaux de la maladie, une fois qu'elle est bien établie.

§ II. Mécanisme et principales causes de la dilatation des cavités et des orifices du cœur.

La dilatation des cavités et des orifices du cœur s'opère ordinairement sous l'influence d'un obstacle à la libre circulation du sang. Sous ce point de vue, la dilatation du cœur ne diffère pas de la dilatation des autres organes creux. En effet, l'observation démontre que ces derniers, quels qu'ils soient, ne tardent pas à se dilater d'une manière plus ou moins notable, lorsque, en vertu d'un obstacle quelconque, les matières qu'ils sont destinés à contenir pendant un certain temps, ne trouvant plus une libre issue, s'accumulent dans leur cavité, réagissent contre leurs parois, et les distendent outre mesure. L'organe se laissera d'autant plus facilement dilater, que ses parois seront douées d'une moindre épaisseur, et que les causes de dilatation agiront avec plus de force et de vitesse. Si ces causes ne sont pas permanentes, si elles ne s'exercent que pendant un temps assez court, ordinairement l'organe dont la résistance a été momentanément vaincue ne tarde pas à revenir sur lui-même, et à se rétablir dans son état normal. Que si, au contraire, les causes agissent d'une manière continue, ou qu'elles s'exercent du moins très fréquemment, la dilatation de l'organe devient constante, permanente, et par-là se transforme en un véritable état pathologique.

C'est par ce mécanisme que surviennent la dilatation de l'estomac dans les cas de cancer avec rétrécissement du pylore, celle de la vessie, par suite d'un rétrécissement du col de cet organe ou du canal de l'urètre, etc. C'est aussi par la même raison que l'on voit s'opérer une dilatation du cœur chez les individus atteints de rétrécissement de quelqu'un des orifices de cet organe central de la circulation. En vain la structure du cœur est plus robuste que celle des autres viscères creux, le mécanisme de sa dilatation n'en est pas moins essentiellement le même,

Le sang qui s'accumule dans ses cavités, toutes les fois qu'il ne peut pas en être expulsé librement, est une véritable force dilatante, qui tend nécessairement à éloigner les parois de l'axe de la cavité qu'elles constituent, et qui finit, à la longue, par triompher de leur résistance. Je dis à la longue, car il est démontré que si la cause qui détermine l'engorgement des cavités du cœur disparaît au bout d'un certain temps, pour ne plus se renouveler, les parois distendues ne tardent pas à revenir à leurs premières dimensions. C'est ce qui a lieu, par exemple, dans les cas où une maladie aiguë des poumons, telle qu'une hépatisation, empêchant le sang de traverser librement leurs vaisseaux, ce liquide s'accumule dans les cavités droites du cœur. Il est impossible de fixer positivement l'espace de temps pendant lequel la force contractile de cet organe peut lutter efficacement contre la puissance qui tend à la surmonter. On sait seulement que le cœur résistera d'autant plus long-temps que son tissu musculeux sera plus épais. C'est pour cela que, toutes choses égales d'ailleurs, les oreillettes se dilatent plus facilement que les ventricules, et que le ventricule droit, comparativement au ventricule gauche, est, en quelque sorte, prédisposé à la dilatation.

Nous venons de voir comment le sang, accumulé dans l'intérieur du cœur, devient la véritable force sous l'impulsion de laquelle les cavités et les orifices de cet organe se développent, s'agrandissent, se dilatent. Nous avons établi que, pour mettre en jeu cette force dilatante, il fallait qu'il existât un obstacle au-devant du point où elle s'exerce. Il y a, entre le siége de cet obstacle et celui de la dilatation du cœur, un rapport nécessaire et trop évident pour qu'on puisse le mettre en doute. Cette sorte de loi est que les cavités du cœur, situées immédiatement derrière l'obstacle, se dilatent les premières. C'est ainsi que les obstacles à la circulation dans le système pulmonaire déter-

minent la dilatation du cœur à sang noir, tandis que la dilatation du cœur à sang rouge est produite par les obstacles au cours du sang dans le système aortique. Si nous voulions préciser encore davantage cette idée, nous dirions que chaque oreillette se dilate particulièrement par l'effet d'un obstacle à l'orifice auriculo-ventriculaire qui lui correspond, comme chacun des ventricules se dilate à l'occasion d'un obstacle à l'orifice artériel avec lequel sa cavité communique. Cependant, il est bon d'ajouter qu'en raison de l'inégale résistance des diverses cavités du cœur, il arrive assez fréquemment que ce n'est pas toujours la cavité la plus voisine de l'obstacle qui se dilate la première. C'est ainsi, par exemple, que, sous l'influence d'une induration des valvules aortiques, avec rétrécissement de l'orifice qu'elles bordent, l'oreillette gauche pourra être le siége d'une dilatation plus ou moins sensible avant que le ventricule gauche ne se soit lui-même dilaté. Enfin, on conçoit également qu'en vertu des connexions et des communications qui existent entre les diverses cavités du cœur, comme entre toutes les parties du système vasculaire, un grand obstacle au cours du sang, quel qu'en soit le siége, peut, au bout d'un certain temps, déterminer une dilatation générale de toutes les cavités du cœur, et même de la plupart des gros canaux vasculaires.

Jusqu'ici, nous n'avons considéré notre sujet que sous un point de vue purement mécanique. Mais ce n'est pas seulement sous ce rapport que nous devons l'étudier. Le sang qui s'accumule dans les cavités du cœur ne joue pas uniquement le rôle d'une force mécanique; il exerce aussi une action excitante, stimulante ou irritante. En vertu de cette excitation, la nutrition de l'organe tend à devenir plus active, et le devient effectivement dans beaucoup de cas: d'où il résulte que la même cause, savoir, un obstacle à la circulation, est à la fois suivie de dilatation et d'hyper-

trophie. C'est à la production de ce double effet qu'est due l'espèce d'anévrisme que Corvisart appelle *actif* (1). Si le cœur ne s'hypertrophiait pas ainsi dans les mêmes circonstances où il se dilate, sa contractilité serait bien plus fréquemment vaincue par les puissances de dilatation auxquelles il peut être soumis, et la circulation deviendrait tout-à-fait impossible. Malheureusement, en même temps que cette hypertrophie du cœur augmente sa résistance, elle devient elle-même une source de nouveaux accidens dont nous avons tracé l'histoire ailleurs. (Voyez *Hypertrophie*.)

Néanmoins, par des raisons qui ne sont pas toujours bien connues, l'hypertrophie ne se combine pas constamment avec la dilatation du cœur. Dans certains cas, au contraire, les parois dilatées du cœur sont amincies au lieu d'être épaissies. Alors le sang ne joue plus que le rôle de puissance dilatante, et, comme les parois perdent en épaisseur et en force ce qu'elles gagnent en étendue, il en résulte la forme d'anévrisme que Corvisart désigne sous le nom de *passif*.

Lorsque, par suite d'une maladie capable d'altérer sa nutrition, le tissu du cœur aura perdu plus ou moins complètement sa cohésion et sa contractilité dans un point de son étendue seulement, il est évident que la force avec laquelle le sang presse contre les parois de l'organe pendant les contractions de celui-ci, doit, à la longue, dilater le point devenu le moins résistant. Il en sera de même, lorsque la puissance dilatante s'exercera spécialement sur

(1) Burns a donné de la dilatation hypertrophique, ou de l'anévrisme actif du cœur, une explication qui nous semble aussi exacte qu'ingénieuse : selon cet auteur, le mécanisme de la dilatation du cœur avec hypertrophie est comparable à celui par lequel l'utérus, pendant la grossesse, se dilate, se développe et s'épaissit en tous sens. Toutefois, cette théorie n'est applicable qu'à un certain ordre de cas d'hypertrophie anévrismale.

une région des cavités du cœur. C'est par ce mécanisme que s'opèrent les dilatations partielles de cet organe.

Au nombre des causes capables de donner lieu aux anévrismes du cœur, se placent naturellement les efforts, les exercices violens, les professions qui exigent habituellement le déploiement de forces musculaires très considérables. Aussi les charretiers, les portefaix, les charrons, les paveurs, etc., sont-ils souvent affectés de la maladie qui nous occupe. Ces diverses causes agissent en déterminant un refoulement et une accumulation de sang dans le cœur.

Les grandes passions, telles que la colère, la haine, la jalousie, etc., surtout quand elles sont concentrées, peuvent également produire la dilatation du cœur ; on doit en dire autant des professions qui ont particulièrement pour objet l'expression des passions, celle d'acteur tragique, par exemple.

Les déviations de la colonne vertébrale, et tous les autres vices de conformation qui diminuent la capacité de la poitrine, constituent autant de causes productrices ou du moins prédisposantes de l'anévrisme du cœur. Il en est ainsi de tous les vêtemens qui compriment avec trop de force la poitrine et l'abdomen (1).

§ III. Diagnostic et traitement de la dilatation des cavités et des orifices du cœur.

Tout ce qui concerne ce diagnostic ayant été exposé, avec les détails nécessaires, aux articles *hypertrophie* et *atrophie du cœur*, nous ne nous en occuperons point ici.

Nous rappellerons seulement que chaque jour on voit

(1) Qu'on n'oublie pas que nous indiquons seulement ici les causes puisées dans les choses qui sont du ressort de l'hygiène. Mais il est une condition pathologique, déjà indiquée plus haut, qui joue le rôle principal dans le plus grand nombre des dilatations du cœur, savoir, un obstacle mécanique au cours du sang, situé en deçà des cavités ou des orifices dilatés.

des médecins, d'ailleurs très habiles, attribuer aux dilatations, ou, comme ils le disent, à l'*anévrisme* du cœur, une foule d'accidens qui n'ont souvent avec celui-ci que des rapports de coïncidence : tels sont particulièrement les congestions sanguines *passives*, les collections séreuses du même nom, et l'étouffement qui les accompagne ordinairement. En effet, dans l'immense majorité des cas, les accidens ci-dessus tiennent à un obstacle mécanique au cours du sang, lequel est en même temps la cause de la dilatation du cœur. Ce n'est pas que la dilatation considérée en elle-même ne joue quelquefois un certain rôle dans la production des accidens dont il s'agit : car, les fibres musculaires, quand elles ne s'hypertrophient pas en même temps qu'elles se dilatent, perdent réellement de leur ressort, et leur distension s'opère en quelque sorte aux dépens de leur force. Mais, encore une fois, on a exagéré ce genre d'influence, et dans beaucoup de cas, l'hypertrophie fait plus que compenser l'affaiblissement qui pourrait résulter de la dilatation.

Quant à la dilatation des orifices, si elle est portée assez loin pour que les valvules ne puissent pas les fermer, il en résulte un reflux du sang qui nuit évidemment au jeu régulier de la circulation. Ce reflux est, comme nous l'avons dit, une des causes du bruit de soufflet, du frémissement cataire, et quand il s'opère à travers l'orifice auricо-ventriculaire droit, il donne lieu au pouls veineux, à la fluctuation des veines jugulaires.

Pour le traitement de la dilatation du cœur, on se conformera aux préceptes que nous avons donnés en étudiant l'hypertrophie et l'atrophie avec dilatation.

ARTICLE SECOND.

RÉTRÉCISSEMENT DES CAVITÉS ET DES ORIFICES DU CŒUR.

Nous avons vu, en traitant de l'hypertrophie du cœur, que l'épaississement de sa membrane interne, et surtout celui de ses colonnes charnues ou de ses couches musculaires profondes, constituait une cause de rétrécissement des cavités de cet organe. Nous avons vu également que l'atrophie pure et simple du cœur comptait au nombre de ses caractères anatomiques une diminution de la capacité des cavités, et nous avons indiqué quels étaient les effets de ce rétrécissement, que nous devons nous borner à signaler ici.

Les autres causes qui peuvent donner lieu au rétrécissement des cavités du cœur sont une compression exercée par une tumeur, un épanchement, etc., sur cet organe, la présence de concrétions sanguines, soit récentes encore, soit anciennes et organisées. Or, dans ces cas, comme dans l'atrophie et l'hypertrophie *concentrique*, le rétrécissement n'est pour ainsi dire qu'un accident, un effet d'une autre maladie.

Considéré en lui-même, et abstraction faite de sa cause, le rétrécissement des cavités du cœur, quand il est porté assez loin, constitue un obstacle mécanique à la circulation, et peut déterminer les divers accidens qui accompagnent tout obstacle de ce genre, tels que des congestions veineuses, des collections séreuses, etc. Si le rétrécissement occupe le ventricule gauche, il en résulte une petitesse du pouls, comme dans le cas de rétrécissement de l'orifice aortique.

Le rétrécissement des cavités du cœur n'est par lui-même la source d'aucune indication de quelque importance. Il faut combattre la maladie dont il est l'effet, et laisser ensuite à la nature le soin de faire le reste, car s'il

est donné à l'art de dilater méeaniquement une foule d'autres organes, il n'en est pas de même quand il s'agit du eœur.

Le rétréeissement des orifiees du eœur se produit dans des conditions essentiellement les mêmes que eelles dont nous avons parlé à l'oceasion du rétréeissement des eavités de eet organe. L'espèee de rétréeissement des orifices du eœur la plus commune et la plus importante à eonnaître est celle qui aecompagne l'induration des valvules. Nous ne reviendrons pas sur ee que nous en avons dit, en traitant de eette induration, eonsidérée eomme une terminaison de l'endocardite valvulaire ehronique.

CHAPITRE III.

DES LÉSIONS DE RAPPORTS, OU DES DÉPLACEMENS ET DES HERNIES DU COEUR (1).

ARTICLE PREMIER.

DES SIMPLES DÉPLACEMENS DU CŒUR.

On peut distinguer deux espèees de déplacement du cœur : l'une dans laquelle cet organe oeeupe, eomme à l'ordinaire, la région précordiale, mais ayant sa pointe tournée tout-à-fait à gauche (voy. les observ. d'hypertrophie considérable du cœur), l'autre dans laquelle le cœur

(1) M. Bresehet désigne sous le nom d'*ectopies* les divers changemens de situation et de position du cœur, lésions sur lesquelles il a publié, en 1826, un mémoire important.

ne siège plus dans la région précordiale, et se trouve, par exemple, refoulé dans le côté droit de la poitrine.

Les cas de véritable déplacement du cœur ne sont pas extrêmement rares. Lancisi et Morgagni ont désigné sous le titre de *prolapsus* les déplacemens en bas, seul vice de position dont il soit fait mention dans l'ouvrage de Corvisart. Dans une des observations de Morgagni, la cause qui avait ainsi repoussé le cœur de haut en bas, consistait en une tumeur anévrismale de l'aorte. Dans un cas rapporté par Sénac, le cœur avait enfoncé le diaphragme qui lui formait une espèce de capuchon.

Le déplacement en haut du cœur se rencontre dans les cas où cet organe est soumis à une pression, à un refoulement exercé sur lui de bas en haut, soit par une tumeur développée dans l'hypochondre gauche, soit par un vaste épanchement dans le péritoine, etc.

Divers auteurs ont eu occasion de rencontrer le refoulement du cœur dans le côté droit de la poitrine. Sennert trouva le cœur d'un étudiant *caché* dans la cavité droite du thorax, à la suite d'une maladie qui avait entraîné la consomption du poumon (c'est-à-dire, selon toute apparence, un épanchement considérable dans la plèvre gauche). Dans un cas rapporté par M. Larrey, les battemens du cœur se faisaient sentir à la région du sein droit. L'autopsie cadavérique montra que le cœur avait été rejeté à droite par une hydropisie enkystée. Une tumeur pourrait, comme les épanchemens libres ou enkystés, produire le déplacement du cœur à droite. C'est ainsi qu'à l'ouverture du corps du marquis de Saint-Auban, Boerrhaave trouva le cœur repoussé dans la cavité droite de la poitrine, par l'effet de la compression qu'avait exercée sur lui une énorme tumeur développée dans le côté gauche du thorax. Quoi qu'il en soit, de toutes les causes qui peuvent opérer l'espèce de déplacement qui nous occupe, la plus commune est un vaste épanchement dans le côté gauche de la poitrine.

J'ai, tout récemment encore (16 avril 1835), observé, conjointement avec M. le professeur Velpeau, un cas de ce genre.

Le passage accidentel de l'estomac et des intestins dans un des côtés de la poitrine, peut être la cause d'un déplacement du cœur. M. Chaussier avait observé cette espèce de déplacement. En voici un exemple : chez un enfant, qui expira quelques heures après sa naissance, l'autopsie cadavérique fit reconnaître ce qui suit : l'estomac, une grande partie des intestins, la rate et le pancréas, étaient contenus dans la cavité gauche de la poitrine. *La cavité droite renfermait le cœur, le thymus et les deux poumons.* (Gust. Th. Weyland; *Diss. inaug. méd.*— Iéna. 1831.)

Quelquefois, le déplacement du cœur à droite est moins considérable, en sorte que cet organe se trouve situé perpendiculairement à la région moyenne de la partie inférieure de la poitrine, comme cela est arrivé dans le cas que voici : Un enfant de sept ans succombe à des vomissemens dont il était atteint depuis les premiers temps de sa naissance, et qui se compliquèrent d'accidens cérébraux. A l'ouverture de son corps, on vit que la cavité gauche de la poitrine, jusqu'au niveau de la seconde côte, était remplie par les circonvolutions des intestins. Le *cœur était situé sur la ligne médiane* Le poumon gauche, atrophié, offrait à peine la sixième partie de son volume normal. Le poumon droit était bien conformé, et ne présentait rien d'extraordinaire. (Gust. Th. Weyland; *Oper. cit.*)

Rien n'est plus facile que le diagnostic des divers déplacemens du cœur. La percussion, l'auscultation, la palpation et l'inspection, permettent, en effet, comme nous l'avons déjà dit tant de fois, de déterminer, de la manière la plus certaine, le lieu précis qu'occupe cet organe. On pourrait confondre le simple déplacement du cœur à droite avec la transposition congénitale du même organe, si l'on n'avait égard qu'aux signes physiques; mais les renseigne-

mens sur l'état antérieur du malade, la transposition des autres viscères qui accompagne celle du cœur, etc., voilà qui suffit pour distinguer ces deux cas l'un de l'autre (1).

ARTICLE DEUXIÈME.

HERNIE DU CŒUR (2).

Les cas de hernie du cœur ont été observés par divers auteurs. Chez un fœtus humain, né au huitième mois de la grossesse, dont Vaubonais nous a donné la description, *le*

---

(1) Je crois devoir rapporter ici un cas singulier de lésion de rapport du cœur (par suite de l'absence de l'extrémité inférieure du sternum, le cœur était immédiatement placé sous la peau). Cette curieuse observation a été publiée par Chaussier dans les *Bulletins de la Faculté de médecine de Paris*, pour l'année 1814.

« J'ai vu, dit-il, à l'hôpital militaire de Dijon un soldat de 27 ans, d'une constitution robuste, dont le cœur, situé à la partie antérieure et moyenne du thorax, n'était recouvert que par la peau, qui était mince, unie, et ne présentait aucun vestige de cicatrice. Dans ce sujet, que j'examinai avec beaucoup d'attention, le cœur conservait à peu près sa situation naturelle, et ne sortait point hors du thorax. Il n'existait du sternum que son extrémité supérieure, à laquelle s'articulaient de chaque côté la clavicule et la première côte. Les autres côtes, jusqu'à la septième, paraissaient manquer en totalité, ou au moins en partie, de ce cartilage de prolongement qui, dans l'état ordinaire, les attache au sternum. Elles se terminaient en avant par un tubercule compacte, épais, arrondi, qui paraissait s'étendre de l'une à l'autre, les réunir et leur servir de point fixe. La septième côte conservait sa forme et son étendue naturelles. Elle se prolongeait jusqu'à la ligne médiane, y était fixée et réunie à celle du côté opposé par un tubercule épais, compacte. Les autres parties du thorax étaient bien conformées.

» L'absence du sternum et d'une portion de certaines côtes laissait ainsi un grand espace oblong, dans lequel on voyait, de la manière la plus frappante, tous les mouvemens du cœur.

» Malgré cette singulière conformation congéniale, cet homme jouissait d'une bonne santé ; il était depuis plusieurs années attaché au service militaire, en avait supporté toutes les fatigues, sans éprouver aucun accident, et il n'était entré à l'hôpital que pour une légère indisposition, qui lui permit bientôt de continuer sa route. »

(2) Nous aurions pu rattacher la hernie du cœur aux vices congénitaux dont il sera question dans notre quatrième classe des maladies du cœur. Cependant,

cœur, sorti du thorax par une ouverture située à la partie supérieure de cette cavité, était à nu et PENDU AU COU COMME UNE MÉDAILLE. (*Mém. de l'Acad. des sciences.* — 1712.)

Martin Martinez a rapporté un cas analogue au précédent dans une dissertation imprimée à Madrid, en 1723.

Tourtelle dit avoir vu, à Besançon, un enfant qui avait à la partie inférieure du thorax *une ouverture par laquelle le cœur sortait et se portait jusqu'à un pouce au-dessus de l'ombilic.*

Parmi les espèces les plus extraordinaires de hernie du cœur, il faut placer les deux cas suivans, dont le premier était en même temps un exemple de *bicardie :* Chez un enfant, qui mourut peu de temps après sa naissance, Baudelocque assure avoir *trouvé deux cœurs distincts, l'un situé dans l'abdomen, l'autre dans le thorax, et communiquant ensemble par diverses ramifications vasculaires.*

Chez un enfant singulièrement difforme dans plusieurs de ses parties, né à l'hospice de la Maternité, en 1812, Chaussier a vu *une tumeur herniaire qui, située à la base du cordon ombilical, contenait non seulement la plupart des viscères abdominaux, mais encore le cœur. Cet organe, dont la base se trouvait tournée du côté de l'ombilic, était attaché par sa pointe à la partie antérieure du palais. Le centre du diaphragme présentait une ouverture par laquelle le cœur avait fait hernie dans l'abdomen.* Ajoutons que le fœtus, ainsi mal conformé, vécut quelques heures après sa naissance.

La note suivante sur une hernie congénitale du cœur mérite de trouver place ici (elle fut lue par Chaussier, à la Société de la Faculté de médecine de Paris, en 1814).

« Le 30 juin 1813, on a déposé à l'hospice de la Mater-

---

comme cette hernie paraît s'opérer sous l'influence de conditions morbides *accidentellement* survenues chez le fœtus, nous avons cru devoir ne pas séparer son histoire de celle des simples déplacemens du cœur, dont il vient d'être question dans le précédent article.

» nité un enfant femelle nouveau-né, qui présente, à la
» partie supérieure et antérieure de l'abdomen, une tu-
» meur molle, hémisphérique, élevée d'à-peu-près un
» pouce (30 millimètres), large d'environ deux pouces un
» quart (60 millimètres), et dans laquelle on distingue, à
» la simple inspection et d'une manière très évidente, la
» forme et les mouvemens alternatifs d'élévation et d'abais-
» sement du cœur, de dilatation et de contraction de ses
» ventricules.

» L'apparence, le volume de cette tumeur, qui de la
» partie antérieure et inférieure du thorax s'étend presque
» à la hauteur de l'ombilic, change à chaque instant, sui-
» vant l'état de la respiration. Quand l'enfant inspire, le
» cœur se relève, il remonte et paraît rentrer en partie
» dans le thorax; quand il expire, le cœur se porte en
» avant et en bas, et les mouvemens de ses ventricules
» sont plus apparens. La tumeur augmente sensiblement
» de volume et est plus tendue lorsque l'enfant crie, et
» surtout lorsqu'on le tient debout; elle diminue et de-
» vient plus molle lorsqu'il est tranquille et couché sur le
» dos, un peu sur le côté, les membres à demi fléchis. Une
» pression graduée fait disparaître la tumeur; le cœur,
» dont on sent très bien les battemens, s'enfonce et paraît
» rentrer dans le thorax; mais la respiration de l'enfant
» est alors moins facile, et dès que l'on cesse la pression,
» la tumeur reprend sa forme première, et le cœur s'é-
» chappe avec une sorte de bruissement.

» En examinant plus particulièrement le contour de
» cette tumeur, on reconnaît, à la partie antérieure et la-
» térale gauche du thorax, une large ouverture ou échan-
» crure qui, autant que l'on peut en juger à travers l'épais-
» seur des chairs, commence au-dessous du bord de la
» quatrième côte sternale, est formée au-dedans par une
» partie du sternum, et en dehors par l'extrémité des côtes
» qui ont été détruites, ou n'ont pas pris l'accroissement

» et l'étendue qu'elles ont ordinairement. L'extrémité su-
» périeure des muscles droits (sterno-pubiens) paraît
» manquer, au moins du côté gauche, ou bien ces muscles
» sont fort écartés l'un de l'autre, car les parties déplacées
» ne paraissent recouvertes que par la peau qui, en devant
» et en haut, est d'une grande ténuité et semi-diaphane,
» mais qui paraît plus épaisse en bas et du côté de l'om-
» bilic, et présente dans cet endroit une large tache bru-
» nâtre et d'une forme irrégulière. Il paraît aussi, d'après
» le volume de la tumeur, qu'elle contient une portion du
» foie, et que le cœur est appuyé sur la face convexe de
» cet organe, et y exécute ses mouvemens (1). »

D'autres cas de hernie du cœur ont été publiés par M. Breschet, dans son mémoire sur l'*ectopie* de cet organe. Ce savant anatomiste réduit à trois genres les hernies ou ectopies du cœur :

1er GENRE. — *Ectopie thoracique du cœur.*

2e GENRE. — *Ectopie abdominale.*

3e GENRE. — *Ectopie céphalique.*

Les cas que nous venons de rapporter fournissent des exemples de ce triple genre de hernie du cœur.

Il est très commun de voir coïncider les différentes espèces de hernie du cœur avec des vices de conformation de cet organe, dont plusieurs sont incompatibles avec la vie. Au reste, ces hernies supposent elles-mêmes l'existence d'autres lésions dans les parties voisines, telles que des

---

(1) « Ainsi, ajoute M. Chaussier, par la nature, la disposition, les phéno-
» mènes qui l'accompagnent, cette affection *congéniale* peut être rapportée à la
» classe des hernies, et distinguée des *prolapsus*, de l'extrophie ou autres alté-
» rations *accidentelles* de cet organe. »

L'enfant observé par M. Chaussier était d'ailleurs bien conformé. Il tétait, exécutait bien ses fonctions, et semblait promettre de vivre (*).

(*) On conservait cet enfant à la Maternité. Je ne sache pas qu'il en ait été question depuis la publication de la note qu'on vient de lire.

solutions de continuité, des adhérences anormales, etc.; et ces lésions peuvent entraîner de graves accidens ou même une mort inévitable, soit immédiatement après la naissance, soit très peu de temps après.

Il n'est pas de notre objet d'approfondir ici les lois et le mécanisme de la production des ouvertures anormales à travers lesquelles le cœur s'échappe. Quant à certains vices de conformation qui peuvent coexister avec les hernies du cœur, nous en traiterons plus loin.

Chez les sujets qui ne succombent pas immédiatement après leur naissance, le diagnostic des hernies du cœur se fonde sur les mêmes données que celui des simples déplacemens dont nous avons déjà parlé.

CLASSE QUATRIÈME.

DES VICES PRIMORDIAUX DE SITUATION ET DE CONFORMATION DU CŒUR.

CONSIDÉRATIONS PRÉLIMINAIRES.

L'étude des états anormaux dont l'ensemble constitue la classe des monstruosités s'est enfin complètement dégagée de la forme fabuleuse et mystique dont elle fut enveloppée jusqu'au commencement du XVIIIe siècle (1).

L'observation et l'esprit philosophique ont fait justice des idées superstitieuses dont les monstruosités avaient été le sujet, et là où l'on ne voyait que des effets de la colère céleste ou des opérations du *démon*, les observateurs ont aujourd'hui reconnu les conséquences de grandes lois d'anatomie et de physiologie anormales, telles que celles de *l'arrêt, du retardement* ou de *l'excès de développement*, etc. Toutefois, malgré ses immenses progrès, il s'en faut bien que la *tératologie* soit une science achevée. Combien de ses parties sont encore couvertes d'une profonde obscurité!

La définition de la *monstruosité* n'est pas aussi facile que

(1) Dans son traité des monstres, publié pour la première fois en 1616, Licetus professe que quelques monstres sont dus à *l'opération du démon*.

Jean Riolan, l'un des hommes les plus éclairés du 17e siècle, a pu écrire que: «quant aux monstres *faits à l'image du diable*, il faut, si on les laisse vivre, »les tenir constamment enfermés et cachés dans une chambre. Enfin, il en est »d'autres qui, moitié hommes et moitié animaux, font injure à la nature et au »genre humain: *ceux-ci doivent être au plus tôt mis à mort.*»

On sait que, chez les Romains, la loi des Douze Tables ordonnait la mort de tous les monstres. Cette barbare coutume, à laquelle on ne saurait, sans le profaner, donner le nom de loi, était surtout appliquée aux hermaphrodites. Elle était aussi en vigueur chez les Athéniens.

quelques uns pourraient le croire. Depuis Ambroise Paré (1), elle a subi de nombreuses modifications.

Suivant Béclard, *une monstruosité est l'état permanent d'une formation qui n'aurait dû être que passagère.* M. Isid. Goffroy Saint-Hilaire, qui rapporte cette définition, fait justement observer qu'elle est trop étroite, puisqu'elle ne s'applique en réalité qu'aux monstruosités par arrêt de développement (2).

Dans son article MONSTRUOSITÉ du *nouveau Dict. de méd.*, M. Andral donne le nom de monstruosité à *toute aberration de nutrition, d'où résulte pour l'être qui la présente une conformation d'un ou de plusieurs de ses organes, différente de la conformation qui appartient à son existence extrà-utérine, à son espèce ou à son sexe.* Mais, dit encore M. Isid. Geoffroy Saint-Hilaire, *il existe un grand nombre de monstruosités qui ne résultent pas évidemment d'une aberration de la nutrition.*

Dans le beau Traité de *tératologie* de ce dernier auteur, on ne trouve point une définition générale de la monstruosité. M. Isid. Geoffroy Saint-Hilaire s'est contenté de définir chaque classe de monstruosité en particulier, et ses définitions expriment le *fait* propre à chaque classe de monstruosité, sans rien préjuger sur l'origine et les causes de cette dernière.

La détermination du mode de développement des diverses monstruosités est un des problèmes qui ont le plus occupé les anatomistes et les physiologistes, et dont la

---

(1) Ce grand chirurgien, comme pour payer son tribut aux préjugés de son temps, dit que *les monstres sont choses qui apparaissent contre le cours de nature*, ET SONT LE PLUS SOUVENT SIGNES DE QUELQUES MALHEURS A ADVENIR.

(2) M. Geoffroy St-Hilaire père a donné une définition du même genre, mais plus large : « Un monstre, dit-il, n'est qu'un fœtus sous les communes » conditions, mais chez lequel un ou plusieurs organes n'ont point participé » aux transformations successives qui font le caractère de l'organisation. »

solution n'est cependant pas encore complètement trouvée.

Un examen attentif des faits relatifs aux monstruosités semble démontrer qu'elles proviennent d'une double origine, savoir, les maladies survenues pendant le cours de l'évolution du germe, et la constitution primitivement défectueuse de ce même germe, soit sous le rapport de la position de ses parties, soit sous le rapport de leur conformation. A parler rigoureusement, les monstruosités de la première classe ne sont autre chose que de véritables maladies, survenues pendant la période de la vie intrà-utérine ou fœtale, et l'on devrait réserver, peut-être, le nom de *monstruosités* aux *défectuosités* originelles ou primordiales des germes eux-mêmes. Il est vrai que cette origine des monstruosités est un peu *hypothétique* (1).

Quant aux vices de conformation, par suite d'une maladie survenue pendant le cours de la vie intrà-utérine, leur existence est un des faits les plus incontestables. Sous ce point de vue, la classification des monstruosités se confond presque entièrement avec celle des maladies elles-mêmes, considérées en tant que simples lésions anatomiques. Cela est si vrai, que la classification *tératologique* de M. Isid. Geoffroy Saint-Hilaire contient au fond tous les élémens d'une classification anatomico-pathologique des maladies. Ainsi, *sous le nom* D'HÉMITÉRIES

---

(1) « Depuis que l'hypothèse de l'existence des germes et de leur évolution » est généralement reçue, on a aussi admis des germes primitivement défectueux, et » des accidens postérieurs à la fécondation, pour expliquer les monstruosités en » général. Dans le dernier siècle, Lémery fut le représentant de la première opi- » nion, et Winslow celui de la seconde. Les deux combattans finirent par se faire » des concessions réciproques. Ainsi, par exemple, Lémery admettait une dis- » position originaire, primitive, pour les cas de transposition régulière des vis- » cères d'un côté à l'autre, et Winslow adoptait les causes accidentelles pour » quelques cas. Haller avait adopté cette opinion mixte. Parmi les modernes, » M. Chaussier semble n'admettre que les causes accidentelles. Swammerdam dit » en leur faveur qu'on peut produire à volonté des monstruosités dans les in- » sectes, en agissant sur les chrysalides. » (Béclard, *mém. sur les acéphales*).

(demi-monstruosités ou anomalies simples), cet auteur comprend : 1° les changemens de volume ; 2° les changemens de forme; 3° les changemens de structure; 4° les changemens de disposition ; 5° les anomalies relatives au nombre et à l'existence des organes. N'est-ce pas là évidemment une classification anatomico-pathologique tout entière?

Si nous voulions appliquer rigoureusement la classification de M. Isid. Geoffroy St-Hilaire aux *anomalies* du cœur, il ne nous faudrait rien moins que refaire ici, aux névroses près, toute la pathologie de cet organe. Mais laissant de côté tout ce qui, dans cette classification, se rapporte aux simples changemens de position et de direction, à l'hypertrophie et à l'atrophie proprement dites, à l'induration, au ramollissement, à tous les changemens de structure en un mot, nous étudierons successivement les anomalies primordiales du cœur, consistant, soit dans la transposition de cet organe, soit dans la persistance du trou botal (anomalie à laquelle nous réunirons les autres ouvertures congéniales de la cloison qui sépare les cavités droites des cavités gauches du cœur), soit dans le défaut ou la *pluralité* du cœur, dans l'augmentation ou la diminution de ses diverses parties constituantes, soit enfin dans un changement de connexion entre cet organe et les gros vaisseaux qui s'ouvrent dans ses cavités.

Étudiées en elles-mêmes, et indépendamment de leur mode d'origine et de leur mécanisme, les anomalies de position et de conformation du cœur rentrent parfaitement dans la classification générale de M. Isidore Geoffroy-Saint-Hilaire.

La division des anomalies relatives à la disposition des organes en cinq espèces, savoir : 1° les anomalies par changement de position; 2° les anomalies par changement de connexion; 3° les anomalies par continuité de parties ordinairement disjointes; 4° les anomalies par cloisonne-

ment ; 5° les anomalies par disjonction des parties ordinairement continues; cette division, dis-je, est parfaitement applicable au cœur. Mais comme toutes ces *anomalies* peuvent se manifester *accidentellement* sous l'influence des diverses maladies que nous avons étudiées dans les précédens chapitres de cet ouvrage, nous n'avons pas dû nous en occuper ici d'une manière spéciale (1).

CHAPITRE I.

DE LA DEXIOCARDIE, OU DE LA TRANSPOSITION CONGÉNITALE ET PRIMORDIALE DU COEUR A DROITE.

§ I. Idée générale de cette anomalie.

Il ne faut pas confondre la transposition du cœur, dont il est ici question, avec le refoulement de cet organe dans le côté droit de la poitrine, tel que nous l'avons décrit, en traitant des simples déplacemens du cœur. En effet, dans ce cas, l'organe n'est pas, à rigoureusement parler, transposé. Ses cavités gauches n'ont pas pris la place des droites, et réciproquement, circonstance qui caractérise spécialement l'anomalie que nous étudions ici (2). Dans les cas de

---

(1) Les observations que l'on recueille chaque jour sur les diverses maladies que peut éprouver le fœtus pendant le cours de la vie intra-utérine, répandent une vive lumière sur le mode de développement d'une foule d'anomalies dites congénitales ou primordiales, et le moment n'est pas éloigné, peut-être, où l'étiologie des monstruosités subira une radicale et complète révolution.

(2) Sous ce point de vue, nous croyons que M. le professeur Bérard n'a pas donné une idée suffisamment claire de la transposition du cœur, quand il a dit simplement : *Chez les sujets qui offrent une transposition complète des viscères, le cœur a sa pointe dirigée à droite et en avant, et sa base en sens opposé.*

En effet, ce n'est point ce changement de direction qui *spécifie* l'anomalie dont il s'agit, puisque comme M. Bérard le déclare lui-même : « Le même chan-

simple déplacement du cœur à droite par une cause accidentelle, le poumon gauche n'est pas situé à la place du droit, et réciproquement, l'aorte à droite, le foie à gauche, etc. Or, c'est là ce qui a lieu dans les cas de véritable transposition du cœur, transposition qui n'est, pour ainsi dire, qu'un élément d'un renversement général des viscères du thorax et de l'abdomen. L'anomalie du cœur dont nous nous occupons ici, n'a pas encore été décrite dans les traités des maladies du cœur. Elle n'est cependant pas extrêmement rare, et il y a déjà bien long-temps que des observations en ont été rapportées. En voici quelques unes.

§ II. Cas particuliers de transposition ou de renversement du cœur et des autres viscères du thorax et de l'abdomen.

OBSERVATION 148e.

Chez un soldat des invalides, disséqué par Méry, en 1686, on trouva un renversement des viscères. C'est à l'occasion de ce fait, que le grand Leibnitz composa les quatre vers suivans, qui ne sont pas assurément son plus beau titre à l'immortalité.

La nature, peu sage, et SANS DOUTE EN DÉBAUCHE,
Plaça le foie au côté gauche;
Et de même, *vice versâ*,
Le cœur à la droite plaça.

OBSERVATION 149e.

On trouve dans le tome premier de la *médecine pratique* de Maximilien Stoll, un exemple de *transposition* des viscères : « Un homme est mort ayant un ictère noir provenant » du squirrhe du sphincter de la vésicule du fiel. Le foie

---

» gement de direction a été observé dans des cas où les viscères n'étaient pas » transposés. » (*Dict. de méd.* en 25 vol., t. VIII, p. 219.)

» était sphacelé, *et par un jeu extraordinaire de la nature,*
» *tous les viscères, tant de la poitrine que de l'abdomen,*
» *étaient changés de place, en sorte que le foie se trouvait à*
» *gauche, etc.* «

OBSERVATION 150e.

On lit dans les Bulletins de la Faculté de Médecine de Paris (12 décembre 1816) : « M. Béclard a présenté à
» l'examen de la société, le torse d'une femme âgée, chez
» laquelle on a reconnu une transposition complète de
» tous les viscères de la poitrine et du bas-ventre (1). »

J'ai eu occasion d'observer, en 1824, à l'hôpital Cochin, une transposition du cœur et des autres viscères. Je vais consigner ici ce cas tel qu'il a été publié par M. le docteur Dubled, dans le tome VI des *Archives générales de médecine* (1824).

OBSERVATION 151e.

Un charpentier, âgé de 20 ans, d'une assez belle stature, entra à l'hôpital Cochin, le 28 août 1824, disant n'être malade que depuis quatre jours, ce qui ne s'accordait guère avec la teinte jaune-pâle de tout le corps et un amaigrissement déja assez prononcé. Quoi qu'il en soit, il ne se plai-

---

(1) Dans son *Traité des maladies des enfans nouveau-nés*, Billiard dit que *la transposition du cœur à droite est une déviation moins rare qu'on ne pourrait le croire, et que M. Baron en a présenté plusieurs exemples à l'Académie royale de médecine.*

Dans son savant Mémoire sur l'*ectopie du cœur*, M. Breschet dit avoir recueilli quatre cas dans lesquels cet organe était placé dans la moitié droite du thorax. Mais comme les autres viscères avaient généralement conservé leur position normale, il est plus que douteux que les cas dont il s'agit soient relatifs à une véritable transposition du cœur; aussi M. Isid. Geoffroy-Saint-Hilaire n'a-t-il pas cru devoir placer ces quatre cas parmi les *cinquante* ou *soixante* observations qui, d'après son calcul, ont été rapportées jusqu'ici par les auteurs sur la transposition des viscères, déviation organique à laquelle il a donné le nom d'*hétérotaxie.*

gnait que de céphalalgie, d'étourdissemens, d'oppression, et de battemens dans la tête. Le pouls était plein et fréquent; les carotides battaient avec une force extraordinaire.

Les battemens du cœur, examinés au stéthoscope, étaient forts, vifs, fréquens, étendus, *surtout dans la cavité pectorale droite, où il semblait qu'il existât un second cœur.*

La langue était blanchâtre, humide, la soif modérée, le ventre souple et indolent, bien que le malade accusât de la constipation.

Prescription : *Saignée du bras; boiss. émoll.; lav. émoll.; pédil. sinap.*

Peu d'amélioration : les battemens dans la tête continuent. En somme, tout reste dans le même état pendant trois ou quatre jours. Tout-à-coup, dans la nuit du 3 au 4 septembre le malade est pris de vomissemens de sang. — Les dérivatifs, les répercussifs, les tisanes acidulées-gommées sont mis en usage, sans pouvoir arrêter les vomissemens; bien plus, les boissons les plus douces sont rejetées elles-mêmes, et parmi les matières vomies on reconnaît des fragmens de fibrine qui aurait été comme lavée.

Prescription : *Sangsues à l'épigastre; potion anti-émét. de Rivière.*

Au bout de quelques jours, le ventre se ballonne, la diarrhée survient; l'amaigrissement fait des progrès; les forces baissent de plus en plus, la sensibilité s'émousse; cependant les battemens du cœur, des carotides et de l'aorte ventrale sont toujours très forts. (Les battemens de cette dernière artère devinrent surtout très sensibles, vers la fin de la maladie, par suite de la cessation du ballonnement du ventre, et de l'extrême rétraction des parois abdominales.)

Prescription : *Décoct. blanche; riz gom., sir. de coing; demi lav. avec amid. et laudan.; pot. avec teint. éth. de digit.*

Le malade s'éteignit le 31 septembre.

Autopsie cadavérique, 24 heures après la mort. — La poitrine et le ventre ouverts, la première chose qui frappe les regards, *c'est une transposition des organes renfermés dans ces deux cavités* (1).

Le cœur occupait dans le côté droit de la poitrine la place qu'il occupe ordinairement dans la cavité gauche : il se dirigeait de gauche à droite, de manière que sa base regardait la partie gauche de la poitrine, tandis que sa pointe répondait à l'intervalle des sixième et septième côtes droites. Le ventricule droit était à gauche et réciproquement. La partie interne du ventricule droit, ainsi situé à gauche, recevait l'oreillette droite, dans laquelle venaient s'ouvrir les deux veines-caves, situées l'une à côté de l'autre sur le côté gauche de la ligne médiane. De la base de ce même ventricule naissait l'artère pulmonaire, dont la branche qui va ordinairement au poumon gauche se rendait au poumon droit, tandis que la branche affectée normalement à ce dernier poumon se distribuait au poumon gauche. A la base du ventricule gauche, placé à droite, on voyait en dehors, l'oreillette gauche, regardant comme lui à droite, en dedans l'aorte qui, dirigée obliquement de bas en haut et de gauche à droite, venait se courber au-dessous de l'extrémité sternale de la clavicule droite. Elle formait ainsi une courbure dont la convexité, tournée en haut et à gauche, donnait naissance successivement à un seul tronc, d'où partaient un peu plus loin l'artère carotide primitive gauche et la sous-clavière du même côté; 2° l'artère carotide droite; 3° la sous-clavière droite. Après avoir fourni ces trois troncs, l'aorte se courbait

---

(1) Tous ces viscères étaient d'ailleurs parfaitement sains, à l'exception de la portion descendante du colon et de la moitié de sa portion transverse, qui, noirâtres à l'extérieur, présentaient à l'intérieur un grand nombre de petites ulcérations jaunâtres, et de végétations rougeâtres, de la grosseur d'un grain de seigle ou de millet.

Le cerveau était sain.

de haut en bas, et descendait jusqu'à la troisième vertèbre lombaire, en suivant le côté droit de la colonne vertébrale.

Le poumon droit n'offrait qu'une scissure et conséquemment que deux lobes, tandis que le gauche présentait trois lobes et deux scissures.

La veine azygos, placée dans le côté gauche de la poitrine, venait s'ouvrir dans l'oreillette droite, transposée à gauche.

Transposé également, le diaphragme présentait à gauche l'anneau fibreux qui donne passage à la veine cave ascendante, tandis qu'à droite, il livrait passage en avant à l'œsophage et en arrière à l'aorte.

L'œsophage se rendait à l'estomac, en se dirigeant obliquement de haut en bas et à droite.

La grande courbure de l'estomac regardait en bas, en avant et à droite; tandis que la petite courbure de cet organe était tournée en arrière à gauche et en haut. La grosse tubérosité ou le grand cul-de-sac de l'estomac occupait l'hypochondre droit où se trouvait également la rate, qui en occupait la partie la plus profonde. La petite extrémité de l'estomac, tournée à gauche, donnait naissance au duodénum qui, d'abord dirigé obliquement de bas en haut, et de droite à gauche, se recourbait au-dessous de la vésicule du fiel, descendait jusqu'au-dessus du rein gauche, puis enfin se recourbait de nouveau pour marcher transversalement, et venir se terminer sur la partie latérale droite de la seconde vertèbre lombaire, en donnant là naissance au jéjunum. Ce dernier et l'iléon étaient renfermés dans la duplicature du mésentère, lequel, partant de la partie latérale droite de la seconde vertèbre lombaire, venait se terminer dans la fosse iliaque gauche, où l'iléon, en se dilatant, donnait naissance au cœcum. De l'extrémité supérieure de ce dernier intestin ainsi situé dans la fosse iliaque gauche, partait le colon ascendant. L'appendice cœcal était jeté sur le côté gauche de l'excavation pelvienne. Le colon ascendant montait dans la région lombaire gauche, jusqu'au-dessous du bas-fond de la vésicule du fiel, et là se courbait de haut en bas, pour marcher transversalement

de gauche à droite, en formant l'arc du colon; enfin, ce dernier arrivé dans l'hypochondre droit, au-dessous de la rate, se courbait de haut en bas pour descendre dans la région lombaire droite et former le colon descendant. Cette troisième portion du colon, parvenue au-devant de la symphyse sacro-iliaque droite, se plongeait dans le petit bassin obliquement de droite à gauche, pour former le rectum qui offrait une direction inverse de celle qu'il présente ordinairement.

Le pancréas était placé transversalement au-devant de la colonne vertébrale, de telle sorte que sa tête ou grosse extrémité était tournée à gauche, tandis que sa queue ou petite extrémité regardait à droite.

Enfin, le foie occupait l'hypochondre gauche; son grand lobe était tourné à gauche, tandis que son lobe moyen, situé à droite, recouvrait un peu le grand cul-de-sac de l'estomac.

§ III. Quelques considérations sur les causes et le diagnostic de la transposition du cœur.

Dire que la situation du cœur à droite est une *débauche de la nature peu sage* (Leibnitz), *un jeu extraordinaire de la nature* (Stoll), c'est reconnaître implicitement son ignorance sur la véritable cause de cette anomalie. Ce qui me paraît certain, c'est que s'il existe une anomalie dont on puisse difficilement contester la *primordialité*, si j'ose me servir de ce mot, c'est celle dont il s'agit ici.

La diagnostic de la transposition du cœur est une chose très simple. L'inspection, le toucher, la percussion et l'auscultation nous apprendront à la fois l'existence de cette anomalie. Pour distinguer la véritable transposition du cœur, du simple déplacement du même organe à droite, il suffit de réfléchir que dans la première, le foie occupe l'hypochondre gauche, l'estomac l'hypochondre droit, et que l'aorte longe le côté droit de la colonne vertébrale, etc.

CHAPITRE II.

DE LA COMMUNICATION ENTRE LES CAVITÉS DROITES ET LES CAVITÉS GAUCHES DU CŒUR, SOIT A LA FAVEUR DE LA NON-OBLITÉRATION DU TROU DE BOTAL, SOIT AU MOYEN DE PERFORATIONS ANORMALES DE LA CLOISON INTER-AURICULAIRE ET INTERVENTRICULAIRE.

§ I. Cas particuliers.

Parmi les observations précédemment rapportées dans cet ouvrage, il en est neuf dont les sujets ont présenté l'anomalie dont nous nous occupons ici. (Voir les observations 73, 75, 76, 78, 79, 80, 101, 102 et 148.) Nous allons en consigner ici six nouveaux cas.

OBSERVATION 152e (1).

Enfant de 4 ans. — Dyspnée et coloration livide du visage depuis la naissance; étouffement au moindre mouvement; battemens du cœur violens, tumultueux. — Cœur très volumineux. — Ventricules paraissant avoir les mêmes dimensions; oreillette droite excessivement distendue. — *Fosse ovale, très large et très profonde, percée de plusieurs trous. — A la base du ventricule droit, ouverture considérable, conduisant dans l'aorte; un peu au-dessus et à gauche de cette ouverture, il en existe une autre qui s'abouche dans l'artère pulmonaire.* — Valvule tricuspide épaissie et comme calleuse. — *Echancrure et interruption du septum des ventricules, établissant une libre communication entre les deux ventricules.*

Un enfant de quatre ans, affecté d'une hydrocèle congénitale, toussait beaucoup et était très oppressé, lorsque M. Palois, de Nantes, fut appelé pour lui donner des soins.

(1) Cette observation a été recueillie par M. Palois, de Nantes, et publiée dans les *Bulletins de la Faculté de médecine*, pour l'année 1809.

Sa face, colorée en rouge foncé, était bouffie; ses lèvres injectées, livides. — Peu de jours après sa naissance, on s'était aperçu qu'il respirait avec beaucoup de peine, surtout en tétant, que sa face se gonflait alors et devenait très rouge, mais reprenait, par le repos, sa teinte naturelle.

En avançant en âge, le petit malade est devenu de plus en plus oppressé; les pieds et les mains sont toujours livides et froids; les ongles violets et presque noirs. Au moindre mouvement, la respiration, courte et bruyante, semblait prête à s'arrêter, ce qui l'empêchait de partager les jeux des enfans de son âge. Les battemens du cœur, violens et tumultueux, étaient facilement visibles. Pour peu qu'il fît froid, il ne pouvait quitter le coin du feu. L'oppression était beaucoup plus fatigante, et la coloration de la peau plus foncée et plus livide dans les temps très chauds et très froids.

Six mois avant la mort de cet enfant, le ventre commença à grossir, et M. Palois y reconnut bientôt de la fluctuation.

Autopsie cadavérique.

Cadavre émacié; taches livides sur les épaules et les fesses (il avait coulé par le nez beaucoup de sang noir et très fluide).

L'abdomen contenait une grande quantité de fluide séreux. — Injection de l'estomac et des intestins. — Foie très volumineux et de couleur bleue d'ardoise.

Le péricarde distendu contenait de la sérosité.

Le cœur, d'un volume considérable, était placé presque transversalement; l'oreillette droite était excessivement distendue; la gauche, petite et contractée; les veines qui aboutissent à l'une et à l'autre, dans l'état naturel. Les ventricules paraissaient d'égale dimension. L'aorte, d'un calibre extraordinaire à son origine, sortait de la base du cœur plus en devant et à droite qu'on ne l'observe ordinairement. L'artère pulmonaire, au contraire, beaucoup plus petite qu'elle n'aurait dû être, naissait directement au-

devant de l'origine de l'aorte, vis-à-vis et un peu à droite de la cloison des ventricules. La fosse ovale, très large, très profonde, était garnie d'un tissu membraneux *percé de plusieurs trous, établissant une communication directe avec l'oreillette gauche*, laquelle n'offrait rien de remarquable.

Le ventricule droit présenta à sa base une ouverture considérable conduisant dans l'aorte. Un peu au-dessus et à gauche de cette ouverture, on en voyait une autre beaucoup plus petite et garnie de deux lèvres calleuses dirigées obliquement d'avant en arrière, s'abouchant dans l'artère pulmonaire. La valvule *tricuspide* était épaissie et comme calleuse à son bord libre.

A quelques duretés près, la valvule mitrale était dans son état naturel. L'orifice aortique, très considérable, était placée près du *septum* des ventricules, lequel était interrompu et comme échancré à sa partie supérieure, ce qui établissait une libre communication entre les deux ventricules. Les valvules aortiques étaient saines. L'artère pulmonaire n'avait que *deux valvules placées transversalement, une antérieure et l'autre postérieure, très larges, formant entre elles et le calibre de l'artère, deux culs-de-sac très profonds.*

OBSERVATION 153e (1).

Femme de 25 ans, n'ayant point présenté de coloration bleue de la peau, si ce n'est dans les derniers temps de sa vie, et ayant joui jusque là d'une bonne santé. — A 25 ans, dyspnée, palpitations, coloration bleuâtre du visage. — *Trou ovale, ouvert comme chez le fœtus*; rétrécissement des orifices auriculo-ventriculaire droit et pulmonaire; *petit trou rond, faisant communiquer l'artère pulmonaire avec le ventricule gauche*; hypertrophie considérable du ventricule droit, avec un peu de rétrécissement de sa cavité; ventricule gauche peu développé.

Une malade, d'une complexion robuste, avait joui jus-

(1) Publiée par M. le prof. Tommasini (*Clinica medica di Bologna*), sous ce titre : *Sopra un caso di morbo ceruleo.*

qu'à sa 25e année d'une très bonne santé, et n'avait point présenté de coloration bleue de la peau. A cette époque, elle commença à éprouver, à la suite de chagrins et d'un accouchement laborieux, de la dyspnée et des palpitations. Plus tard, à ces symptômes, se joignit une coloration bleuâtre des lèvres, du visage et des extrémités.

Malgré les moyens employés, les saignées en particulier, les symptômes augmentèrent et la malade succomba. L'absence de couenne sur le sang tiré de la veine, l'inégalité et la faiblesse du pouls (*i polsi erano inegüali, ma mancavano di quella vibrazione od* ARTERIOSITA, *che d'ordinario caratterizza i vizi del cuore e del sistema arterioso*), la couleur violette des lèvres firent soupçonner à M. *Tommasini* que la maladie affectait principalement les oreillettes du cœur et les gros troncs veineux.

Autopsie cadavérique.

Le cœur était d'un tiers environ plus volumineux qu'à l'ordinaire. L'oreillette droite était assez dilatée ; la gauche avait son volume normal. Les parois du ventricule droit avaient à peu près doublé d'épaisseur, en même temps que la cavité de ce ventricule était assez étroite. (*Le pareti del ventricolo destro del cuore di crassezza quasi doppia della naturale, e la cavità del medesimo assai ristretta.*) *Le trou ovale était ouvert comme chez le fœtus, et faisait librement communiquer l'oreillette droite avec la gauche.* L'orifice ventriculo-auriculaire était presque *obturé* par une concrétion polypeuse, et rendu très étroit par l'adhésion réciproque des valvules. L'artère pulmonaire était assez ample et ses parois amincies; mais son orifice était notablenent rétréci, par suite de l'union étroite et réciproque des valvules semi-lunaires, lesquelles formaient une espèce de tapis membraneux au centre duquel *on observait un petit trou rond qui établissait une communication entre l'artère pulmonaire et le ventricule gauche.* Les parois de ce dernier étaient peu développées

en comparaison du volume général du cœur; sa cavité était assez ample, et ses orifices libres.

OBSERVATION 154e (1).

Enfant de 11 ans, offrant, dès sa plus tendre enfance, une teinte bleuâtre de la face. — Mouvemens convulsifs revenant par intervalles, avec syncopes et teinte violette foncée du visage. Vive sensibilité au froid; oppression au moindre mouvement. — Cœur plus volumineux qu'à l'état normal. *Trou ovale conservé, ayant 4 lignes environ de diamètre. Ouverture de la cloison interventriculaire pouvant admettre le doigt, faisant communiquer le ventricule droit avec le gauche et avec l'origine de l'aorte*: rétrécissement de l'artère pulmonaire et de son orifice, lequel ne présente que deux valvules.

Un enfant, âgé de 11 ans, offrait depuis sa plus tendre enfance une teinte bleuâtre de la face, sans altération notable dans l'exercice des fonctions. A 16 mois, pour la première fois, mouvemens convulsifs, perte de connaissance; visage entièrement violet. Depuis cette époque, retour assez fréquent de syncopes, déterminées surtout par des efforts, ou de violens emportemens auxquels cet enfant, extrêmement irascible, se livrait, à la moindre contradiction. Il devenait alors tout-à-fait livide, et paraissait comme asphyxié. En appliquant la main sur la région du cœur, à peine y pouvait-on sentir un léger frémissement. A 5 ans, épistaxis qu'on eut beaucoup de peine à arrêter. L'enfant était extrêmement sensible au froid, et ne pouvait faire le moindre exercice sans se sentir très oppressé. Il mourut en faisant des efforts pour aller à la garde-robe.

Autopsie cadavérique.

Le cœur, plus volumineux que dans l'état naturel, et gorgé de sang, offrit les lésions suivantes : *le trou ovale*

---

(1) Recueillie par M. Cailliot, professeur à la faculté de médecine de Strasbourg, et publiée dans le t. Ier des Bulletins de la faculté de médecine de Paris (an XIII).

conservé établissait une communication entre les deux oreillettes. Cette ouverture avait environ quatre lignes de diamètre. La cloison qui sépare les ventricules, présentait une ouverture assez grande pour admettre le doigt, et dont le contour était parfaitement lisse. L'aorte ayant été ensuite fendue au-dessus des valvules sigmoïdes, on vit que l'orifice de cette artère embrassait l'ouverture qui établissait communication entre les ventricules.

L'orifice de l'artère pulmonaire, très étroit, ne *présentait que deux valvules sigmoïdes*. Cette artère, plus rétrécie encore au-dessus de son origine, augmentait ensuite de diamètre en s'éloignant du cœur; ses membranes étaient plus minces que dans l'état naturel.

Le canal artériel, complètement oblitéré, se rendait dans la sous-clavière gauche, laquelle donnait naissance à la carotide gauche, tandis que la sous-clavière et la carotide droites naissaient par deux troncs séparés.

OBSERVATION 155e (1).

Enfant de 3 ans. — Visage d'un rouge violet; lividité du bout des doigts. — Dyspnée, syncopes fréquentes. — Mort à la suite d'une hémorrhagie buccale.— *Trou ovale conservé. — A la base de la cloison ventriculaire, ouverture large, établissant une communication entre les deux ventricules.* — Hypertrophie concentrique du ventricule droit; dilatation énorme de l'oreillette droite. — Rétrécissement extrême de l'orifice pulmonaire.

Un enfant de trois ans, faible, d'une maigreur extrême, avait le visage d'un rouge violet. Il restait habituellement couché. Ses gencives tuméfiées saignaient avec la plus grande facilité. La peau du bout des doigts était plus livide encore que celle du visage.

A deux mois, cet enfant avait été attaqué de la coqueluche. A cette époque, le visage avait pris une teinte rouge,

(1) Recueillie également par M. Cailliot.

qui avait toujours été depuis en augmentant d'intensité, même après la disparition de la toux.

Comme le précédent sujet, cet enfant éprouvait fréquemment des syncopes, qui s'annonçaient par une dyspnée très forte, et étaient accompagnées le plus souvent d'une lividité générale de la peau, et quelquefois, au contraire, d'une pâleur très marquée.

Après avoir éprouvé une hémorrhagie buccale effrayante, il tomba dans un assoupissement qui fut suivi de la mort, après s'être prolongé pendant deux jours.

Autopsie cadavérique.

Le cœur, situé transversalement dans la poitrine, avait sa base directement tournée du côté droit. L'oreillette droite, distendue par un sang noir, en partie fluide, en partie coagulé, était seule aussi volumineuse que tout le reste du cœur. *Le trou ovale conservé pouvait admettre une sonde de femme. Les parois du ventricule droit étaient d'une épaisseur considérable, et sa cavité rétrécie ne renfermait qu'une petite quantité de sang.* Après avoir incisé ce ventricule, on essaya de faire pénétrer la sonde dans l'artère pulmonaire, mais cet instrument s'engagea aussitôt dans l'aorte. On ouvrit alors le ventricule gauche, et l'on aperçut, *vers la base de la cloison, une ouverture large qui établissait une communication entre les deux ventricules.*

Pour pénétrer ensuite dans l'artère pulmonaire, il fallut recourir à un stylet, *tant son orifice était rétréci.* Le canal artériel oblitéré allait se terminer à la sous-clavière gauche, laquelle fournissait la carotide primitive, tandis que les artères correspondantes du côté opposé formaient, dès leur origine, deux troncs séparés (1).

Enfin, la position du cœur avait tellement changé les

(1) Ce nouveau point de ressemblance entre ce cas et le précédent, mérite d'être signalé.

rapports de l'aorte, que celle-ci, au lieu de se contourner autour de la bronche gauche, embrassait dans sa courbure la bronche droite, et passait derrière l'extrémité inférieure de la trachée-artère, pour aller gagner le côté gauche de la colonne vertébrale.

OBSERVATION 156e (1).

Femme de 28 ans. — Dyspnée, palpitations; matité très étendue et bruit de soufflet dans la région précordiale; point de cyanose proprement dite. — Épanchement séro-albumineux dans le péricarde. Dilatation de l'oreillette droite, du ventricule correspondant, des orifices droits et de l'artère pulmonaire. — *Trou botal conservé.*

Une couturière, âgée de vingt-huit ans, était malade depuis plus de sept ans, quand elle vint à l'hôpital de la Charité, le 24 juillet 1825. Elle attribuait sa maladie à une frayeur violente, suivie d'une dyspnée subite avec une diminution considérable des forces. A l'oppression qui fit des progrès continuels, se joignirent des palpitations, puis des rêves pénibles avec réveils en sursaut, l'infiltration des membres inférieurs et l'ascite. Hémoptysies légères; figure pâle, un peu jaunâtre. — Gonflement des jugulaires à chaque pulsation artérielle; percussion mate dans la moitié antérieure et inférieure du côté gauche de la poitrine; impulsion molle et étendue à la région précordiale; *bruit de soufflet, dans le même point, à chaque battement du cœur;* pouls calme et régulier.

La dyspnée ayant augmenté et le pouls étant devenu irrégulier, la malade expira, le 14 août, vingt jours après son entrée.

Autopsie cadavérique, vingt-quatre heures après la mort. OEdème des membres inférieurs; point de vergetures.

---

(1) Recueillie par M. Louis, et publiée dans le mémoire de cet auteur sur la *communication des cavités droites et gauches du cœur.*

Le péricarde occupait la plus grande partie de la poitrine, contenait environ huit onces d'une sérosité claire, dans laquelle flottaient quelques filamens albumineux, et n'offrait pas d'autres traces d'inflammation.

Le cœur avait sept pouces et demi dans le sens horizontal (de la pointe de cet organe au sommet de l'oreillette droite), et cinq pouces huit lignes dans le sens vertical. L'oreillette droite avait cinq pouces de haut sur trois et demi de large, et contenait un gros caillot de sang noir. Le ventricule correspondant était triplé ou quadruplé de volume; sa pointe dépassait d'un pouce celle du ventricule gauche, dont la capacité était bien peu augmentée. L'oreillette gauche n'était pas plus ample que dans l'état naturel; ses parois étaient saines; celles du ventricule correspondant, un peu mollasses et épaisses de trois lignes et demie seulement. Les parois de l'oreillette droite avaient une fermeté et une épaisseur au moins doubles de celles qui lui appartiennent dans l'état naturel; le ventricule correspondant était épais d'un peu plus de deux lignes, et, comme l'oreillette, plus ferme que de coutume. — *Le trou botal était conservé, lisse, poli, membraneux en arrière, formait un cercle imparfait antérieurement et d'un pouce de diamètre environ.* Les orifices auriculo-ventriculaire et ventriculo-pulmonaire avaient quarante-huit lignes de développement, tandis que ceux du côté opposé n'avaient que vingt-quatre lignes (1). La dilatation de l'artère pulmonaire était générale, se prolongeait jusque dans ses ramifications, qui avaient encore, à une petite distance des plèvres, deux lignes de diamètre. L'aorte était parfaitement saine.

Les poumons étaient un peu plus lourds que dans l'état ordinaire, et légèrement engoués à leur base; le droit était parfaitement libre; le gauche offrait des adhérences cellu-

(1) On doit regretter que l'état des valvules n'ait pas été décrit par M. Louis.

leuses dans toute l'étendue de son lobe inférieur : on n'y observait aucune espèce de lésion.

OBSERVATION 157e (1).

Homme de 57 ans. — A la suite de contusion de la région épigastrique et précordiale, symptômes d'un obstacle à la circulation à travers le cœur. — Une pinte de sérosité dans le péricarde. — Hypertrophie et dilatation considérable des cavités droites. — Dilatation avec amincissement de l'oreillette gauche; épaississement léger des parois du ventricule gauche avec rétrécissement de la cavité. — *Trou ovale conservé, ayant plus d'un pouce de diamètre;* rétrécissement de l'orifice auriculo-ventriculaire gauche avec induration de la valvule mitrale.

Un postillon, âgé de cinquante-sept ans, reçut de violens coups de poing à l'épigastre, et, pendant les trois semaines qui suivirent, eut de la dyspnée, des défaillances, de vives douleurs à l'endroit frappé. Ces symptômes avaient cessé en grande partie, lorsqu'une nouvelle contusion à l'épigastre eut lieu. Dès lors, palpitations, visage violacé, pouls irrégulier, étouffement au moindre mouvement; œdème, ascite, etc.

A l'ouverture du corps, on trouva ce qui suit : le péricarde, très développé, occupait la plus grande partie de la cavité gauche de la poitrine et refoulait le poumon correspondant (celui-ci adhérait avec la plèvre costale). Une pinte de sérosité claire et citrine dans la cavité du péricarde. — Cœur beaucoup plus volumineux qu'il n'aurait dû l'être, malgré la forte stature de l'individu. Oreillette droite très dilatée, à parois plus épaisses, plus dures qu'à l'état normal; munie de colonnes charnues aussi fortes que celles qui, dans l'état naturel, se voient à l'intérieur du ventricule gauche. Dilatation de l'orifice auriculo-ventriculaire droit, avec agrandissement proportionnel de la valvule tricuspide. Cavité du ventricule droit énorme (il y avait une dispro-

(1) Observation de Corvisart.

portion étonnante entre elle et celle du ventricule gauche); parois du ventricule droit très épaissies et garnies intérieurement de colonnes charnues, plus saillantes et plus fermes que dans l'état ordinaire.

L'oreillette gauche paraissait avoir beaucoup plus d'ampleur qu'elle n'en a communément; mais ses parois avaient l'épaisseur d'une simple membrane; la cloison qui sépare les deux oreillettes avait, en raison de l'agrandissement de leurs cavités, acquis beaucoup d'étendue. La fosse ovalaire avait bien deux pouces de diamètre, *et était percée d'un trou de forme ovale, ou plutôt inégalement circulaire, du diamètre de plus d'un pouce; les bords de cette ouverture étaient minces, lisses, blanchâtres et comme tendineux.*

L'orifice auriculo-ventriculaire gauche était rétréci (on pouvait cependant encore y introduire l'extrémité de l'un des doigts). La valvule mitrale était un peu épaissie et rugueuse vers ses bords ainsi qu'à sa base.

La cavité du ventricule gauche était extrêmement petite (on aurait à peine pu y loger un corps du volume d'une noix). L'épaisseur des parois musculaires était peu augmentée; elles étaient un peu plus dures que dans l'état naturel, sans doute à cause de leur rétraction sur elles-mêmes.

L'artère aorte avait, à sa naissance, très peu de diamètre, et n'offrait aucune autre particularité.

L'artère pulmonaire était très dilatée à son embouchure et même vers sa division. Les valvules de cette artère avaient acquis beaucoup d'étendue, sans être autrement altérées.

HISTOIRE GÉNÉRALE DE LA COMMUNICATION ANORMALE DES CAVITÉS DROITES ET GAUCHES DU COEUR LES UNES AVEC LES AUTRES.

§ Ier. Description des ouvertures de communication, indication des diverses lésions anatomiques du cœur coïncidant ordinairement avec ces ouvertures anormales.

I. Les cavités opposées du cœur peuvent communiquer entre elles, tantôt par une ouverture unique, tantôt par plusieurs ouvertures. Ces ouvertures siègent sur la cloison interauriculaire, ou sur la cloison interventriculaire seulement, ou bien sur l'une et l'autre en même temps. Dans beaucoup de cas, l'ouverture que l'on rencontre sur la cloison interauriculaire, n'est, sans doute, autre chose que le trou ovale lui-même, dont l'oblitération ne s'est pas accomplie; mais, dans d'autres cas, l'ouverture peut être le résultat d'un véritable état morbide accidentel; et cela devient surtout évident, lorsque cette ouverture n'occupe pas le point de la cloison où se trouve normalement le trou de Botal, ou lorsqu'il existe plusieurs ouvertures sur cette cloison, comme dans le septième cas, rapporté plus haut.

Quel que soit, au reste, le mécanisme qui ait présidé à la formation d'une ouverture anormale entre l'oreillette droite et l'oreillette gauche, cette ouverture est ordinairement arrondie, à bords lisses, quelquefois épais, comme tendineux, et son diamètre, le plus souvent de 4 à 5 lig., peut cependant avoir 10 à 12 lig. et même plus (1).

---

(1) De ce que, dans aucun cas, on n'a trouvé aux environs de l'ouverture interauriculaire nulle trace de ramollissement, ou de quelque lésion récente, M. Louis est porté à croire que dans tous les cas qu'il a rapportés, elle était congénitale et non acquise. Je ne veux pas agiter en ce moment la question de savoir si l'ouverture de la cloison interauriculaire est toujours congénitale, mais il me semble que la preuve anatomique invoquée par M. Louis à l'appui de l'affirmative n'est pas assez concluante. En effet, une ouverture non congénitale, ter-

La perforation de la cloison interventriculaire peut en occuper les différens points ; toutefois, elle paraît affecter une sorte de préférence pour la jonction de cette cloison avec celle des oreillettes, vers l'insertion de l'artère pulmonaire et de l'aorte. La forme des perforations de la cloison interventriculaire est variable ; cependant elle est le plus ordinairement arrondie (de là le nom de *trou*, sous lequel ces perforations sont désignées par la plupart des observateurs), et leur diamètre est, en général, le même que celui des perforations de la cloison interauriculaire (de 2 lig. à 1 pouc. environ, d'après un relevé de M. Louis); ainsi que le pourtour de ces dernières, celui des perforations de la cloison interventriculaire est, en général, lisse, poli, comme fibreux (1).

II. — L'état où se trouvent les valvules du cœur et les orifices auxquels elles sont adaptées, dans les cas de communication anormale entre les cavités opposées du cœur, mérite de fixer toute notre attention. Sur quinze cas de ce vice de conformation rapportés dans cet ouvrage, il en est douze où les valvules du cœur étaient altérées, épaissies, indurées, corrodées, perforées (dans les trois autres cas, il n'est pas fait mention de l'état des valvules).

---

minée par la cicatrisation de ses bords, ne pourrait-elle pas offrir, au bout d'un certain temps, tous les caractères assignés par M. Louis à une ouverture congénitale?

(1) De l'analogie qui existe entre la disposition de la perforation de la cloison interventriculaire et le *trou de Botal persistant*, M. Louis en conclut qu'elle est congénitale comme cette dernière lésion. Il fait remarquer cependant que dans une observation de M. Thibert (nous l'avons rapportée sous le n° 102), *le contour de l'ouverture pratiquée aux deux cloisons offrait des franges membraneuses, jaunâtres, irrégulières, et des caractères assez différens de ceux indiqués ci-dessus, pour qu'on fût porté à croire que dans ce cas, du moins, la communication était accidentelle.* Toutefois, M. Louis ne considère pas ce cas comme suffisant pour détruire la règle qu'il a établie. Les réflexions que nous avons faites à l'occasion des perforations de la cloison interauriculaire sont applicables à celles de la cloison interventriculaire.

Dans dix des douze cas où les valvules étaient indurées, il existait un rétrécissement de l'orifice du cœur auquel elles appartenaient (dans les deux autres cas, les dimensions de l'orifice n'ont pas été indiquées). Dans huit des douze cas, la lésion occupait les valvules droites; dans trois, les valvules gauches; dans un cas enfin, il est dit qu'elle occupait les valvules sigmoïdes, sans qu'on ait spécifié si ces valvules étaient celles de l'artère pulmonaire ou celles de l'aorte. Dans cinq des huit cas de lésion des valvules droites, cette lésion affectait les valvules pulmonaires; dans deux, la valvule tricuspide, et dans un, les valvules pulmonaires et la valvule tricuspide à la fois : dans deux cas (obs. 152e et 154e), les valvules pulmonaires n'étaient qu'au nombre de deux. Sur cinquante-trois cas de cyanose rapportés par M. Gintrac, il y en a vingt-sept dans lesquels un pareil obstacle s'est rencontré; et dans ces vingt-sept cas, il occupait les orifices droits (vingt-six fois l'orifice de l'artère pulmonaire, et une seule fois l'orifice auriculo-ventriculaire). Comme nous avons décrit le rétrécissement dont il s'agit dans le chapitre second du livre premier de cet ouvrage, nous n'avons point à nous en occuper ici (1).

La fréquence du rétrécissement des orifices droits et de l'orifice de l'artère pulmonaire, dans les cas de communication entre les cavités droites et les cavités gauches du

---

(1) Après avoir passé en revue les *variétés de structure des rétrécissemens de l'orifice de l'artère pulmonaire*, M. Louis tire la conclusion suivante: « Il semble-» rait donc résulter de tout ce qui précède que le trou de Botal, à une époque » quelconque de la vie, la perforation de la cloison des ventricules, et le rétrécis-» sement de l'artère pulmonaire, doivent être considérés comme des dispositions » congénitales. » Cette conclusion ne me paraît pas rigoureusement déduite des faits anatomiques rapportés par M. Louis. En effet, nous ne craignons pas d'affirmer que, parmi les cas dont il s'agit, il en est dans lesquels le rétrécissement de l'artère pulmonaire elle-même ou de son orifice n'était pas congénital, comme le prouveront, j'espère, les considérations que nous

cœur est, comme l'a dit M. Louis, bien digne de remarque.

III. — Dans onze des quinze cas que nous avons rapportés, le volume du cœur était augmenté (ce volume n'a pas été indiqué dans les quatre autres cas). L'augmentation de volume tenait à la fois, dans la plupart des cas, et à la dilatation et à l'hypertrophie des cavités droites. La dilatation affectait de préférence l'oreillette droite : elle a été notée dans dix cas (dans les cinq autres, le volume de l'oreillette n'a pas été indiqué). Dans cinq des dix cas de dilatation de l'oreillette, l'épaisseur de ses parois n'a pas été notée; il est dit dans les cinq autres cas que l'oreillette était hypertrophiée en même temps que dilatée. L'hypertrophie du ventricule droit a été signalée dans dix cas (il n'est rien dit de l'épaisseur des parois de ce ventricule dans les cinq autres cas). Une circonstance des plus remarquables, c'est que dans quatre des dix cas d'hypertrophie du ventricule droit, celle-ci affectait la forme concentrique.

Les cavités gauches du cœur n'ont, en général, présente aucune lésion notable, sauf les trois cas dans lesquels existaient l'induration des valvules et le rétrécissement des orifices gauches.

Rapprochons de ce résumé celui de M. Louis : « Les vingt » observations que nous avons rapportées, dit-il, si l'on » en excepte une qui manque de détails, sont des exemples

---

présenterons plus loin sur les causes, le mode de développement et les signes de l'anomalie que nous décrivons. Les dispositions anatomiques du rétrécissement de l'orifice de l'artère pulmonaire, dans quelques uns des faits rassemblés par M. Louis, ne sont point essentiellement différentes de celles qui existeraient dans un cas de rétrécissement non congénital. Il faudrait cependant qu'il en fût ainsi pour que la conclusion de M. Louis pût être rigoureusement adoptée. Mais il est évident que pour remonter à l'origine précise des lésions qui nous occupent, ce ne sont pas seulement les données fournies par les dispositions anatomiques qui doivent servir de base à la discussion.

» d'*anévrismes* d'une ou de plusieurs cavités du cœur. La » dilatation de l'oreillette a été observée dix-neuf fois, six » fois avec hypertrophie, et deux fois avec amincissement » de ses parois ; celle du ventricule droit dix fois, son hy- » pertrophie onze fois, et cinq fois cette hypertrophie a » coïncidé avec la dilatation de sa cavité, tandis que du » côté gauche la dilatation de l'oreillette a été observée » trois fois seulement, celle du ventricule quatre, son hy- » pertrophie trois, et celle de l'oreillette deux, précisé- » ment l'inverse de ce qu'on rencontre ordinairement. »

Le résumé de M. Louis s'accorde parfaitement avec le nôtre, du moins dans les circonstances principales, et cela ne pouvait être autrement, puisque la plupart des faits, sur lesquels M. Louis a opéré, sont aussi ceux sur lesquels nous avons opéré nous-même. On remarquera seulement que M. Louis n'a pas fait mention de l'hypertrophie concentrique ou avec rétrécissement du ventricule droit, bien que plusieurs des faits qu'il a résumés s'y rapportent (1).

---

(1) M. Louis s'est appliqué à démontrer que la perforation de la cloison ventriculaire n'a été, chez aucun des sujets dont il a rapporté l'observation, l'effet de l'*hypertrophie du ventricule droit et du rétrécissement de l'artère pulmonaire*, d'où il conclut, sous ce nouveau rapport, que *la communication des cavités droites et gauches du cœur paraît être un vice de conformation, une disposition congénitale et non acquise.* Nous pensons assurément, avec M. Louis, que, dans l'immense majorité des cas au moins, l'hypertrophie du ventricule droit et le rétrécissement de l'orifice de l'artère pulmonaire, ou du tronc même de cette artère, n'ont pas déterminé la perforation de la cloison ventriculaire. Mais en conclure que la communication réciproque des cavités droites et gauches du cœur est un vice de conformation constamment congénital, c'est aller bien au-delà de ce que comportent les prémisses de notre argument. En effet, l'hypertrophie du ventricule droit et le rétrécissement de l'orifice de l'artère pulmonaire ou du tronc de cette artère ne sont pas les seules causes, ni même les principales causes qui pourraient donner lieu à une perforation accidentelle de la cloison ventriculaire. D'ailleurs, un peu plus loin, M. Louis déclare lui-même que sa conclusion ne s'applique qu'aux faits qu'il a rappportés : « Nous ne prétendons » pas, ajoute-t-il, que jamais il ne puisse y avoir de perforation accidentelle » de la cloison des cavités du cœur, puisqu'on a des exemples de perforations » *spontanées* de cet organe, dans d'autres points de son étendue : mais nous

IV. Dans quelques cas, la perforation de la cloison qui sépare les cavités juxtà-posées du cœur coïncide avec d'autres anomalies vraiment congénitales et primordiales, telles que *la naissance de l'aorte du ventricule* droit, comme M. Ribes en a recueilli un exemple (c'est la 23e observation du Mémoire de M. Louis), la naissance de la même artère des deux ventricules à la fois (observation 19e et 20e du Mémoire de M. Louis), la persistance du canal artériel (observation 13e et 15e du Mémoire de M. Louis), etc. (1).

V. L'état du péricarde n'a été mentionné que dans quatre de nos quinze cas de communication entre les cavités juxtà-posées du cœur. Dans ces quatre cas, le péricarde contenait depuis trois onces jusqu'à une pinte de sérosité. Dans deux cas, la sérosité était mêlée de flocons albumineux; dans un cas, il existait aussi une fausse membrane et des granulations à la surface de l'oreillette droite; dans le quatrième cas recueilli par Corvisart, on ne dit pas quelle était la qualité du liquide épanché dans le péricarde, à la dose d'une pinte.

M. Louis n'a pas cru devoir parler des lésions du péricarde dans son résumé des dispositions anatomiques du cœur, chez les individus affectés d'une solution de continuité de la cloison des ventricules ou des oreillettes. Il nous importait

---

» pensons que ces cas sont infiniment rares, et qu'ils doivent être la suite de » quelque lésion de tissu plus ou moins grave, et dont on doit retrouver des » traces après la mort. » Cette dernière condition ne serait nécessaire qu'autant que la mort aurait lieu immédiatement ou peu de temps après cette lésion de tissu; et partant avant sa guérison par cicatrisation.

(1) M. Louis considère les vices de conformation *évidemment congénitaux, coïncidant avec la perforation de la cloison des ventricules ou avec le trou de Botal, comme établissant une présomption bien forte en faveur de l'origine également congénitale de cette dernière lésion.* Il n'y aurait assurément rien de satisfaisant à opposer à M. Louis, si les vices de conformation signalés ci-dessus coïncidaient toujours avec la communication anormale des cavités droites et gauches du cœur entre elles. Mais il n'en est pas ainsi, et cette coïncidence n'a même lieu que dans la minorité des cas.

au contraire, à nous, de la signaler, puisque nous avons démontré précédemment, par des faits nombreux, l'influence qu'exerçaient certaines affections inflammatoires du péricarde et de l'endocarde sur le développement de l'hypertrophie du cœur. Or, trois des quatre cas dans lesquels le péricarde était affecté appartiennent certainement à la péricardite, puisque le liquide contenait des productions pseudo-membraneuses, et que même, dans un cas, une véritable fausse membrane et des granulations recouvraient la portion du péricarde qui tapisse l'oreillette droite. Nous ajouterons que parmi les vingt observations que renferme le Mémoire publié par M. Louis, les deux qui ont été recueillies par cet auteur sont précisément des cas dans lesquels il existait des traces de péricardite.

§ II. Des symptômes et des effets de la communication anormale entre les cavités droites et gauches du cœur.

Si nous possédions un bon nombre de cas dans lesquels le vice de conformation qui nous occupe eût été observé à son état de simplicité, c'est-à-dire dégagé de toute complication d'autres lésions du cœur, nous éprouverions moins d'embarras dans l'exposition de ses symptômes. Mais rien n'est plus rare que des faits de ce genre. Je me rappelle seulement un cas de persistance du trou de Botal chez un phthisique dont le cœur nous parut d'ailleurs bien conformé. Or, nous n'observâmes chez ce sujet aucun trouble de la circulation, qui pût nous faire soupçonner l'existence de l'anomalie indiquée. Pour avoir les symptômes propres à la lésion que nous étudions, il faut donc commencer par dégager tous ceux qui appartiennent aux lésions coïncidentes (1).

---

(1) C'est aussi de cette manière que M. Louis a procédé. On voit seulement que, fidèle aux anciennes traditions, il a désigné sous le nom commun d'anévrisme, les lésions diverses et même opposées qui existaient chez les malades

Or, cette élimination une fois faite, que nous reste-t-il pour caractériser la communication entre les cavités droites et gauches du cœur? Rien, ou presque rien. Parcourez, en effet, les observations les plus détaillées que nous ayons rapportées, et vous verrez que les palpitations, la matité de la région précordiale, le frémissement cataire, le bruit de soufflet, les défaillances, les syncopes, l'étouffement, l'inégalité, l'irrégularité, l'intermittence du pouls, les congestions veineuses et séreuses, etc., sont autant de symptômes que nous pouvons rapporter à l'hypertrophie du cœur, aux lésions des valvules, aux rétrécissemens des orifices du cœur et de l'artère pulmonaire qui coïncidaient avec l'ouverture anormale de la cloison des oreillettes ou des ventricules.

Plusieurs médecins ont attribué à ce vice de conformation exclusivement l'affection désignée sous les noms de *cyanose*, de *maladie bleue*, d'ictère *bleu*, et qui consiste, comme son nom l'indique, dans la coloration violette ou bleuâtre, soit de toute l'habitude extérieure du corps, ce qui est fort rare, soit de certaines parties seulement, telles que le visage et spécialement les lèvres, les oreilles, les extrémités des doigts, les ongles, etc. Ainsi que nous l'avons dit dans un autre endroit de cet ouvrage, nous ne prétendons pas que le mélange d'une certaine quantité du sang des cavités droites avec celui des cavités gauches du cœur ne puisse, jusqu'à un certain point, concourir à la production de la

---

dont il a consigné les observations dans son mémoire: « Nous ne nous arrête-» rons pas, dit-il, à tous les symptômes consignés dans l'histoire de nos malades, » parce que, TOUTES *ces observations* étant aussi *des exemples d'anévrisme du* » *cœur*, il faudrait répéter, sans le moindre avantage, tout ce qui est relatif à » cette affection.» Quoi! toutes les observations dont parle M. Louis étaient des exemples *d'anévrisme*, c'est-à-dire de *dilatation* des cavités du cœur, et dans plusieurs de ces observations il est noté expressément qu'il existait un rétrécissement de quelqu'une des cavités du cœur (dans un cas recueilli par M. Louis lui-même, *la cavité du ventricule droit était réduite à très peu de chose*)!

cyanose; mais il ne faut pas se dissimuler que cette influence est renfermée, selon toute apparence, dans des limites beaucoup plus étroites que celles qui lui avaient été assignées. Une des plus victorieuses objections que l'on puisse faire à l'opinion dont il s'agit, c'est que suivant une remarque très judicieuse de M. Fouquier, la peau du fœtus, chez lequel existe normalement le mélange du sang rouge et du sang noir, n'est pas colorée en bleu. D'un autre côté, M. Breschet dit avoir vu chez, un enfant d'environ un mois, l'artère sous-clavière gauche prendre naissance de l'artère pulmonaire, sans que cette disposition singulière eût apporté la moindre modification dans la coloration de ce membre (1). Enfin, on rencontre une teinte violette ou bleuâtre chez des individus qui, exempts de toute communication anormale entre les cavités droites et gauches du cœur, sont atteints d'un grand obstacle à la circulation, comme il arrive dans les cas d'un rétrécissement considérable des orifices du cœur, par exemple. N'est-il donc pas extrêmement probable que la coloration livide, violette, bleuâtre, observée dans les cas du vice de conformation que nous étudions, tenait principalement, sinon exclusivement, au rétrécissement des orifices du cœur ou de l'artère pulmonaire dont il était accompagné ?

MM. Louis et Ferrus soutiennent même que le mélange du sang noir avec le sang rouge n'est pour rien dans la cyanose qui existe chez les sujets atteints de communication entre les cavités droites et gauches du cœur et de rétrécissement des orifices de cet organe. Quant à nous, il nous

---

(1) En admettant que le mélange du sang noir avec le sang rouge fût la seule et véritable cause de la *cyanose*, il ne faudrait pas attribuer cette maladie à la seule perforation de la cloison des ventricules ou des oreillettes. Il est, en effet, d'autres vices de conformation qui peuvent entraîner le mélange dont il s'agit, comme, par exemple, la persistance du canal artériel, la communication anormale de l'artère pulmonaire avec l'aorte, etc.

paraît toujours probable que le mélange du sang noir avec le sang rouge peut contribuer à la production de la cyanose; mais ce mélange a lieu, peut-être, plus rarement qu'on ne l'avait cru jusqu'ici. En effet, il est des cas où c'est le sang rouge qui probablement passe des cavités gauches dans les droites, plutôt que ce n'est le sang noir qui passe des cavités droites dans les gauches. Or, dans ce cas, il ne saurait exister de cyanose si, comme le veulent quelques auteurs, sa cause essentielle consistait dans le mélange du sang rouge avec le sang noir. Quoi qu'il en soit, l'opinion de MM. Louis et Ferrus nous semble devoir être prise en sérieuse considération, et il serait possible que dans notre article cyanose du *Dictionnaire de médecine et de chirurgie pratiques*, nous eussions, avec Morgagni, Corvisart et M. Gintrac, fait jouer un trop grand rôle au mélange du sang noir avec le sang rouge dans la production de cette affection.

Il est bien clair, au reste, qu'on ne saurait expliquer par le mélange du sang noir avec le sang rouge ces congestions veineuses, ces collections séreuses qui existaient chez plusieurs des malades dont nous avons rapporté les observations, et que ces phénomènes sont, au contraire, l'effet de l'obstacle à la circulation coïncidant avec l'ouverture de la cloison des ventricules ou des oreillettes (1).

---

(1) Nous sommes ici en partie d'accord avec M. Louis : « Ainsi donc, dit-il, » si les symptômes assignés aux communications des cavités droites et gauches du » cœur s'observent assez fréquemment, il est vrai de dire que leur réunion manque » dans bien des cas, qu'on les rencontre quelquefois au même degré, qu'il y ait ou » qu'il n'y ait pas rétrécissement des orifices; qu'ils ne sont en quelque sorte que » l'exagération des symptômes propres aux anévrismes du cœur (*), et que, par

(*) On voit encore ici que M. Louis se sert du mot *anévrisme*, dans l'acception vague qu'il a reçue de certains auteurs. Non, cent fois non ; la plupart des symptômes auxquels fait ici allusion M. Louis ne sont pas, à rigoureusement parler, ceux des *anévrismes* ou des dilatations du cœur, mais bien ceux d'une lésion des valvules avec obstacle à la circulation. Si je relève, à différentes reprises, une semblable erreur, c'est qu'elle règne encore généralement dans l'esprit des observateurs les plus distingués d'ailleurs, et que l'on ne peut faire triompher la vérité qu'en la défendant avec une persévérance infatigable.

Les réflexions de M. Jul. Cloquet sur le cas que je publiai, en 1819, dans un journal dont il était alors l'un des rédacteurs, contiennent une explication ingénieuse de l'influence variable de la communication des cavités droites et gauches du cœur sur la production de la cyanose : « Si les deux » oreillettes ou les deux ventricules du cœur, dit-il, se » contractent avec une égale énergie, les deux colonnes » formées par le sang rouge et le sang noir qui se touchent, » s'adossent au niveau de l'ouverture de communication, » se font équilibre, et le liquide n'a pas plus de tendance à » passer dans l'une que dans l'autre de ces cavités, le mé- » lange des deux sangs n'a pas lieu. Mais que cet équilibre » soit rompu, que l'une des cavités du cœur se contracte » avec plus de force que l'autre; eh bien ! le liquide qu'elle » renferme, comprimé avec plus d'énergie, en sort pour » passer en partie dans la cavité qui est plus faible, pour se » mélanger avec l'autre colonne de sang. Si le ventricule ou

---

» conséquent, leur réunion, alors même qu'ils se présentent avec une certaine » énergie, ne peut fournir que des probabilités, tandis que leur absence ou leur » peu de développement ne prouve pas qu'il y ait absence de perforation. »

En définitive, nous croyons que, sauf de légères restrictions, on peut admettre avec M. Louis que « si la couleur livide du visage, les syncopes plus ou moins » fréquentes, la sensibilité au froid, ou une diminution de la chaleur vitale, » l'étouffement plus marqué que dans les autres maladies du cœur, ne suffisent » pas pour assurer le diagnostic, cependant une suffocation très marquée qui re- » vient par accès plus ou moins exactement périodiques, ou du moins très fré- » quens, accompagnée ou suivie de lipothymies, avec ou sans coloration bleue » de la peau, et provoquée par les moindres causes, forme en quelque sorte un » signe pathognomonique de la perforation qui nous occupe. »

J'ai dit qu'on ne peut admettre qu'avec quelques restrictions l'assertion de M. Louis, parce que jusqu'ici je ne sache pas qu'aucun observateur ait encore diagnostiqué cette perforation à l'aide du seul signe *pathognomonique* ci-dessus indiqué. La coexistence d'un frémissement cataire et d'un bruit de soufflet dans la région précordiale, ajouterait beaucoup de valeur au signe précédent, si surtout le bruit de soufflet et le frémissement cataire étaient permanens, et non accompagnés de collections séreuses passives. On peut voir dans l'ouvrage de M. Gintrac sur la cyanose quelques exemples de diagnostic de cette maladie (voy. entre autres les observations 45e et 51e de cet auteur).

» l'oreillette du côté droit agit avec plus de force, le sang
» veineux passe dans les cavités qui recèlent le sang artériel,
» le colore en noir, et le liquide ainsi mélangé est envoyé
» par l'aorte dans tous les tissus qu'il teint en bleu violacé
» plus ou moins intense, l'individu est affecté de cyanose.
» Mais si le ventricule gauche a plus de force (1), si l'aorte
» est resserrée, comme cela se remarquait pour le cœur du
» malade dont M. Bouillaud a rapporté l'observation, le
» sang artériel passe facilement dans les cavités droites et se
» mêle avec le sang veineux : dans ce cas, le sang artériel
» continue d'être envoyé pur, rutilant, bien qu'en moindre
» quantité, vers tous les organes ; de plus, il est porté en
» partie vers les poumons avec le sang veineux ; il n'y a
» pas de raison pour que l'individu soit affecté de maladie
» bleue.... »

Quoi qu'il en soit de l'explication ci-dessus, il me semble que les auteurs auraient dû, en effet, ne pas négliger les cas dans lesquels le sang rouge peut passer dans les cavités droites. Ce mélange du sang rouge avec le sang noir, du sang *gauche* avec le sang *droit*, si l'on peut ainsi parler, surtout s'il s'opère en proportion considérable, doit réellement exercer à la longue une influence notable sur l'excitation normale et la nutrition des cavités droites. Nous avons essayé de faire voir ailleurs comment ce passage du sang rouge dans les cavités droites pouvait, jusqu'à un certain point, en produire l'hypertrophie. Je n'attache pas une grande importance à cette théorie ; mais il me paraît cependant fort digne de remarque que dans la presque totalité des cas de communication entre les cavités droites et gauches, ce sont les premières qui s'hypertrophient. Cette hypertrophie existe souvent à un très haut degré, et ce qui ne mérite pas

(1) Il n'est pas nécessaire de rappeler que tel est effectivement l'état des choses dans un cœur bien conformé.

moins de fixer notre attention, c'est que, dans le ventricule, elle affecte ordinairement la forme concentrique, comme si l'augmentation de nutrition s'opérait principalement dans les faisceaux charnus sur lesquels la cause d'excitation agit le plus directement, puisqu'ils se trouvent *à son point* de contact même.

L'hypertrophie de l'oreillette droite, au contraire, est toujours accompagnée de dilatation, et quelquefois cette dilatation est vraiment énorme, comme le démontrent plusieurs des observations que nous avons rapportées. La cause principale de cette dilatation consiste dans l'obstacle au cours du sang, soit à travers l'orifice auriculo-ventriculaire droit, soit à travers l'orifice ventriculo-pulmonaire, dont les valvules réunies par leurs bords voisins forment une sorte de diaphragme ou d'hymen, percé à son centre d'une ouverture étroite. Le rétrécissement de l'artère pulmonaire, signalé dans quelques uns des cas que nous avons cités, peut être la conséquence de la difficulté du passage du sang à travers l'embouchure de ce vaisseau dans le ventricule droit.

§ III. Mode de développement et traitement.

La persistance du trou de Botal après la naissance est au nombre de ces vices de conformation qu'on a rapportés à un *arrêt de développement :* mais quelle est la cause de cet arrêt de développement ? voilà une question dont on chercherait vainement une solution satisfaisante dans les ouvrages des tératologistes. On conçoit qu'un obstacle au passage du sang à travers les orifices droits du cœur, développé pendant le cours de la vie intrà-utérine, peut, en raison de la distension qui en résulte pour l'oreillette et de la difficulté qu'éprouve le sang à pénétrer dans le ventricule droit ou dans l'artère pulmonaire, s'opposer à l'oblitération du trou de Botal. M. Louis professe lui-même cette opinion.

Mais les ouvertures que présentent les cloisons inter-

auriculaire et interventriculaire du cœur chez des individus plus ou moins avancés en âge, sont-elles toujours congénitales? nous ne le pensons pas. A l'article des ulcérations du cœur, nous avons rapporté deux cas dans lesquels il nous a semblé qu'une communication anormale entre les cavités droites et les cavités gauches du cœur s'était opérée par l'effet d'une inflammation ulcérative des cloisons indiquées. Il se peut également que des causes analogues à celles qui déterminent la rupture des parois du cœur, des colonnes charnues ou des tendons valvulaires, amènent quelquefois aussi la rupture des cloisons interauriculaire et interventriculaire. Il est bien difficile de ne pas admettre que tel a été le mécanisme des perforations dans quelques uns des cas que nous avons rapportés plus haut, si l'on considère que plusieurs individus, après avoir long-temps vécu sans offrir aucun signe de maladie, ont été pris tout-à-coup ou graduellement des symptômes d'une lésion organique du cœur (1).

Dans le cas où l'on parviendrait à diagnostiquer la communication réciproque établie entre les cavités droites et les cavités gauches du cœur, à la faveur d'une ou de plusieurs ouvertures des cloisons interauriculaire et interventriculaire, quel serait le traitement qu'on devrait lui opposer? Il est évident que s'il est une maladie contre laquelle les ressources de la médecine soient impuissantes, c'est assurément celle que nous étudions. En effet, pour remédier à une affection de ce genre, il faudrait recourir à des moyens chirurgicaux. Or, l'application de ces moyens est impraticable dans le cas qui nous occupe.

---

(1) Cette réflexion s'applique aux faits rapportés dans le mémoire de M. Louis, puisqu'ils sont pour la plupart les mêmes que ceux qui ont été consignés ici. Par conséquent, nous croyons que cet observateur s'est un peu écarté de la vérité en disant que « *la communication des cavités droites et gauches du cœur était congénitale chez tous les sujets dont il a donné l'histoire, et qu'elle paraît avoir presque constamment la même origine.* »

Quant aux diverses lésions du cœur qui coïncident avec les perforations *congénitales* ou *acquises* des cloisons interauriculaire et interventriculaire, elles réclament des secours dont nous avons parlé ailleurs. (Voy. *Hypertrophie, Induration des Valvules, rétrécissement des orifices du cœur*, etc.)

Au reste, tous les faits prouvent que dans les cas où la communication des cavités droites et gauches du cœur ne se trouve pas compliquée d'une grave lésion des valvules et d'un rétrécissement des orifices du cœur, elle *n'est*, ainsi que l'a dit M. Louis, *incompatible ni avec une existence assez prolongée, ni avec le développement des facultés intellectuelles* (1).

CHAPITRE III.

ANOMALIES DE NOMBRE (ABSENCE DU COEUR; DIMINUTION DU NOMBRE DES PARTIES CONSTITUANTES DE CET ORGANE, PLURALITÉ DU COEUR; AUGMENTATION DU NOMBRE DE SES PARTIES).

ARTICLE PREMIER.

ACARDIE; — DIMINUTION DU NOMBRE DES PARTIES CONSTITUANTES DU CŒUR.

I. Dans son savant mémoire sur les acéphales (2), Béclard

---

(1) Par opposition à la persistance du trou Botal après la naissance, nous dirons ici un mot de son occlusion chez le fœtus. Vieussens a rapporté un exemple de cette anomalie (*traité de la structure du cœur*, chap. 8, pag. 55). Un tel vice de conformation du cœur semblerait devoir être plus fatal au fœtus que ne l'est la persistance du trou Botal à l'enfant qui a vu la lumière. Il assimile la circulation du fœtus à celle de l'enfant et de l'adulte, tandis que la non-oblitération du trou ovale constitue un trait de ressemblance entre la circulation de l'enfant ou de l'adulte et celle du fœtus.

(2) *Voy.* ce mémoire dans les tomes 4 et 5 des Bulletins de la Faculté de médecine.

a rapporté plusieurs cas d'acardie. Les observations XI, XII, XIV, XV, XVI, XVII, par exemple, appartiennent à cette catégorie des monstruosités. Nous ne rapporterons ici que l'observation XVIe, dans laquelle on trouve une particularité tout-à-fait singulière; la voici :

OBSERVATION 158e.

En 1720, il naquit à Bologne une fille acéphale *qui exécuta quelques mouvemens :* elle avait pour jumelle une autre fille bien conformée ; elles avaient un placenta commun, et chacune d'elles avait un cordon ombilical. Elle était dépourvue de tête et de bras; ses orteils offraient quelques difformités. A l'intérieur, elle n'avait *ni cœur, ni poumons, ni diaphragme, ni foie, ni rate, ni capsules surrénales.* Elle avait une moelle épinière, des reins, une vessie, un estomac, des intestins, un utérus avec ses annexes. Elle avait aussi des muscles et de la graisse.

Ce fait, observé par Vogli, fut adressé à Valisnieri, qui en douta long-temps, quoiqu'il en connût un semblable dans Gérard Blasius, et qui ne fut convaincu que par le témoignage de Bianchi et de Valsalva, témoins oculaires (1).

Suivant Béclard, *le cœur manquant dans tous les acéphales* (2), *quoique, dans un assez grand nombre, les parois de la poitrine persistent en grande partie ou en totalité même, cela exclut l'idée d'une destruction consécutive à son déplacement.* Quelques observations, ajoute Béclard, semblent indiquer positivement qu'il se détruit par *atrophie.* En dernière analyse, tout en admettant comme probable que dans une destruction très étendue de la moelle qui entraîne à sa

(1) Malgré le témoignage respectable d'hommes tels que Valsalva et Bianchi, n'est-il pas permis de douter qu'un monstre sans cœur, sans poumons, sans diaphragme, ait réellement exécuté des mouvemens après sa naissance?

(2) Quelques uns des acéphales dont Béclard a rapporté les observations offraient cependant des vestiges ou des rudimens du cœur.

suite celle des parois du thorax, la destruction du cœur puisse dépendre de son déplacement, Béclard *pense qu'en général l'absence du cœur doit être considérée comme une conséquence de la destruction du centre d'où part son nerf* (1).

Il faut placer au rang des contes les plus absurdes ce qu'on a écrit sur l'absence du cœur chez les adultes. Le temps n'est plus où l'on oserait dire qu'on ne trouva pas de cœur chez les victimes sacrifiées par César le jour où il revêtit la pourpre, qu'un soldat romain n'offrit aucun vestige de cœur, etc.

II. Au lieu de l'absence complète du cœur, il est des cas où l'on ne rencontre que l'absence d'une des deux moitiés dont il est composé. Kreisig a indiqué ce vice de conformation dans son Traité des maladies du cœur. M. Breschet en a recueilli un exemple (2).

---

(1) Béclard généralisant ce rapport, termine ainsi son mémoire sur l'*acéphalie* : « Les acéphales ont éprouvé au commencement de la vie intra-utérine une » maladie accidentelle qui a produit l'atrophie ou la destruction de la moelle » alongée et de la partie supérieure de la moelle épinière, *et toutes les irrégularités » apparentes qu'ils présentent sont la conséquence naturelle et plus ou moins di- » recte de cet accident.* »

(2) On ne saurait trop répéter que beaucoup de faits relatifs aux *monstruosités* en général, et à celles du cœur en particulier, ne doivent être admis qu'avec une grande défiance, ou devraient même être considérés comme faux ou mal observés. Ces réflexions s'appliquent au fait suivant, qui a été publié par M. Mauran (*the american Journal of the Medical Sciences*).

« Le 19 mars 1827, je fus appelé, dit M. Mauran, pour examiner un enfant » nouveau-né, qui, quoique petit, *paraissait sain. Il respirait assez bien*, mais » aussitôt qu'on le changeait de position, il éprouvait la plus grande difficulté à » crier et à respirer, etc. Une dizaine de jours après, la mort eut lieu dans un » accès de suffocation.

» L'ouverture fut faite quinze heures après la mort. *Le cœur n'offrait que deux » divisions, dont l'une était formée par l'oreillette très développée, située à gauche » et remplie d'un sang noirâtre et fluide... Le ventricule étant ouvert par une sec- » tion verticale dirigée du sommet de l'organe vers l'insertion de l'aorte, on s'a- » perçut qu'il n'y avait évidemment qu'une oreillette et un ventricule communi- » quant par une large ouverture au pourtour de laquelle existait une valvule tri- » cuspide. L'artère pulmonaire naissant du ventricule par un tronc commun avec*

OBSERVATION 159e et 160e.

Le docteur Turner a publié un cas dans lequel les deux oreillettes manquaient. (*Journal général de Médecine*, t. XCVI, p. 55.)

M. Destrés a communiqué à l'Académie royale de médecine un exemple d'imperfection du cœur, que je vais rapporter.

Chez un fœtus monstrueux, né à cinq mois et demi, on trouva ce qui suit :

Le cœur, très volumineux, était situé à droite, la pointe sous les fausses côtes de ce côté, la base répondant aux vertèbres. Il n'y avait qu'une orcillette communiquant avec les deux ventricules. Les veines pulmonaires s'ouvraient directement dans le ventricule gauche. Le ventricule droit n'avait pas de valvule triglochine; le gauche, pas de valvule mitrale. Les artères aorte et pulmonaire étaient sans valvules sigmoïdes. La première de ces deux artères, après avoir donné le tronc brachio-céphalique, la carotide gauche et le canal artériel, se terminait par la sous-clavière gauche. C'était l'artère pulmonaire, qui, après avoir donné de gros rameaux aux poumons, et reçu le canal artériel, montait devant l'aorte au sommet de la cavité gauche du

---

» *l'aorte au côté gauche, passait en arrière, fournissait ses branches accoutumées,* » *et le canal artériel s'ouvrait dans l'aorte descendante, tandis qu'il était oblitéré* » *à son insertion au ventricule, où il formait un véritable cul-de-sac. Le ventri-* » *cule avait la forme d'un triangle dont l'angle supérieur donnait naissance à* » *l'aorte, qui, du reste, présentait ses divisions ordinaires.* »

M. Mauran ne dit rien du mode de disposition et d'insertion des veines caves et des veines pulmonaires. Dans les réflexions jointes à son observation, il dit que l'artère pulmonaire était oblitérée près du cœur.

Qu'un enfant dont l'artère pulmonaire était oblitérée, dont le cœur n'avait qu'une oreillette et un ventricule, ait vécu pendant une quinzaine de jours, respirant assez bien, paraissant sain, voilà certainement un de ces prodiges dont i est permis au moins de s'étonner un peu!

thorax, puis, se recourbant le long du rachis, fournissait les mésentériques, la splénique, l'hépatique, les rénales, les crurales, et se terminait par les artères ombilicales.

Le côté gauche de la poitrine était occupé par l'estomac et les intestins grêles (1). La moitié gauche du diaphragme n'existait pas, etc. (2).

A l'occasion des cœurs pourvus d'une simple oreillette et d'un seul ventricule, M. Isid. Geoffroy-Saint-Hilaire dit que, dans tous les faits de ce dernier genre, il existe, à parler rigoureusement, une large communication entre les deux oreillettes et les deux ventricules, et qu'il ne manque aucune partie, la cloison exceptée ; « peut-être, ajoute-t-il, » en est-il de même du cas de Turner, d'ailleurs trop mal » décrit et trop peu authentique pour mériter aucune con- » fiance (3). »

III. Dans un cas rapporté ci-avant (observation 160e), toutes les valvules du cœur manquaient.

Deux autres de nos observations (152e et 154e) sont relatives à l'absence d'une des valvules de l'artère pulmonaire. Dans un cas (obs. 152e), les deux valvules restantes étaient placées transversalement, une antérieure, une pos-

---

(1) Là se trouve, sans doute, la cause véritable du déplacement du cœur à droite.

(2) Dans les cas d'*imperfection* du cœur que nous venons de rapporter, cet organe offre chez l'homme la plus grande analogie avec celui d'animaux des classes inférieures. De là, cette loi fameuse que chez l'homme, le cœur, dans le cours de son évolution, offre successivement et transitoirement diverses dispositions qui sont permanentes dans les animaux vertébrés inférieurs. S'il en était réellement ainsi, ce qui ne paraît pas encore rigoureusement démontré, on aurait reproduit, sous une nouvelle forme, il est vrai, l'idée de la ressemblance des monstres humains avec les bêtes.

(3) Suivant quelques observateurs tels que Billiard, par exemple, « au lieu de » rencontrer une absence complète d'une des moitiés latérales du cœur, on ne » trouve quelquefois qu'une scissure profonde entre les deux ventricules, dont » l'un, beaucoup plus petit que l'autre, semble avoir été arrêté dans son dévelop- » pement. »

térieure ; elles étaient très larges, et formaient entre elles et le calibre de l'artère deux culs-de-sac très profonds.

IV. Dans quelques cas de hernie du cœur, cet organe est dépourvu de péricarde. M. Breschet a déposé dans les cabinets de la Faculté une pièce représentant ce dernier vice d'organisation. Des faits semblables ont été observés par divers auteurs.

Regis rapporte qu'il a disséqué deux petits chiens qui, en naissant, offraient le genre de lésion qui nous occupe. (*Journ. des sav.*, 1681.)

Je vais rapporter dans la note ci-dessous un cas d'absence du péricarde, dans lequel on trouvera des circonstances tellement incroyables, qu'on sera véritablement étonné qu'un pareil fait, d'abord publié dans un journal américain (*The american journal of the medical sciences*, fév. 1833), ait pu être reproduit dans plusieurs journaux français, sans un seul mot de *critique* (1).

---

(1) En 1828, M. Robinson, de Pétersburg (Virginie), fut appelé auprès d'une femme qui venait d'accoucher. On lui présenta un fœtus *à terme*, né depuis vingt minutes. *Les assistans affirmèrent que cet enfant avait fait beaucoup d'efforts quelques minutes après sa naissance, et avait respiré plusieurs fois.....* Les deux clavicules, le sternum et les cartilages costaux manquaient; tout l'intérieur de la cavité thoracique était à découvert.. l'abdomen était aussi ouvert jusqu'à l'ombilic... le foie et la rate manquaient... le diaphragme fendu ne se reconnaissait qu'à la présence des deux bandes étroites situées de chaque côté.... les poumons manquaient.... La trachée se terminait dans une nodosité de substance celluleuse et parenchymateuse de la grosseur d'une noix. Au côté gauche du rachis, et un peu plus haut qu'à l'ordinaire, *on voyait le cœur sans péricarde, et situé si obliquement que sa pointe n'aurait pas pu frapper au-dessous de la troisième côte. Il battait avec une force et une régularité surprenantes, de 60 à 70 fois par minute, et semblait communiquer son impulsion à toute la circulation, car l'aorte offrait des pulsations très distinctes.*

Ici M. Robinson décrit avec complaisance les mouvemens du cœur, tels qu'il les a observés chez un fœtus QUI RESPIRAIT SANS POUMONS, SANS TRACHÉE, PRESQUE SANS DIAPHRAGME ET SANS CLAVICULES, NI STERNUM, NI CARTILAGES COSTAUX. Après avoir observé le cœur dans sa position pendant 15 à 20 minutes, et l'avoir palpé fréquemment, pour s'assurer de sa force de dilatation, M. Robinson LE

ARTICLE DEUXIÈME.

BICARDIE; — AUGMENTATION DU NOMBRE DES PARTIES CONSTITUANTES DU CŒUR.

I. La pluralité du cœur, dit Meckel, est excessivement rare dans les cas où il n'y a pas duplicité fœtale. Cette anomalie suppose une si profonde aberration dans les lois de l'évolution en général, qu'au premier abord on doit la considérer comme incompatible avec une certaine durée de la vie extrà-utérine. Que penser donc des faits de Plazzoni, de Baudelocque et de Collomb, relatifs à des adultes, d'ailleurs bien conformés, chez lesquels il existait deux cœurs? Que penser, à plus forte raison, de ces histoires d'individus à trois cœurs, dont les *Ephémérides des curieux de la nature* contiennent deux exemples? Nous pensons avec M. Isid. Geoffroy-Saint-Hilaire que de tels faits sont inadmissibles, et qu'ils seraient plus dignes de figurer dans les contes merveilleux des Mille et une Nuits que dans des recueils consacrés aux sciences.

Quant aux histoires de fœtus, chez lesquels l'anomalie qui nous occupe a été observée, il en est dont on ne sau-

---

SÉPARA DU CORPS; *ses mouvemens n'en furent altérés, ni dans leur fréquence, ni dans leur énergie!!!*

Les valvules et la cloison furent trouvées à l'état normal; le trou ovale était béant; les VEINES ET L'ARTÈRE PULMONAIRES, *la veine-cave et l'aorte avaient leur calibre ordinaire* (1). Dans cet état, les oreillettes et les ventricules étant ouverts, le cœur, après avoir été manié par plusieurs personnes, fut jeté dans un bassin d'eau froide. Après avoir examiné les autres viscères pendant quelque temps, le docteur Robinson FUT ÉTONNÉ DE LUI RETROUVER ENCORE DES MOUVEMENS, FAIBLES IL EST VRAI, MAIS PARFAITEMENT RÉGULIERS (2).

(1) L'artère pulmonaire et les veines de même nom avaient leur calibre ordinaire et l'auteur nous dit qu'il n'y avait pas de poumons!!!

(2) Quoi! c'est un médecin qui ose dire qu'il a enlevé un cœur encore palpitant chez un fœtus humain, et que cet organe, après avoir été ouvert et jeté dans un bassin d'eau froide, a montré encore des battemens parfaitement réguliers!!! Est-il permis de se jouer à un tel point de la crédulité des lecteurs?

rait nier l'authenticité : telles sont celles que nous allons consigner ici.

OBSERVATION 161e.

On lit dans les *Bulletins de la Faculté*, pour l'an XIII, l'extrait suivant d'un rapport fait par MM. Baudelocque et Dupuytren, sur un fœtus monstrueux, présenté par M. Lavialle.

« Il paraît que le fœtus était mort en venant au monde. » (L'accouchement fut très laborieux : il dura plusieurs » heures.)

» Ce fœtus était formé par la réunion de deux individus. » Presque toutes les parties supérieures sont doubles, tan- » dis que les inférieures sont simples. Il existe deux têtes et » deux cols, parfaitement séparés, et de volume ordi- » naire. Ces deux cols se rendent à une seule poitrine très » large, et du sommet de laquelle s'élève verticalement, » entre les deux têtes, un bras terminé par huit doigts... » tandis que sur les côtés de cette poitrine, pendent deux » autres bras bien conformés...

» Il y a quatre poumons... Ces quatre poumons ont cha- » cun une plèvre ; mais il n'y a qu'un seul diaphragme.

» Il existe deux cœurs et deux péricardes renfermés » dans la poitrine : chacun de ces cœurs reçoit deux veines- » caves, et donne naissance à une artère pulmonaire ; cha- » cun d'eux reçoit quatre veines pulmonaires et donne » naissance à une artère aorte. Les deux artères aortes se » réunissent au bas de la région dorsale des colonnes ver- » tébrales, pour ne former qu'un seul tronc d'où partent » les artères des viscères abdominaux, celles du bassin et » des membres inférieurs.

» Toutes les veines qui reviennent des deux membres » inférieurs, du bassin et des parois de l'abdomen se réunis- » sent pour former une veine-cave inférieure droite, la- » quelle s'ouvre avec les veines hépatiques dans le cœur

» du même côté. L'oreillette droite du second cœur ne re-
» çoit point de sang des membres inférieurs ; elle reçoit
» seulement celui qui est rapporté du foie par les veines
» sur-hépatiques, et celui des parties supérieures du corps,
» ramené par la veine cave supérieure (1)... »

OBSERVATION 162e.

Dans ses recherches anatomiques sur deux monstres doubles monocéphales, M. Gintrac rapporte l'observation suivante :

Après un travail long et difficile, une femme mit au monde deux fœtus réunis ensemble, qui vécurent pendant une heure environ, mais ne poussèrent aucun cri.

Autopsie cadavérique.

Il y a deux cœurs, dont l'un (A) est un peu plus développé que l'autre (B). Ce dernier a le septum des ventricules perforé. Son oreillette droite ne reçoit point de veine ombilicale, mais une veine-cave supérieure à laquelle aboutit une veine azygos. Du ventricule droit part un vaisseau qui se recourbe à la manière de l'aorte, reçoit une sorte de canal artériel *fourni par un* vaisseau voisin, donne une branche pulmonaire, puis l'artère sous-clavière gauche d'un des fœtus, dont il côtoie le rachis pour s'unir ensuite à un autre gros tronc qui provient du cœur (A). Le ventricule gauche fournit une artère qui, après avoir donné, et la carotide gauche d'un des fœtus, et la carotide droite de l'autre, se termine par l'espèce de canal artériel indiqué plus haut.

Le second cœur ou le cœur (A), plus volumineux que

(1) De la dissection de ces fœtus, réunis en quelques points de manière à n'ormer qu'un seul individu, Baudelocque et M. Dupuytren conclurent que chacun d'eux possédait en propre presque tous les organes essentiels à la vie, tandis qu'ils avaient en commun un certain nombre d'organes moins importans.

le précédent (B), a sa cloison interventriculaire largement perforée : ce cœur reçoit à son oreillette droite la veine cave supérieure et l'inférieure, à laquelle se rend la veine ombilicale. Du ventricule droit naît un vaisseau qui fournit, par un tronc commun, mais bientôt divisé, la carotide gauche de l'un des fœtus, et la carotide droite de l'autre, donne ensuite l'artère sous-clavière droite de ce dernier, puis s'incline à droite en se recourbant, gagne le rachis du même individu, et là s'unit avec l'espèce d'aorte provenant du ventricule droit du cœur (B). Le canal résultant de cette anastomose suit le rachis, donne les artères ombilicales et celles des membres pelviens. Du ventricule gauche émane un vaisseau plus petit, qui, après avoir donné une branche aux poumons, et les sous-clavières gauche et droite d'un des fœtus, parvient au-devant de la colonne vertébrale du même sujet, ne fournit point d'artère ombilicale, et paraît exclusivement affecté à la nutrition du cercle inférieur de ce fœtus (1).

II. L'augmentation du nombre des parties dont se compose le cœur est une anomalie sur laquelle on ne possède encore que peu de faits.

Chemineau (*Hist. de l'Acad. des Sc.* pour 1699, pag. 37) a fait connaître un cas dans lequel il existait trois ventricules (2).

Kerckring cite un enfant de trois mois chez lequel le ventricule droit était bifide.

---

(1) On voit par cette description combien la nature s'est en quelque sorte jouée de l'ordre normal dans l'origine, la position et la division des principaux vaisseaux de ce double fœtus. La raison de cette exception aux lois normales de l'évolution organique, n'est-elle pas un de ces mystères qui se perdent dans l'obscurité des causes premières? Vouloir expliquer ces infractions à l'ordre normal, serait fatiguer son esprit en pure perte.

(2) M. Isid. Geoffroy St-Hilaire pense que le cas de Chemineau peut s'expliquer par le *développement d'une cloison surnuméraire, d'ailleurs restée très incomplète, et par une modification de la forme du cœur.*

De Haen (*Rat. méd.*, part. IX) mentionne un appendice surnuméraire à l'oreillette gauche.

M. Billiard a vu, chez une petite fille, morte quelques jours après sa naissance, un prolongement en pointe de l'oreillette droite long d'un pouce environ ; elle tombait flottante dans le péricarde au-devant du cœur.

Ce prolongement constituait une sorte d'appendice auriculaire surnuméraire.

CHAPITRE IV.

DES ANOMALIES PAR VICES DE CONNEXION ET D'INSERTION RÉCIPROQUE DU COEUR ET DES VAISSEAUX.

Parmi les cas précédemment rapportés, il en est qui nous offrent des exemples de l'espèce d'anomalie dont il est actuellement question.

Il ne pouvait pas en être autrement dans les cas de cœur à un seul ventricule et à une seule oreillette, ou à deux ventricules et à une seule oreillette, etc. Il est, en effet, des vices de conformation qui en gouvernent et en commandent d'autres.

I. L'aorte peut naître des deux ventricules à la fois, ainsi que Nevins, en Angleterre, Sandifort, Stander et Tiedemann, en Allemagne, en ont rapporté des exemples. Il en est de même de l'artère pulmonaire (1). D'autres fois, ces deux artères s'insèrent l'une et l'autre sur le même ventri-

---

(1) Chez deux sujets observés et disséqués par Cooper, l'aorte, après s'être courbée et avoir fourni les carotides et sous-clavières, n'était plus qu'un petit rameau, oblitéré même en partie dans un cas, *jusqu'à sa réunion avec une branche considérable de l'artère pulmonaire, qui semblait fournir l'aorte descendante.*

cule. D'autres fois encore, l'aorte s'insère sur le ventricule droit et l'artère pulmonaire sur le gauche, et dans cette transposition des deux grandes artères, les veines conservent plus ou moins exactement leur disposition normale.

La plupart des sujets chez lesquels se rencontre l'insertion de l'aorte sur les deux ventricules à la fois, n'ont vécu que quelques jours, quelques semaines, ou quelques mois. Il est pourtant des cas dans lesquels la vie paraît s'être prolongée bien au-delà de ce laps de temps. C'est ainsi que Farre en a rapporté un dans lequel la vie s'est prolongée au-delà de quarante ans.

II. On a vu assez fréquemment, soit chez des fœtus monstrueux, soit chez des individus d'ailleurs bien conformés, la veine azygos s'insérer immédiatement dans l'oreillette droite (1).

On a vu aussi (M. Breschet en rapporte un exemple dans son mémoire sur les *ectopies* du cœur) les veines hépatiques s'ouvrir directement par un tronc commun dans l'oreillette droite.

Il est un certain nombre de cas où le canal artériel s'ouvre directement dans le ventricule droit.

Quelques anatomistes ont signalé l'existence de deux veines caves supérieures s'ouvrant dans l'oreillette droite. Mais, suivant M. Isidore Geoffroy Saint-Hilaire, cette disposition résulterait essentiellement de la non-réunion des deux veines sous-clavières, et de leur embouchure immédiate dans l'oreillette.

Dans certains cas, très rares à la vérité, l'oreillette droite donne insertion à une ou plusieurs veines pulmonaires, et par contre, l'oreillette gauche reçoit tantôt la veine

---

(1) Dans un cas fort curieux, rapporté par Lecat, la veine azygos se divisait, près du cœur, en deux branches, dont une allait s'ouvrir dans l'oreillette droite, et l'autre dans l'oreillette gauche.

cave inférieure, tantôt une veine cave supérieure (et dans ce cas, l'oreillette droite reçoit aussi l'insertion d'un tronc analogue à cette dernière, en sorte qu'alors il existerait bien réellement deux veines caves supérieures).

Meckel dit avoir vu la grande veine coronaire du cœur s'ouvrir dans le ventricule gauche (*Man. d'anat. génér.*).

Dans les cas d'embouchure de veines autres que les pulmonaires dans les cavités gauches, il y avait mélange du sang noir et du sang rouge. Ces anomalies d'*insertion* et de *connexion* des veines coïncidaient, d'ailleurs, avec d'autres vices de conformation du cœur. Elles ont été présentées par des enfans âgés d'un an environ, de quelques mois, de quelques jours, ou même morts presque aussitôt après leur naissance (Isidore Geoffroy-Saint-Hilaire).

APPENDICE.

DE LA COAGULATION DU SANG DANS LES CAVITÉS DU CŒUR, OU DES CONCRÉTIONS POLYPIFORMES DE CET ORGANE DÉVELOPPÉES PENDANT LA VIE (1).

SECTION PREMIÈRE.

OBSERVATIONS PARTICULIÈRES SUR LES CONCRÉTIONS POLYPIFORMES DU COEUR.

Parmi les concrétions que l'on rencontre dans les cavités du cœur, les unes sont récentes et *amorphes*, les autres anciennes et dans un état d'organisation plus ou moins avancée. Il n'est presquë aucune des observations bien détaillées que nous avons précédemment rapportées, qui ne soit un exemple de l'une ou l'autre de ces deux grandes espèces de concrétions sanguines du cœur. A la première espèce se rapportent les observations 10e, 22e, 23e, 24e, 51e, 52e, 53e, 58e, 59e, 62e, 63e, 64e, 65e, 66e, 67e, 68e, 69e, 77e, 117e, 121e, 124e, 125e, 130e, 131e, 132e, (2). A la seconde espèce appartiennent les observations 1re, 2e, 5e, 8e, 12e, 13e, 14e, 21e, 38e, 41e, 42e, 43e, 44e, 45e, 46e, 55e, 56e,

(1) Je ne dois m'occuper ici que des concrétions polypiformes siégeant dans les cavités du cœur. Je traiterai des concrétions sanguines des vaisseaux, ainsi que des autres altérations du sang, dans l'ouvrage que je me propose de publier sur les maladies des principaux vaisseaux, y compris ceux du cœur lui-même.

(2) Toutefois, parmi les concrétions polypiformes dont ces observations nous offrent des exemples, il en est un certain nombre qui ne s'étaient formées qu'après la mort.

57e, 103e, 122e, (1). Les observations 60e, 71e et 81e sont des cas dans lesquels il existait simultanément les deux espèces de concrétions ci-dessus indiquées.

Nous pourrions, à la rigueur, nous dispenser d'ajouter de nouveaux cas aux 49 que nous venons de rappeler. Toutefois, comme cette matière est très importante et assez généralement peu connue, nous allons rapporter encore seize observations de concrétions polypiformes du cœur. Nous les diviserons en trois séries : dans la première série, nous placerons les concrétions récentes et amorphes, développées pendant l'agonie ou très peu de temps avant la mort (2); la seconde série comprendra les concrétions qui ont déjà subi un premier degré d'organisation; la troisième série enfin sera consacrée aux concrétions parfaitement organisées.

PREMIÈRE SÉRIE D'OBSERVATIONS.

CONCRÉTIONS RÉCENTES, AMORPHES, OU SANS TRACE ÉVIDENTE D'ORGANISATION.

Parmi celles de nos précédentes observations qui se rapportent à cette catégorie de concrétions, nous citerons spécialement les observations 117e et 132e, dont les sujets éprouvèrent des accès de suffocation, des accidens orthopnéiques périodiques. Nous avons, dans un assez bon nombre de cas, annoncé la formation de ces concrétions, d'après un ap-

---

(1) A la page 316, j'ai rapporté un cas de complète organisation d'une concrétion polypiforme de l'oreillette droite et de la veine cave supérieure.

(2) Ces concrétions ne diffèrent guère de celles qui se développent après la mort, et que l'on rencontre chez presque tous les cadavres. Nous n'avons pas cru devoir affecter une série particulière à ces concrétions posthumes, dont nos précédentes observations fournissent, d'ailleurs, un nombre suffisant d'exemples. Nous ne devons réellement nous occuper ici que des concrétions formées pendant la vie.

pareil symptomatique sur lequel nous reviendrons dans la seconde section de cet appendice. Nous emprunterons à l'excellente dissertation de M. le docteur Legroux (1) les deux observations suivantes dans lesquelles la maladie fut diagnostiquée par cet habile observateur.

OBSERVATION 163e.

Homme de 57 ans. Maladie du cœur avec accès orthopnéiques. — Mort presque subite. — Concrétions sanguines récentes dans les cavités du cœur, et spécialement dans l'oreillette droite.

Un sculpteur en bois, âgé de 57 ans, affecté d'une maladie du cœur, éprouvait fréquemment, pendant plusieurs jours de suite, des paroxysmes orthopnéiques très aigus. Durant ces paroxysmes, les *battemens du cœur étaient forts, irréguliers et mats*, tandis que, dans les momens de calme, *ils étaient très sonores*. — Les saignées abondantes soulageaient presque sur-le-champ (2).

La mort arriva pendant un paroxysme, au milieu des angoisses de la suffocation.

Autopsie cadavérique.

Les cavités du cœur contenaient des caillots énormes, noirs et fibrineux dans quelques points (le plus volumineux était dans l'oreillette droite).

OBSERVATION 164e.

Bronchite aiguë chez un enfant. — Obscurité, matité des bruits du cœur, surtout vers les cavités droites. — Mort rapide. — Concrétions polypiformes dans les cavités du cœur et surtout dans les droites.

Un enfant était traité, depuis quelques jours, d'une bronchite aiguë, sans autre phénomène morbide, lorsqu'il

---

(1) *Recherches sur les concrétions sanguines, dites polypiformes, développées pendant la vie*; par C.-J. Legroux. Paris, 1827.

(2) Ces symptômes firent soupçonner à M. Legroux une *réplétion sanguine du cœur.*

fut pris tout-à-coup d'une dyspnée extrême (orthopnée, teinte violette des lèvres et des pommettes, jactitation, angoisse inexprimable, *facies* effrayé). Les battemens du cœur étaient précipités, irréguliers, peu sonores, *surtout derrière le sternum*, où *l'oreille percevait un choc mat;* pouls faible. Mort quelques heures après ces accidens.

Autopsie cadavérique.

Cœur dilaté par des caillots sanguins; quelques uns peu volumineux existent dans les cavités gauches; *les cavités droites étaient remplies par un caillot fibrineux de couleur citrine, semi-transparent, entrelacé avec les colonnes charnues du cœur et les tendons valvulaires, et se prolongeant dans l'artère pulmonaire ainsi que dans les veines-caves supérieure et inférieure. Ce caillot paraissait formé d'un tissu aréolaire assez semblable à celui des polypes dits muqueux* (1).

DEUXIÈME SÉRIE D'OBSERVATIONS.

CONCRÉTIONS SANGUINES OFFRANT DES RUDIMENS D'ORGANISATION, AVEC OU SANS PRÉSENCE DE PUS.

Parmi les observations précédemment rapportées qui rentrent dans cette catégorie de concrétions, nous rappellerons particulièrement les 43e, 44e et 55e, dans lesquelles il s'agit de concrétions disposées en pelotons ou en masses aplaties, et offrant une grande ressemblance avec la matière pseudo-membraneuse des inflammations, à l'état d'organisation naissante.

---

(1) La nature de cette concrétion indique assez, ajoute M. Legroux, qu'elle a été séparée *d'un sang enflammé.*

OBSERVATION 165e.

Homme de 67 ans. — Double pneumonie. — Mort presque immédiatement après l'entrée à l'hôpital, dans un état de suffocation.

Le 14 avril 1834, on reçut dans le service clinique de la Charité un homme de 67 ans, atteint d'une double pneumonie, et dans un état de suffocation tel, qu'il était à chaque instant menacé de perdre la respiration. Le malade mourut quelques heures après son entrée.

Autopsie cadavérique.

Cœur énormément distendu par des concrétions sanguines contenues dans toutes ses cavités, sans en excepter le ventricule gauche lui-même. Ces *concrétions sont blanches, semblables à celles des sacs anévrismaux, ou bien encore à la couenne inflammatoire du sang; elles sont comme enchevêtrées dans les colonnes charnues et les tendons valvulaires, et leur adhèrent à l'instar de fausses membranes fibrineuses commençant à s'organiser.* La 8e observation de la dissertation de M. Legroux est aussi un exemple de concrétion chez un sujet mort de pneumonie. La voici :

OBSERVATION 166e.

Une femme, âgée de 86 ans, est conduite à l'hôpital de la Charité *dans un état adynamique*, le 11 août 1826, et meurt deux jours après.

Engouement des poumons, et hépatisation du lobe supérieur droit. Le ventricule droit contient des concrétions à moitié fibrineuses. A l'incision de ce ventricule, il jaillit de sa cavité un liquide jaunâtre, épais, semblable à du pus. De deux cavités d'inégale grandeur, mises à nu par l'incision, l'une, qui pourrait loger une noix, contient encore du pus et quelques grumeaux blanchâtres et flottans : cette

cavité est évidemment formée par un caillot sanguin, ramolli à son centre, et dont les parois sont d'un blanc rosé · d'autres petits caillots contiennent aussi du pus ; un seul ne contient qu'une sanie non encore diffluente. Ces caillots adhèrent à la surface ventriculaire au moyen de leurs embranchemens dans les colonnes charnues.

OBSERVATION 167e.

Jeune homme de 20 ans. — Rougeole avec engouement inflammatoire des poumons. — Mort dans un état de dyspnée considérable. — Concrétions fibrineuses, adhérentes, dans les cavités droites du cœur.

Un maçon, âgé de 20 ans, était entré dans le service clinique de la Charité, le 27 mai 1834, pour y être traité d'une rougeole très grave, datant déjà de six jours. (Il existait cette *fausse pneumonie* des anciens, qui ne se rencontre que trop fréquemment dans les maladies dites fièvres éruptives.) Les inspirations étaient à 48 par minute, le pouls à 132 ; la chaleur et la sècheresse de la peau extrême. Il succomba le troisième jour après son entrée.

Autopsie cadavérique, 23 heures après la mort.

Les cavités du cœur, les droites surtout, contiennent d'abondantes concrétions sanguines, décolorées, embarrassées dans les colonnes charnues et leurs tendons, analogues à des masses de matière pseudo-membraneuse. — Dans plusieurs des ramifications vasculaires des poumons, on trouvait des concrétions alongées et récentes. Les deux poumons étaient d'ailleurs engoués, parsemés de granulations d'un rouge tirant sur le gris, miliaires. La pression faisait sortir des ramuscules bronchiques un mucus puriforme. Au sommet du poumon gauche, on trouvait un ramollissement très marqué et du pus infiltré, etc.

OBSERVATION 168e.

Homme de 61 ans. — Symptômes de maladie dite organique du cœur; puis, symptômes d'une inflammation aiguë de la plèvre, suivis d'une mort prompte. — Concrétions fibrineuses, blanches, adhérentes, dans les cavités droites du cœur et dans l'artère pulmonaire.

Un paveur, âgé de 61 ans, couché au n° 4 de la salle Saint-Jean de Dieu, offrait les symptômes d'un obstacle à la circulation à travers le cœur ou les gros vaisseaux, lorsqu'il succomba, le 11 mai 1833, à la suite d'une pleurésie, accompagnée d'une fièvre ardente. Les bruits du cœur étaient âpres, un peu étouffés, obscurs. Il existait une infiltration générale; les veines jugulaires étaient fortement dilatées.

Autopsie cadavérique. — Cœur flasque, pesant 318 grammes.

Les cavités droites sont distendues par *du sang coagulé, dont une partie, évidemment ancienne, décolorée, est entortillée autour des colonnes charnues auxquelles elle adhère légèrement.* L'artère pulmonaire est dilatée à son origine (son orifice a 3 pouc. 8 lig. de circonférence); *ses principales divisions sont remplies de concrétions fibrineuses, friables, grumeleuses, de couleur lie-de-vin, adhérentes dans quelques points aux parois artérielles. Dans les divisions secondaires, la matière fibrineuse est moins altérée, et se présente sous forme de petits caillots.* Le ventricule droit et surtout l'oreillette correspondante étaient dilatés; l'orifice qui les sépare avait 5 pouc. de circonférence; les valvules du cœur offraient quelques incrustations, mais n'étaient pas déformées. — Des fausses membranes récentes tapissaient la plèvre droite.

OBSERVATION 169e (1).

Femme de 40 ans. — Rhumatisme articulaire aigu guéri. — Un mois après, symptômes d'inflammation aiguë du cœur prise pour une gastro-péritonite. — Traces de péricardite. VASTE CONCRÉTION POLYPIFORME SUPPURÉE, *dans le ventricule droit, l'oreillette et les gros vaisseaux qui s'y rendent.*

Une domestique, âgée de 40 ans, après avoir éprouvé pendant cinq semaines un rhumatisme aigu, sort de l'hôpital en assez bonne santé. Un mois après, elle rentra, offrant les symptômes suivans : douleur à l'épigastre, vomissemens, pouls petit, serré, fréquent, régulier, respiration courte et fréquente, pas de douleur dans la poitrine (2). Elle succombe.

Autopsie cadavérique. La face antérieure du ventricule adhère intimement au péricarde et au sternum par un tissu fibreux analogue à celui des artères. — Adhérence celluleuse des poumons à la plèvre.

Le ventricule droit, l'oreillette, les veines caves supérieure et inférieure, sous-clavières, jugulaires internes, fémorales, l'artère pulmonaire jusque dans ses ramifications les plus ténues, contenaient *une vaste concrétion polypiforme, qui les remplissait à peu près aux trois quarts. La couenne qui formait son enveloppe, de deux à trois lignes d'é-*

---

(1) Cette observation est la première de celles rapportées par M. Legroux, dans sa *dissertation sur les concrétions polypiformes.* Nous n'en donnons ici qu'un extrait.

(2) La maladie est prise pour une gastrite. A cette époque (1825), le diagnostic de la péricardite et de l'endocardite était encore peu avancé. Si l'on eût connu les signes que nous avons exposés dans cet ouvrage, assurément on n'aurait pas méconnu complètement la maladie qui existait dans le cas actuel. M. Legroux dit que, dans le cours du rhumatisme dont cette femme avait été *guérie*, les muscles de la poitrine, et peut-être les organes intérieurs, étaient devenus le siége de l'inflammation rhumatismale. N'est-il pas très probable, pour ne pas dire certain, que le péricarde ou l'endocarde, et non les muscles de la poitrine, devinrent le siége de l'inflammation rhumatismale?

paisseur, s'enlevait comme l'épiderme d'une peau macérée; le coagulum noir, situé au-dessous de la couenne, était assez ferme dans toute son étendue; une matière d'un blanc jaunâtre, grumeleuse, analogue aux pseudo-membranes des phlegmasies séreuses; disposée en foyers miliaires, lenticulaires, existait entre la couenne et le caillot sanguin, et dans les vaisseaux secondaires formait, en certains points, toute l'épaisseur de la concrétion; enfin, au centre du caillot du ventricule droit, existait un noyau d'une substance grenue, rougeâtre, molle, assez analogue à un magma fait avec du son de froment, pénétré, ainsi que les couches voisines, de grumeaux purriformes. La tunique interne du système vasculaire à sang noir était d'un rouge brun assez foncé, lisse dans toute son étendue (1).

OBSERVATION 170e (2).

Phthisie pulmonaire chez une jeune femme. — Mort rapide au milieu de symptômes orthopnéiques. — Concrétions sanguines suppurées, transformées en kystes, à surface pointillée de rouge.

Une jeune femme pthisique meurt assez brusquement, après avoir éprouvé des symtômes orthopnéiques. — Les cavités gauches du cœur contiennent des *concrétions fibrineuses jaunâtres, homogènes.* Les cavités droites en contiennent

---

(1) Il est fâcheux que l'état de la membrane interne du cœur et des valvules n'ait pas été exactement décrit.

M. Legroux fait remonter l'origine de la concrétion sanguine au début de la maladie, lequel datait de quinze jours. Il attribue cette concrétion, d'une part à l'obstacle qu'apportait à la circulation l'adhérence des cavités droites au péricarde, et d'autre part, à la tendance du sang à se coaguler dans les affections rhumatismales. La première de ces causes ne nous paraît pas avoir contribué à la production de concrétion dont il est question dans le cas actuel. Quant à la seconde, nous l'admettrions bien volontiers, si le rhumatisme n'eût disparu quinze jours au moins avant l'époque à laquelle M. Legroux rapporte la formation de la concrétion. En définitive, il nous paraît probable que, dans ce cas, la concrétion a été la suite d'une endocardite et d'une phlébite prises pour une gastro-péritonite.

(2) Extrait de l'observation VII de la dissertation de M. Legroux.

d'autres dont voici les caractères : *Elles occupent les intervalles des colonnes charnues ; les unes, d'un jaune blanc, ne sont autre chose que des morceaux de fibrine décolorés et fermes ; les autres, plus nombreuses, variables en forme et en volume, paraissent flasques et affaissées sur elles-mêmes, et la pointe du bistouri, appliquée sur quelques unes, y démontre une fluctuation évidente. Leur surface externe a une teinte d'un blanc jaunâtre, ponctuée de rouge, comme les séreuses enflammées, ou d'un bleu violet très faible ; quelques unes sont simplement enchatonnées entre les colonnes charnues du ventricule, sans adhérences organiques, tandis que d'autres adhèrent par de petits filamens. Ces concrétions sont autant de kystes, dont la cavité est vide dans quelques uns, et dans d'autres remplie d'un liquide sanieux, ou d'un liquide offrant tous les caractères du pus louable. La face interne de ces foyers paraît injectée* (1).

Rapprochons de cette observation la suivante (2), dans laquelle nous retrouverons un nouvel exemple de kyste provenant d'une concrétion en voie d'organisation. Ici le kyste était multiloculaire.

OBSERVATION 171e.

Une femme de 28 ans offrait les symptômes *des maladies*

---

(1) Suivant M. Legroux, on a dans le cas précédent tous les degrés de transformation que les concrétions sanguines peuvent éprouver. « En y ajoutant le ramollissement granulé, nous aurons, dit-il, la marche qu'elles suivent lorsqu'elles » s'enflamment. D'abord la concrétion se forme, elle acquiert de la densité, » puis se ramollit vers le centre, devient un foyer rempli d'un liquide sanieux ; » ce liquide passe à l'état purulent, le pus se résorbe ; le kyste contracte des » adhérences organiques, se pénètre de vaisseaux : que devient-il ensuite ? L'ob- » servation ne nous l'apprend pas. »

Nous reviendrons plus loin sur la question de savoir, si le pus que l'on rencontre au sein des concrétions fibrineuses, est bien réellement le produit de leur propre inflammation.

(2) Observation de M. Bricheteau, publiée dans le n° 41 du *Journal hebdomadaire de médecine* (1854).

organiques du cœur, lorsqu'elle succomba dans le service de M. Bricheteau.

L'oreillette gauche, très dilatée, contenait du sang noir, et de plus une espèce de champignon, d'une couleur rouge éclatante et d'une forme qu'on ne pouvait mieux comparer qu'à celle du lycoperdum (vesse de loup) un peu flétri et non pédiculé. Dans le point où il adhérait à la paroi de l'oreillette, on voyait quelques petites inégalités d'incrustations. Ce champignon avait plus d'un pouce de diamètre, et était creusé d'une grande cavité centrale, communiquant avec d'autres petites, remplies d'un liquide purulent, de couleur *feuille-morte*. — Valvule mitrale dure, cartilagineuse. De l'adossement de ses lames résultent deux petites ouvertures, chacune du diamètre d'une plume à écrire, séparées l'une de l'autre par le tendon de la valvule antérieure.

OBSERVATION 172e (1).

Femme de 40 ans. — Affection vénérienne entée sur une ancienne maladie du cœur. — Concrétion sanguine suppurée dans le ventricule droit. — Traces de péricardite.

Une femme de quarante-un ans entre à l'hôpital des vénériens (15 octobre 1824), pour y être traitée de *pustules sèches*. Quelques jours après son entrée, augmentation de palpitations et de dyspnée existant depuis long-temps. L'infiltration survient et la malade succombe.

Un peu de sérosité, mêlée de quelques flocons albumineux, dans le péricarde, qui est rouge et enflammé en plusieurs points. On trouve dans les ventricules *des caillots fibrineux, adhérant aux colonnes charnues. Un des caillots du ventricule droit, du volume d'une petite noix, ramolli à son centre, contient un liquide épais et puriforme.*

---

(1) Extrait de l'observation 7e de la dissertation de M. Legroux.

OBSERVATION 173e (1).

Femme de 43 ans. — Mort par suite d'un rétrécissement de plusieurs orifices du cœur. — Concrétions sanguines, adhérentes, anciennes, oblitérant l'orifice de l'appendice auriculaire gauche.

Une femme, âgée de quarante-trois ans, offrait depuis deux ans les symptômes d'un rétrécissement des orifices du cœur, lorsqu'elle succomba au milieu d'accidens orthopnéiques des plus horribles.

Autopsie cadavérique.—Rétrécissement de tous les orifices du cœur, excepté celui de l'artère pulmonaire. — Concrétions sanguines; oblitération de l'orifice de l'appendice auriculaire gauche. — *Des concrétions fibrineuses jaunâtres adhéraient intimement aux faces de l'oreillette et n'en pouvaient être séparées que par une déchirure, et en laissant une couche sur la membrane de cette cavité. Il n'y avait point de vaisseaux organisés; mais, dans les points où existaient les adhérences, la tunique était inégale, rugueuse, piquetée de rouge. L'orifice de l'appendice auriculaire était bouché par une écaille calcaire, au-devant de laquelle la membrane interne de l'oreillette paraissait se continuer en formant une légère dépression. L'appendice était réduit au volume d'une plume à écrire. Sa cavité logeait un cordon fibreux, dont le sommet était divisé en plusieurs petits filamens, qui s'épanouissaient en forme de pattes d'oie; et s'implantaient entre les colonnes charnues, tandis que sa base, en s'élargissant, embrassait la face correspondante de l'écaille qui bouchait l'ouverture de l'appendice, et paraissait se confondre avec la membrane interne de l'oreillette; ce cordon fibreux n'avait d'adhérences qu'à ses extrémités; il avait une teinte rougeâtre.*

---

(1) Extrait de l'observation 4e de la dissertation de M. Legroux.

OBSERVATION 174e.

(Publiée par M. Legroux.)

Femme de 30 ans. — Symptômes cérébraux. — Mort subite. — Concrétion ancienne, offrant des traces d'organisation, adhérente à la valvule mitrale ulcérée.

Une femme âgée de trente ans, tourmentée par une vive céphalalgie, ayant la parole embarrassée, éprouvant des fourmillemens et des crampes, des vomissemens; fut admise à l'Hôtel-Dieu. Le pouls battait jusqu'à 140 fois par minute. La maladie semblait, depuis quelques jours, tendre à une heureuse terminaison, lorsque cette femme expira subitement.

Autopsie cadavérique.— La valvule mitrale gauche, dans sa moitié postérieure et externe, est opaline et dure ainsi que ses tendons; mais, dans son autre moitié, elle est épaissie, raccourcie, redressée et surmontée du côté de l'oreillette *par une tumeur qui paraît au premier abord, une sorte de végétation du volume d'une amande. Cette tumeur adhérait au bord de la moitié droite de la valvule, tandis que son extrémité gauche était relevée au-dessus de l'orifice auriculo-ventriculaire, qu'elle bouchait à peu près comme une soupape, excepté cependant en dehors, où elle ne pouvait atteindre, de sorte que le cours du sang n'était point encore complètement interrompu. Cette tumeur était évidemment composée de couches de fibrine, irrégulièrement disposées. Dans l'endroit où le bord de la valvule adhère à la tumeur, il offre une ulcération brunâtre.*

L'oreillette contient, en outre, *une concrétion récente, moitié formée de fibrine et moitié de sang noir* (1).

---

(1) C'est à cette dernière concrétion que M. Legroux attribue la mort subite. Quant à la concrétion plus ancienne, il lui paraît indubitable que sa formation a été sollicitée par la maladie de la valvule mitrale.

OBSERVATION 175e (1).

Homme de 64 ans. — Abcès urineux, gangrène, symptômes ataxo-adynamiques. — Mort. — Concrétions sanguines suppurées à leur centre.

Un homme de soixante-quatre, ans fut reçu à l'Hôtel-Dieu pour y être traité d'une rupture de l'urèthre, avec infiltration urineuse et gangrène. Le malade mourut avec des symptômes ataxo-adynamiques.

Autopsie cadavérique.— Entre les colonnes du ventricule gauche, *deux caillots fibrineux, du volume d'un pois chacun, et rougeâtres à l'extérieur. De l'un d'eux pressé entre les doigts, sortit une gouttelette de pus, et le caillot incisé sembla réduit à un kyste, dont la surface interne était blanchâtre et lisse, tandis que celle de l'autre, qui ne contenait qu'une sanie brunâtre, était granulée.* — Le système vasculaire était le siége d'ossifications nombreuses.

L'observation suivante, qui m'a été communiquée par M. Fournet, nous fournira un remarquable exemple de concrétions sanguines développées sur les valvules, avec organisation celluleuse de la couche plastique immédiatement en contact avec ces soupapes vivantes.

Dans cette observation, on peut saisir l'un des procédés selon lesquels se forment les végétations valvulaires ainsi que l'épaississement des valvules, et prendre en quelque sorte la nature sur le fait de cette opération.

OBSERVATION 176e.

Jeune homme affecté d'entérite typhoïde.—Mort dans un état semi-asphyxique. — Concrétions fibrineuses sur les valvules gauches du cœur, avec adhérences celluleuses.

Un jeune homme était traité, à l'Hôtel-Dieu, pour une

---

(1) Extrait de l'observation 6e de la dissertation de M. Legroux.

entérite typhoïde, lorsqu'il succomba au milieu d'une agitation considérable avec phénomènes d'embarras à la respiration et à la circulation, tels qu'on ne les rencontre pas ordinairement dans cette maladie.

Autopsie cadavérique.

M. Fournet, ayant pensé que les lésions trouvées dans le cœur de ce malade pourraient m'intéresser, a bien voulu me montrer cet organe où l'on a constaté ce qui suit : *Les valvules aortiques sont recouvertes et comme tapissées d'une véritable membrane mince, séreuse, hérissée à sa surface libre de petites masses grenues, un peu rougeâtres, friables, et évidemment de nature fibrineuse. Par une traction modérée avec la pince à disséquer, on enlève cette production pseudo-membraneuse à l'instar de celles qui tapissent le péricarde ou la plèvre enflammée. La couche en contact immédiat avec les valvules est cependant déjà organisée en tissu cellulaire ou séreux, et, quelques jours plus tard, elle eût été, sans doute, adhérente aux valvules, et en aurait produit l'épaississement.* Quelques points rouges se voyaient à la surface des valvules mises à nu, ainsi qu'au commencement de l'aorte. Une teinte opaline, laiteuse, existait dans l'espèce de sinus qui sépare le bord adhérent des valvules de la cavité ventriculaire.

On observait sur la face auriculaire de la valvule bicuspide des concrétions fibrineuses, analogues à celles des valvules aortiques. On ne distinguait pas de vaisseaux dans les productions accidentelles indiquées, mais on voyait sur la face auriculaire de l'oreillette une foule de points rouges, formés par du sang, tels que ceux qui, dans les fausses membranes des séreuses, précèdent la formation des vaisseaux. La portion d'endocarde qui recouvre l'oreillette gauche offrait aussi des traces évidentes d'inflammation.

TROISIÈME SÉRIE D'OBSERVATIONS.

CONCRÉTIONS FIBRINEUSES ENTIÈREMENT ORGANISÉES (1).

OBSERVATION 177e (2).

Fille de 18 ans. — Tumeurs à l'épaule et sous l'aisselle. — Hémorrhagie. — Mort. — Dans l'oreillette droite, concrétion organisée, pourvue de vaisseaux et se confondant avec les parois des veines dans lesquelles elle se prolonge.

Une fille de dix-huit ans portait à l'épaule et sous l'aisselle droites deux énormes tumeurs, pour lesquelles elle entra à l'Hôtel-Dieu, le 26 octobre 1822. Le membre supérieur droit était engourdi, *infiltré*, ainsi que le côté droit du visage. La malade cracha une grande quantité de sang, dont on voyait la source au fond d'une alvéole. Vainement les soins les plus éclairés furent prodigués à cette malheureuse; elle succomba trois semaines environ après son entrée.

Autopsie cadavérique.

L'oreillette droite du cœur était, en grande partie, remplie par une concrétion, au centre de laquelle on voyait des vésicules pleines d'un liquide à demi concret. Cette concrétion polypiforme était parcourue par une infinité de vaisseaux injectés en rouge vif ou noir. Elle remontait dans les veines caves supérieures, sous-clavière et jugulaire droites, avec les parois desquelles elle se confondait en quelque sorte, comme par continuité de tissu. Elle se prolongeait aussi dans le ventricule droit.

---

(1) A cette série d'observations se rapporte celle que j'ai consignée dans cet ouvrage, à la page 316 du présent volume. Il s'agit, dans cette observation, d'une concrétion vraiment organisée dans la cavité de l'oreillette droite et de la veine cave supérieure.

(2) Observation communiquée par M. Senn, et publiée dans mon mémoire sur l'*oblitération des veines*, considérée comme cause d'hydropisie passive.

OBSERVATION 178e (1).

Homme de 36 ans. — Symptômes d'obstacle à la circulation centrale. — Mort. — Concrétion fibrino-albumineuse organisée dans l'oreillette droite.

Un commissionnaire, âgé de 36 ans, entra à l'hôpital de la Charité, au mois de mars 1817, et y mourut au milieu des symptômes d'étouffement et d'anxiété que les auteurs ont jusqu'ici attribués à l'*anévrisme du cœur*.

Autopsie cadavérique.

Les cavités droites du cœur contenaient, outre du sang en caillots, *des gâteaux de matière fibrino-albumineuse organisée, adhérente aux parois de ces cavités par des filamens, qu'on était obligé de rompre pour l'en séparer, et se prolongeant dans la veine cave supérieure, dans la veine cave inférieure, ainsi que dans l'artère pulmonaire, dont elle obstruait presque complètement l'orifice.*

DEUXIÈME SECTION.

HISTOIRE GÉNÉRALE DES CONCRÉTIONS SANGUINES DU COEUR DÉVELOPPÉES PENDANT LA VIE.

§ I. Siége et caractères anatomiques des concrétions polypiformes du cœur.

I. Les cavités droites du cœur sont celles où l'on rencontre le plus souvent les concrétions sanguines ; les oreillettes y sont plus sujettes que les ventricules. Il suffit de jeter un coup-d'œil sur les nombreuses observations que nous avons consignées dans cet ouvrage, pour être con-

---

(1) Observation recueillie par M. le docteur Thibert, et publiée dans le même mémoire que la précédente.

vaincu de la vérité de cette double assertion. La principale cause de la différence que nous signalons tient à ce que le cours du sang est plus facilement gêné dans les cavités droites que dans les gauches; que la stase du sang s'opère plus aisément dans les premières que dans les secondes. D'autres causes encore peuvent expliquer la circonstance indiquée : telles sont la fréquence des inflammations veineuses qui se propagent quelquefois jusque dans les cavités droites, peut-être une disposition à la coagulation plus marquée dans le sang veineux que dans le sang artériel, etc.

II. Les caractères anatomiques des concrétions sanguines diffèrent beaucoup, selon l'époque de leur formation et selon qu'elles sont ou non mêlées avec une certaine quantité de pus ou de véritable matière pseudo-membraneuse.

1° Les concrétions amorphes, récentes, ne diffèrent point notablement du caillot que l'on rencontre dans le vase dans lequel on a recueilli le sang d'une saignée. La masse de ces concrétions est variable. Nous avons rapporté des cas où les cavités du cœur contenaient douze onces de sang coagulé. Il est vrai que, dans ce cas, quelques uns des caillots s'étaient formés après la mort.

2° Les concrétions organisées présentent des caractères différens, selon les phases de leur évolution. Dans le premier degré de leur organisation, elles sont blanches, analogues au gluten ou à la fibrine préparée, élastiques, légèrement adhérentes aux parois des cavités du cœur et surtout aux colonnes charnues ainsi qu'aux tendons valvulaires, autour desquels elles s'entortillent. A cette période d'organisation rudimentaire, on peut les comparer à la couenne qui *s'organise* en quelque sorte à la surface du caillot du sang retiré des veines d'un individu affecté d'une inflammation franche, ou bien aux fausses membranes des tissus séreux commençant elles-mêmes à s'organiser. Au reste, comme l'a très bien dit M. Legroux, « depuis l'état

» gélatiniforme jusqu'à l'état fibreux qui paraît être le » dernier terme de la densité des concrétions, il y a diffé- » rens degrés intermédiaires. »

3° Lorsque les concrétions sont dans un état plus avancé d'organisation, elles adhèrent par de véritable tissu cellulaire aux parties sur lesquelles elles se sont formées; greffées ainsi sur des parties vivantes, elles se pénètrent de vaisseaux, se durcissent, et c'est alors qu'elles ressemblent réellement à certains polypes fibreux, à des tumeurs ou à des végétations fongueuses (1).

Ainsi que plusieurs de nos observations en font foi, il n'est pas rare de rencontrer une certaine quantité de pus au centre des concrétions sanguines, lesquelles ressemblent quelquefois alors à de véritables kystes *uniloculaires* ou *multiloculaires*.

Il est digne de remarque que, dans les cas où les concrétions ne sont encore qu'en partie organisées, c'est à la surface qu'existent les masses membraniformes, blanchâtres, élastiques, glutineuses, qui sont réellement les premiers linéamens de l'organisation, tandis que la matière puru-

---

(1) Nous avons fait voir ailleurs les rapports qui existent entre certaines lésions des valvules du cœur et les concrétions fibrineuses; l'opinion de M. Legroux est tout-à-fait conforme à la nôtre. « Il nous est fréquemment arrivé, dit-il, de » voir des concrétions sanguines entrelacées avec les tendons des valvules, de telle » sorte que celles-ci ne semblaient plus former qu'une simple toile (la division en » tendons n'avait lieu que près des colonnes charnues). Je ne doute nullement que » ces sortes de concrétions ne soient le moyen principal de réunion des tendons, » dans les cas où les valvules prolongées ne forment plus une simple ouverture » mais un canal plus ou moins large. »

Pour que les concrétions sanguines adhèrent fermement aux valvules sur lesquelles elles sont déposées, il est, en général, nécessaire qu'elles se forment sous l'influence d'une inflammation; et dans ce cas, il est difficile de déterminer si ces concrétions se sont développées aux dépens du sang contenu dans le cœur, ou par l'effet de la sécrétion du tissu enflammé. M. Legroux pense avec nous que les concrétions fortement adhérentes et susceptibles de se transformer en végétations, sont le résultat *d'une sécrétion inflammatoire qui adhère à la membrane à l'instant même de sa formation* (*Diss. cit.*, pag. 35).

lente ou le pus proprement dit se trouve à leur centre. Divers auteurs, et M. Legroux en particulier, considèrent ce pus comme un produit de l'inflammation de la concrétion qui le contient. Quant à moi, je pense que telle n'est pas l'origine ordinaire du pus que présentent les concrétions : ce pus me paraît avoir été sécrété dans la cavité du cœur ou y avoir été transporté par l'absorption et avoir déterminé ensuite la formation d'un caillot qui l'a enveloppé de toutes parts. A l'époque où l'on trouve le plus souvent du pus au centre d'une concrétion, celle-ci offre à peine quelques rudimens d'organisation, et l'on ne conçoit guère comment dans cet état elle pourrait subir une inflammation caractérisée par une sécrétion purulente.

Je ne prétends pas, au reste, qu'une fois bien organisées, les concrétions sanguines ne puissent s'enflammer et suppurer. Toutefois, ce n'est pas là, si je ne me trompe, un accident commun. Mais ces concrétions, véritables organes parasites, peuvent, comme les productions fibrineuses dont nous avons parlé ailleurs (voy. les chapit. consacrés à l'endocardite et à la péricardite), éprouver diverses modifications ou transformations, dont le mécanisme ne doit pas nous occuper ici.

On trouvera dans les observations particulières de plus amples détails sur la disposition, le volume, la configuration et la consistance des concrétions polypiformes. Nous ajouterons seulement ici qu'elles rétrécissent soit les cavités du cœur, soit les orifices qui font communiquer ces cavités entre elles, à un degré proportionnel à leur volume. Cette circonstance est importante à noter, car c'est à elle que se rattachent les principaux symptômes des concrétions sanguines du cœur (1).

---

(1) Dans le cœur comme dans les vaisseaux, on peut rencontrer des concré-

§II. Des causes et des divers modes de formation des concrétions polypiformes du cœur.

Dans le cœur comme dans les artères, et surtout dans les veines, les concrétions sanguines se développent sous l'influence de conditions purement physiques ou mécaniques, qui s'opposent au cours du sang, ou bien par l'effet de causes qui agissent *chimiquement* sur cette *chair coulante*. Dans le premier cas, les concrétions se forment par un mécanisme qui ne diffère pas essentiellement de celui qui préside à la coagulation du sang, après sa sortie des vaisseaux, lequel mécanisme, pour le dire en passant, n'est pas encore exactement connu. Aux approches de l'agonie, ou dans les maladies des valvules et des

---

tions qui ont subi une altération telle, qu'elles offrent quelque ressemblance avec la matière encéphaloïde de certaines tumeurs dites carcinomateuses. J'ai publié, en 1825 (*Journal complémentaire du Dict. des Scienc. Médic.*), un cas de ce genre; et depuis, M. Velpeau et d'autres observateurs en ont rapporté de semblables.

L'illustre chirurgien, dont la science déplore en ce moment et déplorera longtemps la mort prématurée, M. Dupuytren avait déjà rencontré l'altération dont il s'agit. « Des recherches attentives lui avaient prouvé que cette altération est le » résultat d'un travail analogue à celui qui produit la suppuration, et qu'elle n'a » aucun rapport avec la dégénération carcinomateuse. Il conclut de ces recherches » que le prétendu carcinome du sang n'est qu'une matière puriforme, développée » par la chaleur vitale dans des concrétions qui, n'étant pas soumises au contact » de l'air, et de toutes parts environnées par la vie, n'ont pu se décomposer au- » trement. » (Legroux, Dissert. cit., pag. 37).

M. Legroux considère l'inflammation des concrétions comme l'une des principales causes de leurs métamorphoses. « Dans d'autres cas, dit-il, un mouvement » inflammatoire se manifeste dans la concrétion, soit qu'il ait été puisé dans le » sang liquide, ce qui est probable, ou qu'il se soit établi consécutivement; et alors » ou une exsudation grumeleuse a lieu entre les deux substances dont un caillot » peut être formé, et même dans son épaisseur; ou, ce qui est le plus ordinaire, » le caillot se ramollit au centre, devient granulé, passe à l'état sanieux, puis pu- » rulent; plus tard, le pus est résorbé et il ne reste plus que les couches excentri- » ques du caillot, qui ont résisté au ramollissement et forment les parois du foyer » ou du kyste. » (Diss., cit.; p. 35). Je répéterai ici que l'inflammation dont M. Legroux place le siége dans le sang lui-même réside très probablement dans les tissus environnans et réagit, il est vrai, sur le sang.

orifices du cœur, qui opposent un très grand obstacle à la circulation, si l'on pratique une saignée, le sang sort de la veine épais et à demi concret. C'est alors que des concrétions vont se former dans les cavités du cœur, et c'est à leur formation qu'il faut rapporter plusieurs cas de ces morts soudaines, inattendues, qu'on observe dans certaines maladies de cet organe. Quant aux causes *chimiques* et vitales des concrétions sanguines, cette sorte de *cristallisation* du sang, les principales sont l'inflammation primitive ou consécutive de la membrane interne du cœur, l'introduction de diverses substances étrangères dans le torrent circulatoire, le pus, par exemple (1). Notre intention n'est pas d'insister longuement ici sur le rôle que joue l'inflammation dans le développement des concrétions sanguines, attendu que nous avons exposé ailleurs (voy. pag. 175, 176 et 181) les hypothèses qu'on peut proposer à cet égard. Nous ajouterons seulement que toutes les inflammations franches, accompagnées d'une violente réaction fébrile, et dans lesquelles le sang fourni par les saignées présente une belle couenne blanche, ferme, élastique, résistante, constituent une véritable prédisposition à certaines concrétions fibrineuses du cœur, lesquelles, comme nous l'avons vu, ont alors une grande ressemblance avec la couenne inflammatoire. Aussi, consultez les observations que nous avons consignées dans cet ouvrage, et vous verrez que, dans la plupart des cas où les concrétions fibrineuses ne provenaient pas d'un simple embarras dans la circulation, elles coïncidaient, soit avec une inflammation idiopathique du cœur, soit avec une inflammation d'un autre organe, qui réagissait vivement sur le cœur ainsi que

(1) On sait que les acides injectés dans le système vasculaire des animaux coagulent le sang qu'il contient, comme il arrive lorsqu'on les fait réagir sur le sang retiré de ce système. Il est dans le sang des élémens dont on détermine la coagulation par la chaleur ou l'électricité. Quel rapport peut exister entre cette coagulation artificielle et celle qui s'opère sous l'influence de certains états pathologiques? Cette question réclame de nouvelles recherches.

sur tout l'ensemble du système circulatoire et sur la masse sanguine (1).

§ III. Des signes et des effets des concrétions polypiformes du cœur.

Vers le milieu du dernier siècle, on attribuait aux *polypes* du cœur une foule de lésions de la circulation et de la respiration dues à d'autres maladies de cet organe, comme on rapporte vaguement de nos jours aux *anévrismes* du cœur des lésions fonctionnelles qui reconnaissent pour véritable cause des altérations des valvules, altérations dont les anévrismes eux-mêmes sont souvent des effets. Qui ne sait que J.-J. Rousseau se rendit à Montpellier pour s'y faire traiter d'un *polype au cœur*, voyage que cet illustre mélancolique n'eût point fait à pied, s'il eût été réellement atteint de la maladie dont l'idée tourmentait si profondément son ardente imagination?

Un des effets évidens et nécessaires des concrétions polypiformes du cœur, c'est d'apporter un obstacle plus ou moins considérable à la circulation du sang à travers cet organe. Quand elles occupent les cavités droites, ce qui est le cas le plus commun, le sang ne pénétrant qu'en très petite quantité dans les poumons, reflue en quelque sorte dans les vaisseaux situés derrière l'obstacle, engorge toutes

(1) Une de nos observations est relative à des concrétions développées chez un individu affecté de gangrène de l'un des membres inférieurs. Deux des observations contenues dans la dissertation de M. Legroux (observations 2 et 3) sont également relatives à des concrétions coïncidant avec une gangrène dite spontanée. Quelques auteurs ont admis que dans *cette forme de gangrène, le sang avait une tendance particulière à la coagulation dans toute l'étendue de l'organisme* (*Gaz. Méd.; mardi* 25 *décembre* 1832). Nous n'affirmons pas qu'il ne puisse jamais en être ainsi. Cependant l'observation démontre que dans les affections gangréneuses, septiques, le sang est frappé d'une sorte de dissolution. Dans les cas de gangrène et de coagulation du sang, il faut bien se garder de prendre l'effet pour la cause. La concrétion du sang dans les artères est, comme on sait, une des causes de la gangrène, et l'on se tromperait beaucoup si l'on attribuait alors à celle-ci les concrétions dont elle est l'effet.

les parties et spécialement le cerveau, le foie, etc. De là des congestions apoplectiformes, des collections séreuses, etc. D'un autre côté, comme les organes ne reçoivent qu'une très petite quantité de sang qui ait subi le contact de l'air au sein des poumons, on observe jusqu'à un certain point des phénomènes de véritable asphyxie. Les accidens sont encore à peu près les mêmes, lorsque les concrétions gênent le passage du sang à travers les cavités gauches. Mais de plus, dans ce cas, il survient une congestion dans les veines pulmonaires qui ne peuvent plus se dégorger librement dans l'oreillette gauche, et c'est là une condition de dyspnée qui n'appartient pas aux concrétions des cavités droites.

Pour reconnaître ou diagnostiquer les concrétions sanguines du cœur, il faut qu'elles aient un volume tel qu'elles opposent un très notable obstacle à la circulation. D'ailleurs, elles ne gênent pas également le cours du sang dans toutes les positions qu'elles peuvent affecter. Les concrétions qui se forment sur les valvules, et qui, en s'entortillant autour des lames dont elles sont composées, et autour des tendons qui se rendent à leur bord libre, enchaînent pour ainsi dire les mouvemens de ces soupapes vivantes, sont, sans contredit, celles qui, à volume égal, apportent le plus grand obstacle au cours du sang.

Suivant M. Laennec, « lorsque chez un malade qui jusque là avait présenté des battemens du cœur réguliers, » ceux-ci deviennent tout-à-coup tellement anormaux, » *obscurs* et confus, qu'on ne peut les analyser, on peut » soupçonner la formation d'une concrétion polypiforme; » si ce trouble n'a lieu que d'un seul côté, la chose est à » peu près certaine (1). »

Nous avons exposé, en temps et lieu, quels étaient les

(1) M. Laennec suppose ici une circonstance à-peu-près impossible. En effet, les

accidens d'après lesquels on pouvait soupçonner, sinon annoncer positivement, la formation de concrétions sanguines chez les individus atteints d'endocardite ou de péricardite aiguës. Ces accidens sont essentiellement les mêmes, quelles que soient les causes déterminantes de ces concrétions. Nous allons les rappeler : battemens tumultueux du cœur, avec obscurité et pour ainsi dire *matité* des bruits qui les accompagnent, ou bruit de soufflet, tantôt simple, tantôt, peut-être, sibilant (1) ; étouffement, orthopnée,

---

bruits du cœur peuvent bien différer sensiblement selon qu'on les écoute dans la région des cavités droites ou dans la région des cavités gauches; mais comment les battemens du cœur seraient-ils tellement anormaux, obscurs et confus dans une moitié du cœur qu'on ne pût les analyser, sans que l'autre moitié du cœur prît quelque part à un trouble de ce genre?

(1) Une femme offrait les symptômes combinés d'une maladie du cœur et des poumons, lorsqu'elle fut admise à l'Hôtel-Dieu : elle était alors généralement infiltrée et on entendait dans la région précordiale *un sifflement aigu.*

La malade succomba le lendemain de son entrée.

Plaques organisées à la surface du péricarde. On trouva dans l'oreillette droite une concrétion polypeuse, décolorée, adhérente à la valvule tricuspide, aux colonnes charnues du ventricule droit et se prolongeant dans la veine caye supérieure où elle flottait sous forme d'un cylindre blanchâtre, élastique (la membrane interne de cette veine était rougeâtre). Une concrétion analogue, mais moins ancienne, occupait l'oreillette gauche. (Observation publiée par M. le docteur Brouc, dans le *Journal hebdomadaire de Médecine.*)

Ce fait est assez curieux pour avoir dû trouver place ici. Toutefois, il faut bien se garder d'admettre que les concrétions sanguines soient l'unique cause du ronflement ou du sifflement du cœur. J'ai entendu, en effet, un bruit de soufflet roucoulant ou sibilant du cœur dans des cas où il n'existait point de concrétions polypiformes dans les cavités de cet organe. J'en ai parlé dans un autre endroit de cet ouvrage. Tout récemment (avril 1835) nous avons rencontré un nouvel exemple de cette espèce de bruit chez une femme couchée n° 9 de la salle Sainte-Madeleine (*).

Dans le cas de M. Brouc, les plaques organisées du péricarde n'étaient peut-être pas complètement étrangères à la production du sifflement observé chez la malade.

(*) Dans l'excellente dissertation inaugurale qu'il vient de soutenir à la Faculté sur la péricardite aiguë, M. le docteur Desclaux, l'un des élèves les plus distingués qui aient suivi notre clinique, a rapporté un cas où l'existence d'un bruit de *piaulement* dans la région du cœur, et les autres signes mentionnés plus haut, me firent diagnostiquer des concrétions polypiformes (l'autopsie cadavérique prouva la justesse de ce diagnostic).

anxiété, congestions veineuses suivies, chez quelques individus, de perte de connaissance avec état comateux; ronflement stertoreux précédé ou non de mouvemens convulsifs; petitesse du pouls; refroidissement des extrémités.

Lorsque les phénomènes ci-dessus exposés se manifestent dans le cours d'une maladie aiguë du cœur, telle qu'une péricardite ou une endocardite, qui jusque là n'avait pas été accompagnée d'un trouble très considérable dans les fonctions de la respiration et de la circulation, il est extrêmement probable qu'il s'est formé des concrétions sanguines dans les cavités du cœur. Dans les anciennes maladies de cet organe, qui donnent lieu à une dyspnée habituelle, mais supportable, surtout à l'état de repos, s'il survient par intervalles, et comme par paroxysmes, des accidens orthopnéiques d'une intensité vraiment formidable, comme chez les sujets des observations 117e et 132e, il est également presque certain que c'est à la présence de concrétions sanguines, formées dans les cavités du cœur, que sont dus de pareils accidens (1).

---

(1) M. le docteur Legroux attribue la diminution de sonoréité, l'espèce de matité des bruits du cœur, dans le cas qui nous occupe, à l'accumulation du sang dans les cavités de cet organe, et en donne pour raison *qu'un vase sonore perd de cette propriété à mesure qu'il se remplit d'un liquide* (Diss. cit., pag. 40). Pour que cette raison fût valable, il faudrait que les bruits du cœur dépendissent de la percussion de cet organe contre les parois du thorax, ce qui n'est pas. D'un autre côté, la comparaison du cœur avec un vase qui résonne ou ne résonne pas selon qu'il est vide ou plein, est bien loin d'être rigoureusement exacte.

Quoi qu'il en soit de cette explication, « la diminution ou la perte du son dans » une ou plusieurs cavités du cœur est, selon M. Legroux, un signe certain des » concrétions sanguines... La cavité dont le son est diminué indique le siége de la » concrétion. » (Diss. cit., page 41.)

Nos observations sont, jusqu'à un certain point, conformes à celles de M. Legroux. Mais comme ce judicieux observateur n'avait point encore une idée précise sur la cause du *tic-tac* ou du double bruit du cœur, à l'époque où il fit ses recherches, il n'a pu se rendre un compte clair et précis de la matité de ce double

§ IV. Du pronostic et du traitement des concrétions polypiformes du cœur.

I. Le pronostic des concrétions sanguines du cœur, quand elles sont assez volumineuses pour gêner notablement le cours du sang, est des plus graves; presque toujours elles sont suivies, tôt ou tard, d'une terminaison funeste.

Au reste, dans le pronostic auquel ces concrétions peuvent donner lieu, il faut prendre en sérieuse considération la maladie dont elles ne sont qu'un accident. En effet, plus cette maladie sera dangereuse en elle-même, plus aussi les concrétions polypiformes qui en auront été la suite devront faire porter un pronostic fâcheux.

II. On ne peut opposer que des moyens bien précaires à une lésion telle que celle dont nous nous occupons, une fois qu'elle est complètement développée. Pour prévenir la formation de concrétions sanguines dans les maladies du cœur, dont le propre est d'entraver le cours du sang, il est utile de pratiquer de temps en temps des émissions sanguines, et de délayer en quelque sorte le sang au moyen des boissons aqueuses. Dans les maladies inflammatoires à la suite desquelles, en raison de la plasticité du sang, des concrétions tendent à se former et se forment effectivement quelquefois dans le cœur ou dans les vaisseaux, c'est par les mêmes moyens, employés avec beaucoup plus d'énergie, que l'on parviendra, dans la grande majorité des cas, à prévenir cet accident. La potasse et la soude exerçant une sorte d'action dissolvante sur le sang, M. Legroux pense que les sels de ces deux bases pourront être administrés avec avantage. Mais il ne cite aucune observation à l'appui de cette opinion, d'ailleurs, en apparence, très rationnelle.

---

bruit dans le cas de concrétions sanguines. Il est évident que ces concrétions s'opposent au libre jeu des valvules. Quand elles entourent ces valvules, leurs tendons et leurs muscles moteurs, elles ont pour effet physique d'amortir le claquement valvulaire (les valvules sont alors trop molles pour pouvoir bien résonner par le brusque rapprochement de leurs lames).

Les concrétions du cœur une fois formées, peuvent-elles se dissoudre? Il me paraît indubitable que des concrétions récentes et peu volumineuses sont susceptibles de ce mode de terminaison. Dans quelques cas aussi, il est probable que des concrétions du cœur sont expulsées dans le système vasculaire. Mais c'est trop s'arrêter sur une question pour la solution de laquelle nous manquons d'un nombre suffisant d'observations exactes (1).

Quant aux concrétions organisées, identifiées en quelque sorte et confondues avec les parois des cavités qui les contiennent, elles sont évidemment au-dessus de nos ressources. La tâche du médecin qui serait assez habile pour en diagnostiquer ou plutôt en *présumer* l'existence, consisterait uniquement à combattre par des moyens appropriés les accidens principaux qu'elles entraînent à leur suite.

---

(1) Les émissions sanguines sont encore le meilleur moyen qu'on puisse employer contre les concrétions sanguines du cœur une fois formées. Elles nous ont réussi au-delà de nos espérances chez une femme qui a été admise dans notre service (salle Ste-Madeleine, n° 3), le 7 de ce mois (mai 1835). En proie à la plus imminente suffocation, et offrant, d'ailleurs, les signes physiques des concrétions sanguines tels qu'ils ont été exposés plus haut, elle a été saignée trois fois, et se trouve en ce moment (25 mai) dans un état satisfaisant.

FIN.

EXPLICATION DES PLANCHES
DU TOME SECOND.

PLANCHE III.

FIG. 1.

D, D, D, D, D. Cavité de l'origine de l'aorte dilatée.
A, A, A. Orifice aortique considérablement rétréci par suite de l'induration et de la déformation des valvules de l'aorte, vu du côté de cette artère.

FIG. 2.

A, A, A. Orifice aortique, vu du côté du ventricule.

FIG. 3.

P, P, P. Partie postérieure de la crosse de l'aorte.
C, C. Canal artériel ossifié.

FIG. 4.

O, O, O, O. Orifice du canal artériel, dans l'intérieur de l'aorte.

PLANCHE IV.

FIG. 1.

A, A. Face antérieure du cœur.
B. Cavité de l'artère pulmonaire ouverte par sa face antérieure.
C, C, C. Aorte.
D. Tronc brachio-céphalique.
E. Artère carotide droite.
F. Artère sous-clavière droite.
G. Artère carotide gauche.
H. Artère sous-clavière gauche.
I. Appendice auriculaire droit.
K, Cloison membraneuse convexe en haut, du côté

de l'artère pulmonaire, concave en bas, percée à son centre d'une ouverture de deux lignes et demi de diamètre, et fermant en grande partie l'orifice de l'artère pulmonaire : cette cloison offre trois brides en haut.

M. Orifice de la branche droite de l'artère pulmonaire.

N. Canal artériel oblitéré.

O. Stylet engagé dans le commencement de ce canal.

FIG. 2.

A, A. Face antérieure du cœur.

B. Cavité du ventricule droit.

C. Aorte.

D. Tronc brachio-céphalique.

E. Artère carotide droite.

F. Artère sous-clavière droite.

G. Artère carotide gauche.

H. Artère sous-clavière gauche.

I, I. Appendice auriculaire droit.

K. Cloison membraneuse de l'artère pulmonaire.

L. Orifice de l'artère pulmonaire dans le ventricule.

M, M. Epaississement très considérable des parois du ventricule droit, avec diminution proportionnée de sa cavité.

FIG. 3.

M. Face postérieure du cœur.

A. Cavité de l'oreillette droite dilatée.

B. Appendice de cette oreillette.

C. Cavité de cet appendice.

D. Colonnes charnues du même appendice.

E. Orifice auriculo-ventriculaire droit.

F. Vestiges de la valvule d'Eustache.

G, G. Veine-cave supérieure et son orifice dans l'oreillette droite.

H, H. Veine-cave inférieure.

I. Fosse ovale.

K. Trou de Botal.

L, L. Stylet passant par le trou de Botal et allant de l'oreillette droite dans la gauche.

FIG. 4.

M. Face postérieure du cœur.
A. Cavité de l'oreillette gauche.
B. Appendice de cette oreillette.
C. Orifice de la cavité de cet appendice.
D, D, D. Colonnes charnues de la cavité du même appendice.
E. Orifice auriculo-ventriculaire gauche.
F, F, F. Veines pulmonaires et leur orifice dans l'oreillette.
G. Veine-cave supérieure.
I. Orifice du trou de Botal dans l'oreillette gauche.
H. Veine-cave inférieure.
K. Contour semi-lunaire du trou de Botal.
L. Stylet traversant le trou de Botal, et indiquant la communication contre nature des oreillettes.

PLANCHE V.

A, A, A, A. Cavité de la crosse de l'aorte dilatée.
O, O, O. Communication de la cavité de l'aorte avec le kyste anévrismal rempli de caillots.
B, B, B. Cavité du ventricule gauche dilatée, ainsi que l'orifice aortique.
C, C, C. Colonnes charnues du ventricule gauche.

PLANCHE VI.

FIG. 1.

O, O, O, O. Orifice auriculo-ventriculaire droit dilaté (le cœur est ici représenté par sa face postérieure et dans une position renversée.)

FIG. 2.

V, G. Parois du ventricule gauche, ayant un pouce d'épaisseur à leur partie moyenne.

A, A, A, A. Intérieur de l'origine de l'aorte, parsemé de plaques jaunâtres, etc.

P, P, P. Artère pulmonaire.

PLANCHE VII.

FIG. 1.

C, C, C, C. Cœur vu par sa face antérieure.

FIG. 2.

V, V, V. Cavité du ventricule gauche rétrécie.

H, H, H, H. Parois du ventricule gauche épaissies (hypertrophie concentrique).

PLANCHE VIII.

Cœur et aorte ascendante du sujet de l'observation 132, dans leurs dimensions naturelles, et vus par leur face antérieure.

A. Anévrisme de l'aorte.
B. Tronc brachio-céphalique.
C. Artère carotide gauche.
D. Artère sous-clavière gauche.
E. Ventricule gauche hypertrophié et dilaté.
F. Ventricule droit agrandi.
K. Portion de l'oreillette droite.
I. Portion de l'oreillette gauche.
L. Artère pulmonaire cachée en grande partie par l'anévrisme.
H. Poumon droit.
G. Poumon gauche.

FIN DE L'EXPLICATION DES PLANCHES.

TABLE

DU

SECOND VOLUME.

SUITE DU LIVRE PREMIER.

Chap. II. — De l'endocardite, ou inflammation de la membrane interne du cœur et du tissu fibreux des valvules. 1

Considérations préliminaires. id.

Première section. — Observations particulières sur l'endocardite. 9

Première catégorie. — Observations d'endocardite, pendant la période de congestion sanguine, de suppuration et d'ulcération commençante. id.

Observation 38e. id.

— 39e. 12

— 40e. 14

— 41e. 16

— 42e. 21

— 43e. 23

— 44e. 29

— 45e. 33

— 46e. 41

— 47e, 48e. 43

— 49e. 44

— 50e. 48

Deuxième catégorie. — Observations d'endocardite pendant la période d'épaississement hypertrophique des tissus enflammés, et de développement d'adhérences, de plaques membraneuses cellulo-fibreuses ou fibreuses, et de végétations ou de granulations. 49

Observation 51e. 50

— 52e. 58

— 53e. 62

— 54e. 70

— 55e. 72

— 56e, 57e, 58e. 76

— 59e. 79

— 60e. 84

— 61e. 91

Troisième catégorie. — Observations d'endocardite suivie d'épaississement et d'endurcissement fibro-cartilagineux, cartilagineux, osseux

ou calcaire des valvules du cœur, avec ou sans rétrécissement des orifices de cet organe. 93
§ I. Observations d'épaississement et d'induration des valvules, sans rétrécissement ou avec très médiocre rétrécissement des orifices. 95
Observation 62e. id.
— 63e. 104
— 64e. 110
— 65e. 115
— 66e. 119
— 67e. 125
§ II Observations d'épaississement et d'induration des valvules du cœur, avec rétrécissement considérable des orifices. 128
1° Rétrécissement de l'orifice auriculo-ventriculaire gauche par induration et épaississement de la valvule bicuspide. id.
— 68e. id.
— 69e. 130
— 70e. 137
2° Rétrécissement de l'orifice aortique par induration et épaississement des valvules sigmoïdes de l'aorte. 140
Observation 71e. id.
— 72e. 143
3° Rétrécissement de l'orifice auriculo-ventriculaire droit par induration et épaississement de la valvule tricuspide. 147
Observations 73e, 74e. id.
4° Rétrécissement de l'orifice pulmonaire par induration et épaississement des valvules sigmoïdes de l'artère pulmonaire. 148
Observation 75e. id.
— 76e. 151
— 77e. 155
— 78e, 79e. 160
— 80e. 161
5° Rétrécissement simultané de plusieurs des orifices du cœur par épaississement et induration de leurs valvules. 162
Observation 81e. id.
— 82e. 166
— 83e. 167
Section deuxième. — Histoire générale de l'endocardite. 170
Article premier. — Exposition et appréciation des caractères anatomiques de l'endocardite. id.
§ I. Description des altérations anatomiques. 171
I. Première période de l'endocardite (période de congestion sanguine, de ramollissement, d'ulcération et de suppuration). id.
II. Seconde période de l'endocardite (période d'organisation des produits sécrétés, ou d'une portion des concrétions fibrineuses). 179
III. Troisième période (période d'induration cartilagineuse, osseuse

où calcaire de l'endocarde en général, et des valvules en particulier, avec ou sans rétrécissement des orifices du cœur). 185
§ II. Appréciation des altérations anatomiques de la deuxième et de la troisième périodes de l'endocardite. 193
Article deuxième. — Exposition et appréciation des symptômes de l'endocardite générale et partielle. 204
§ I. Exposition des symptômes. id.
I. Symptômes de la période d'acuité. id.
II. Symptômes et diagnostic des diverses lésions dites organiques qui surviennent dans les seconde et troisième périodes de l'endocardite. 212
A. Symptômes et diagnostic de l'induration des valvules, avec rétrécissement des orifices du cœur. 213
B. Symptômes et diagnostic de l'épaississement et de l'induration de la membrane interne du cœur ou des valvules, sans rétrécissement, soit des orifices, soit des cavités du cœur. 223
C. Symptômes et diagnostic de l'adhérence des valvules auriculo-ventriculaires aux parois du cœur. 224
D. Symptômes et diagnostic des végétations de la membrane interne du cœur, et spécialement des valvules. 226
§ II. Appréciation rapide de quelques uns des symptômes de l'endocardite. 228
Article troisième. — Du mode de développement et des causes de l'endocardite. 229
Article quatrième. — Marche, durée, complication et pronostic de l'endocardite. 232
Article cinquième. — Traitement de l'endocardite. 234
§ I. Préceptes généraux. id.
§ II. Observations d'endocardite aiguë terminée par la guérison. 236
Observation 84e. 237
— 85e. 241
— 86e. 245
— 87e. 250
— 88e. 252
— 89e, 90e, 91e, 92e. 253
Chap. III. — De la cardite, ou inflammation du tissu musculaire et du tissu cellulaire intermusculaire du cœur. 254
Première section. — Observations particulières sur la cardite, ou inflammation du tissu musculaire et du tissu cellulaire intermusculaire du cœur. 258
Première catégorie. — Observations de cardite terminée par ramollissement et suppuration. id.
Observation 93e. id.
— 94e. 261
— 95e. 262
— 96e, 96e bis. 266

— 97e, 98e, 99e. 267
Deuxième catégorie. — Observations de cardite terminée par ulcération, perforation et rupture des parois du cœur, de la cloison interventriculaire ou interauriculaire, des valvules, des tendons et des colonnes charnues. 268
Observation 100e. 266
— 101e. 270
— 102e. 273
— 103e. 274
Troisième catégorie. — Observations de cardite ulcérative, avec formation d'un kyste anévrismal (tumeur anévrismale du cœur). 275
Observation 104e. 277
— 105e. 278
— 106e. 281
— 107e. 282
— 108e. 285
Quatrième catégorie. — Observations de cardite terminée par induration. 288
Observation 109e. 289
— 110e, 111e. 290
— 112e. 291
Deuxième section. — Histoire générale de la cardite, ou de l'inflammation du tissu musculaire et du tissu cellulaire intermusculaire du cœur. 292
Article premier. — Caractères anatomiques de la cardite. id.
§ I. Ramollissement, suppuration diffuse et abcès. id.
§ II. Ulcérations du cœur, avec ou sans formation de kyste anévrismal; perforations. 298
§ III. Induration du cœur. 300
Article deuxième. — Des symptômes et du diagnostic de la cardite. 301
§ I. Diagnostic de la cardite générale, aiguë ou chronique. id.
§ II. Diagnostic des lésions consécutives à une cardite partielle. 303
1° Abcès, ulcérations et perforations du cœur. id.
2° Anévrisme faux consécutif du cœur. id.
Article troisième. — Causes et traitement de la cardite. 304
Chap. IV. — De l'inflammation du tissu adipeux ou cellulo-graisseux du cœur. 305
Chap. additionnel au livre premier. 306
Premier problème. — Les productions cartilagineuses, osseuses ou calcaires du cœur peuvent-elles se développer sans inflammation préalable? 307
Deuxième problème. — Les tubercules et le cancer du cœur constituent-ils des productions essentiellement différentes de celles que l'inflammation chronique de cet organe peut entraîner à sa suite? 310
Article premier. — Cancer du cœur. id.

Article deuxième. — Tubercules du cœur. 322
Article troisième. — Kystes séreux. 325
Livre deuxième. — De l'augmentation et de la diminution de sécrétion des tissus séreux et cellulaires du cœur.
Considérations préliminaires. 328
Chap. unique. — De l'hydropéricarde actif, ou de l'irritation sécrétoire du péricarde. 331
Article premier. — Considérations générales. id.
Article deuxième. — Histoire générale de l'hydropéricarde actif. 334
§ I. Caractères anatomiques. id.
§ II. Signes et symptômes de l'hydropéricarde actif. 336
§ III. Traitement de l'hydropéricarde. 340
Livre troisième. — De l'augmentation et de la diminution de nutrition, ou de l'hypertrophie et de l'atrophie du cœur. id.
Chap. Ier. — De l'hypertrophie du cœur. 344
Considérations préliminaires. id.
Rapport de Pinel à l'Institut de France, sur les travaux de Bertin. 247
Première section. — Observations particulières sur l'hypertrophie du tissu musculaire du cœur. 351
Première série d'observations. — Hypertrophie partielle. 354
§ I. Observations d'hypertrophie du ventricule gauche. id.
1° Hypertrophie simple ou avec capacité normale de la cavité ventriculaire. id.
Observation 113e. id.
2° Hypertrophie excentrique ou avec dilatation de la cavité ventriculaire. 358
Observation 114e. id.
— 115e. 365
— 116e. 368
— 117e. 370
3° Hypertrophie concentrique ou avec rétrécissement de la cavité ventriculaire. 373
Observation 118e. id.
— 119e. 378
§ II. Hypertrophie du ventricule droit. 381
1° Hypertrophie simple ou avec capacité normale de la cavité ventriculaire. id.
Observation 120e. id.
2° Hypertrophie excentrique ou avec dilatation de la cavité ventriculaire. 384
Observation 121e. id.
3° Hypertrophie concentrique ou avec rétrécissement de la cavité ventriculaire. 389
Observation 122e. id.
— 123e. 392

Deuxième série d'observations. — Hypertrophie multiple ou générale. 393
Observation 124e. 394
— 125e. 399
— 126e, 127e. 405
— 128e, 129e, 130e. 406
Observation 131e. 411
— 132e. 417
— 133e. 421
— 134e. 427
Deuxième section. — Histoire générale de l'hypertrophie du tissu musculaire du cœur. 431
Article premier. — Caractères anatomiques de l'hypertrophie du tissu musculaire du cœur. id.
Article deuxième. — Des signes de l'hypertrophie du cœur, de son influence sur les hémorrhagies en général, et sur celles du cerveau et des poumons en particulier. 440
§ I. Signes de l'hypertrophie du cœur. id.
I. Signes de l'hypertrophie du cœur en général. id.
Signes idiopathiques de l'hypertrophie du cœur. id.
Signes réactionnels de l'hypertrophie du cœur. 444
II. Signes propres à l'hypertrophie de chacune des cavités du cœur en particulier. 447
§ II. De l'influence de l'hypertrophie des ventricules du cœur sur les hémorrhagies en général, et sur celles du cœur et des poumons en particulier. 449
1° De l'influence de l'hypertrophie du ventricule gauche du cœur sur les hémorrhagies en général, et sur celles du cerveau en particulier. id.
2° De l'influence de l'hypertrophie du ventricule droit du cœur sur l'hémorrhagie ou apoplexie pulmonaire. 453
Article troisième. — Des causes, du mode de développement et de la marche de l'hypertrophie du cœur. 454
Art. quatrième. — Traitement de l'hypertrophie du cœur. 460
Chap. II. — Histoire générale de l'atrophie, ou de la diminution de nutrition du cœur. 463
Article premier. — Caractères anatomiques de l'atrophie du cœur. id.
Observation 135e. 464
Article deuxième. — Signes de l'atrophie du cœur. 470
Article troisième. — Des causes et du traitement de l'atrophie du cœur. 471
Livre quatrième. — De l'augmentation et de la diminution d'absorption des tissus séreux et cellulaire du cœur. 473
Chap. Ier. — De l'hydropéricarde passif, et de l'œdème passif du tissu cellulaire du cœur. 475
§ I. Caractères anatomiques. id.
§ II. Diagnostic. id.

§ III. Causes. 476
§ IV. Traitement. id.
Chap. II. — Article premier. — De l'hydropéricarde produit par la rupture d'un kyste séreux ou hydatique dans le péricarde. 477
Observation 136e. id.
Article deuxième. — De l'hémopéricarde, ou de l'épanchement de sang dans la cavité du péricarde. 479
Article troisième. — Du pneumopéricarde et de l'hydro-pneumopéricarde. 480
CLASSE DEUXIÈME. — des maladies qui consistent en une lésion simple et primitive de l'innervation du cœur, ou des névroses de cet organe. 482
Considérations préliminaires. id.
Article premier. — Des palpitations nerveuses du cœur. 484
§ I. Idée générale. id.
§ II. Causes des palpitations nerveuses. id.
§ III. Marche, durée et diagnostic des palpitations nerveuses. 487
§ IV. Traitement des palpitations nerveuses. 490
Article deuxième. — Névralgies du cœur. 491
Article troisième. — Spasme du cœur, avec bruit de soufflet et frémissement cataire. 493
Article quatrième. — Des lipothymies et de la syncope nerveuse. 494
§ I. Idée générale de la syncope. id.
§ II. Causes de la syncope. 495
§ III. Traitement de la syncope. 496
Article cinquième. — Des irrégularités et des intermittences des battemens du cœur. id.
CLASSE TROISIÈME. — des maladies qui consistent essentiellement et primitivement en des lésions physiques et mécaniques du cœur. 498
Chap. Ier. — Des solutions de continuité du cœur par causes mécaniques. id.
Article premier. — Plaies ou blessures du cœur. id.
Article deuxième. — Ruptures du cœur. 504
Section première. — Observations particulières de rupture simple ou multiple de différentes parties du cœur.
1° Observations de ruptures des parois du cœur. id.
Observations 137e, 138e, 139e, 140e. id.
— 141e. 505
— 142e. 506
— 143e. 507
— 144e. id.
— 145e. 508
— 146e. 510
Deuxième section. — Histoire générale des ruptures du cœur. 511
§ I. Caractères anatomiques. id.

§ II. Causes des ruptures du cœur. 513
§ III. Signes et diagnostic des ruptures du cœur. 514
§ IV. Pronostic et traitement. 515
Chap. II. — Des changemens de dimensions des cavités et des orifices du cœur. 516
Considérations préliminaires. id.
Article premier. — De la dilatation des cavités et des orifices du cœur. 517
Section première. — Observations particulières. id.
Observation 147e. 518
— 148e. 521
Section deuxième. — Histoire générale de la dilatation des cavités et des orifices du cœur. 523
§ I. Caractères anatomiques. id.
§ II. Mécanisme et principales causes de la dilatation des cavités et des orifices du cœur. 527
§ III. Diagnostic et traitement de la dilatation des cavités et des orifices du cœur. 531
Article deuxième. — Rétrécissement des cavités et des orifices du cœur. 533
Chap. III. — Des lésions de rapport, ou des déplacemens et des hernies du cœur. 534
Article premier. — Des simples déplacemens du cœur. id.
Article deuxième. — Hernies du cœur. 537
CLASSE QUATRIÈME. — Des vices primordiaux de situation et de conformation du cœur. 542
Considérations préliminaires. id.
Chap. I. — De la dexiocardie, ou de la transposition congénitale et primordiale du cœur à droite. 546
§ I. Idée générale de cette anomalie. id.
§ II. Cas particuliers de transposition ou de renversement du cœur et des autres viscères du thorax et de l'abdomen. 547
Observations 148e, 149e. id.
— 150e, 151e. 548
§ III. Quelques considérations sur les causes et le diagnostic de la transposition du cœur. 552
Chap. II. — De la communication entre les cavités droites et les cavités gauches du cœur. 553
Observation 152e. id.
— 153e. 555
— 154e. 557
— 155e. 558
— 156e. 560
— 157e. 562
Histoire générale de la communication anormale des cavités droites et gauches du cœur les unes avec les autres. 564
§ I. Description des ouvertures de communication, indication des di-

verses lésions anatomiques du cœur coïncidant ordinairement avec ces ouvertures anormales. 564
§ II. Des symptômes et des effets de la communication anormale entre les cavités droites et gauches du cœur. 570
§ III. Mode de développement et traitement. 576
Chap. III. — Anomalies de nombre. 578
Article premier. — Acardie; diminution du nombre des parties constituantes du cœur. id.
Observation 158e. 579
— 159e, 160e. 581
Article deuxième. — Bicardie; — augmentation du nombre des parties constituantes du cœur. 584
Observation 161e. 585
— 162e. 586
Chap. IV. — Des anomalies par vices de connexion et d'insertion réciproque du cœur et des vaisseaux. 588

APPENDICE.

De la coagulation du sang dans les cavités du cœur, ou des concrétions polypiformes de cet organe développées pendant la vie. 591
Section première. — Observations particulières sur les concrétions polypiformes du cœur. id.
Première série d'observations. — Concrétions récentes, amorphes ou sans trace évidente d'organisation. 592
Observations 163e, 164e. 593
Deuxième série d'observations. — Concrétions sanguines offrant des rudimens d'organisation, avec ou sans présence de pus. 594
Observations 165e, 166e. 595
— 167e. 596
— 168e. 597
— 169e. 598
— 170e. 399
— 171e. 600
— 172e. 601
— 173e. 602
— 174e. 603
— 175e, 176e. 604
Troisième série d'observations. — Concrétions fibrineuses entièrement organisées. 606
Observation 177e. id.
— 178e. 607
Deuxième section. — Histoire générale des concrétions sanguines du cœur développées pendant la vie. id.

§ I. Siége et caractères anatomiques des concrétions polypiformes du cœur. 607
§ II. Des causes et des divers modes de formation des concrétions polypiformes du cœur. 611
§ III. Des signes et des effets des concrétions polypiformes du cœur. 613
§ IV. Du pronostic et du traitement des concrétions polypiformes du cœur. 617
Explication des planches du tome second. 619

FIN DE LA TABLE.

FAUTES A CORRIGER.

TOME PREMIER.

Page 73, ligne 7, 1 pouce, *lisez* 10 pouces.
Page 127, ligne 32, celles, *lisez* celle.
Page 132, ligne 20, observateur et à la fois philosophique, *lisez* observateur à la fois et philosophique.
Page 200, ligne 25, traitant, *lisez* en traitant.
Page 256, ligne 2 de la note, faculés, *lisez* facultés.
Page 285, ligne 7, semblable, *lisez* méthodique.
Page 403, note (1), planche I, *lisez* planche II.

TOME SECOND.

Page 143, note (3), planche III (bis), *lisez* planche III.
Page 150, note (1), planches 3, 4, 5 et 6, *lisez* planche IV, fig. 1, 2, 3 et 4.
Page 419, ligne 17, planche VII, *lisez* planche VIII.



Fig. 1ère.

Fig. 2.

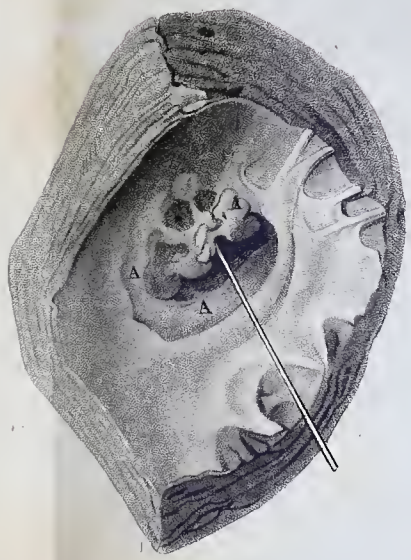

Fig. 3.



Fig. 4.

Gravé par Ambroise Tardieu

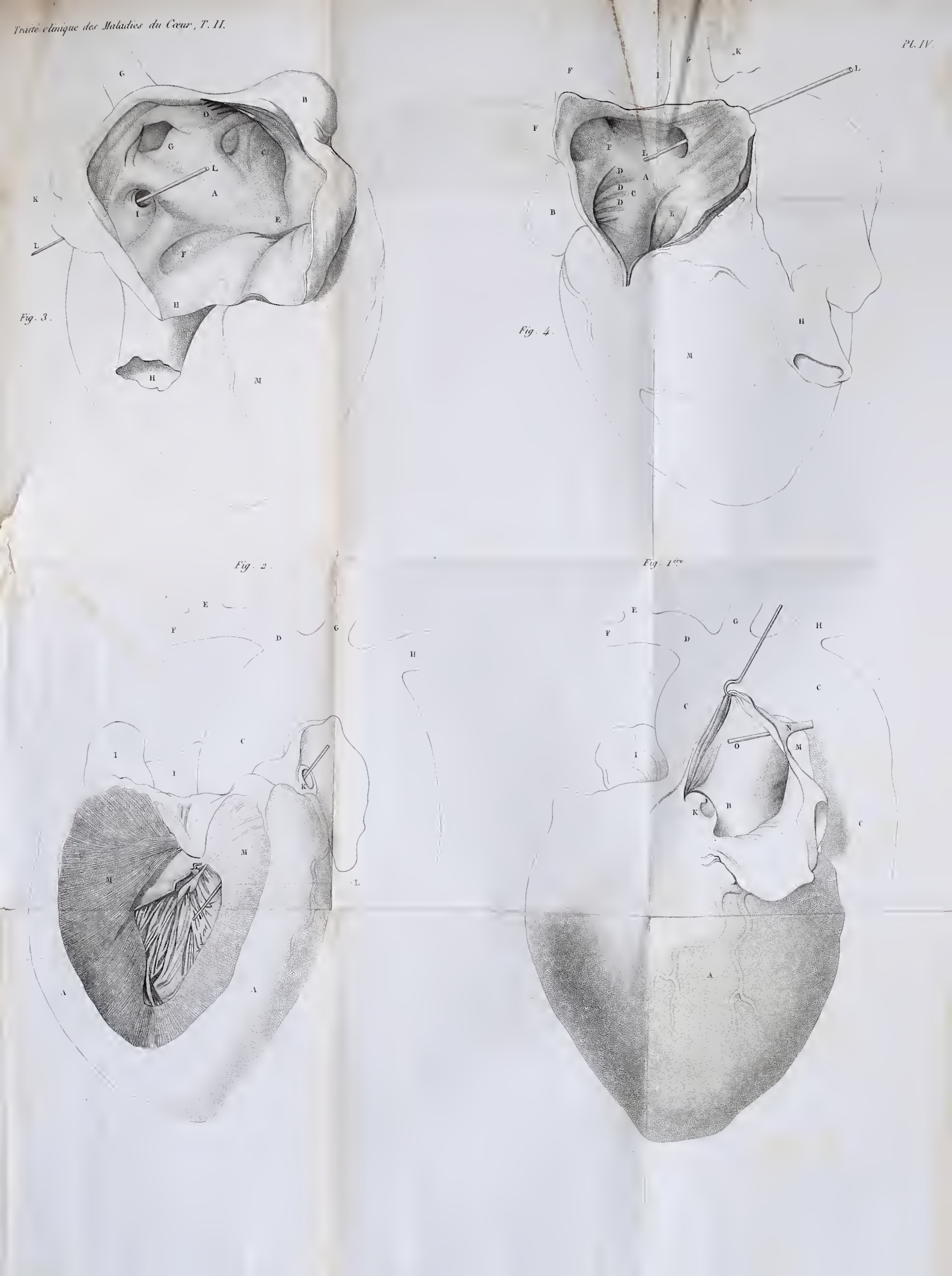
Fig. 3.
Fig. 4.
Fig. 2.
Fig. 1ère



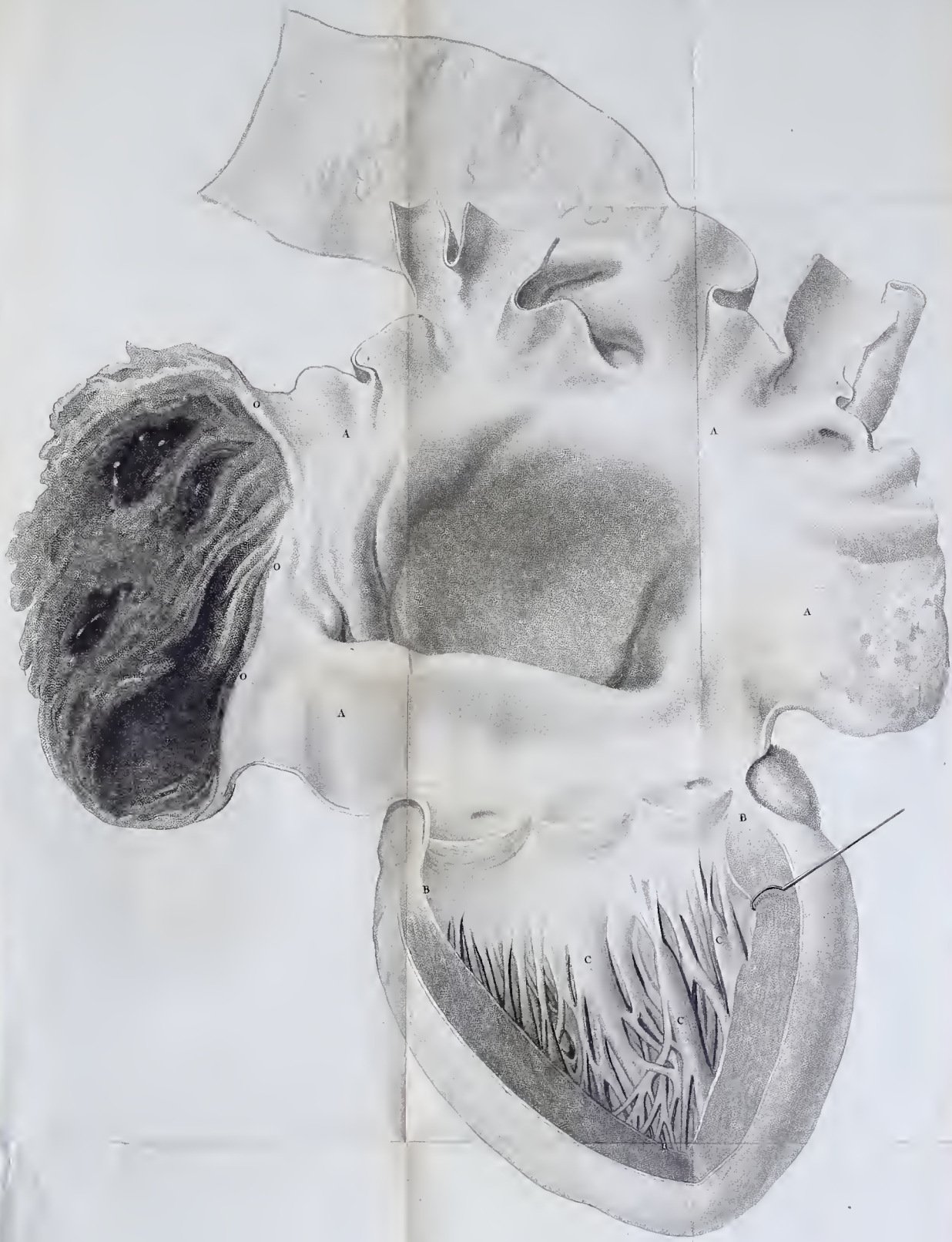

Dessiné par A. Chazal

Gravé par Ambroise Tardieu

Fig. 2.

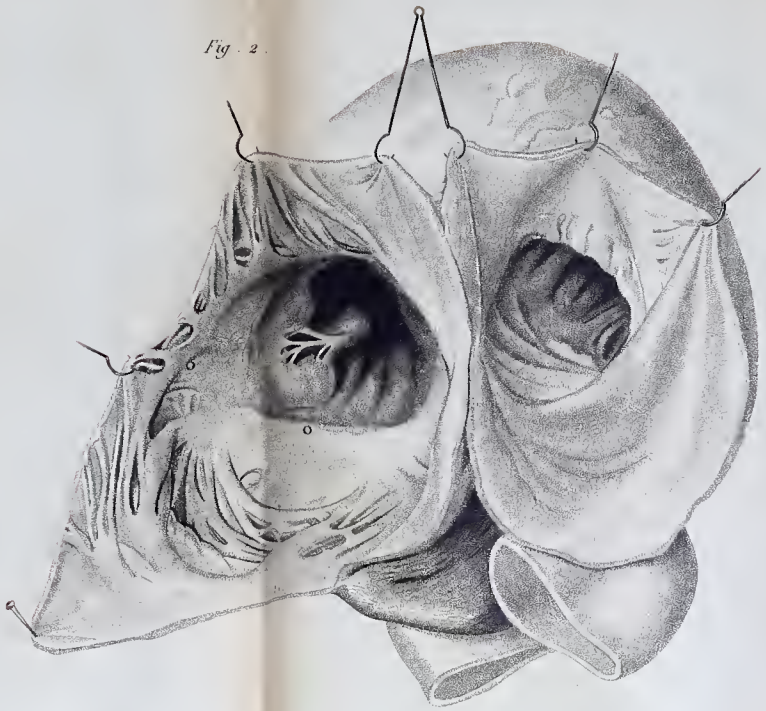

Fig. 1.

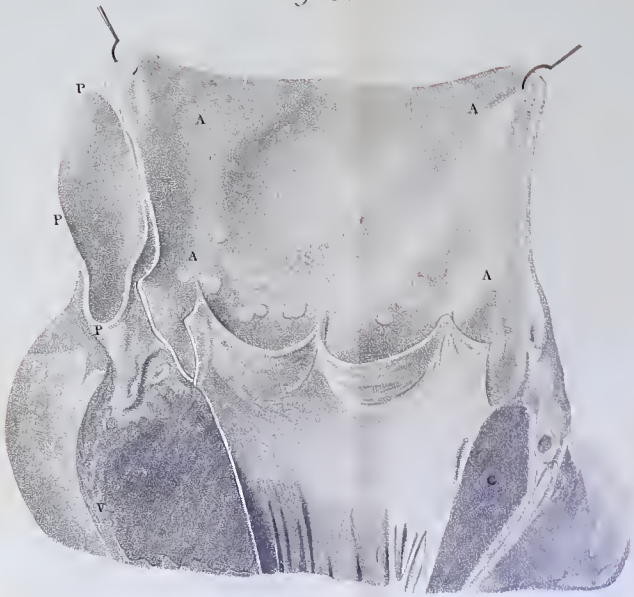

Dessiné par A. Chazal.

Gravé par Ambroise Tardieu

Fig. 2.

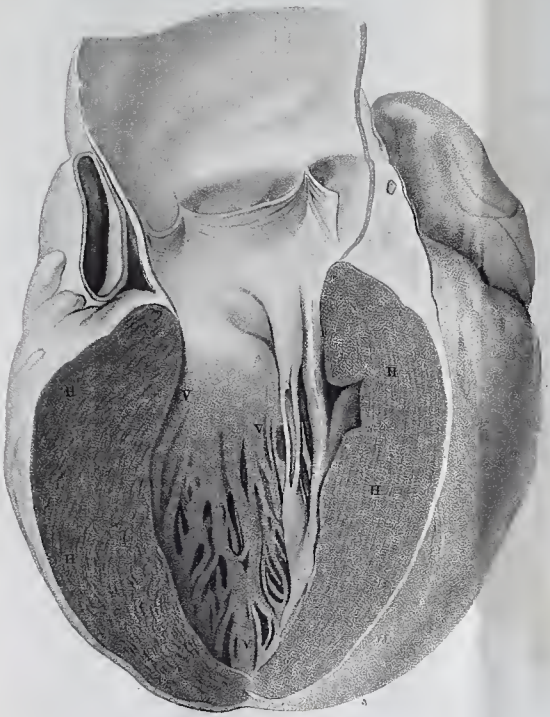

Fig. 1ère

Dessiné par A. Chazal.

M
H
B
C
D
G
A
I
L
K
F
E

Institut
1771.

PHYSICAL
Instituted
1771
GUY'S HOSP